Ostoja

+50 wizualnych atlasów dna oka

52 pogłębione karty topografii i wzorców zmian

52 odrębne karty topografii, rozkładu i granic interpretacji dna oka.

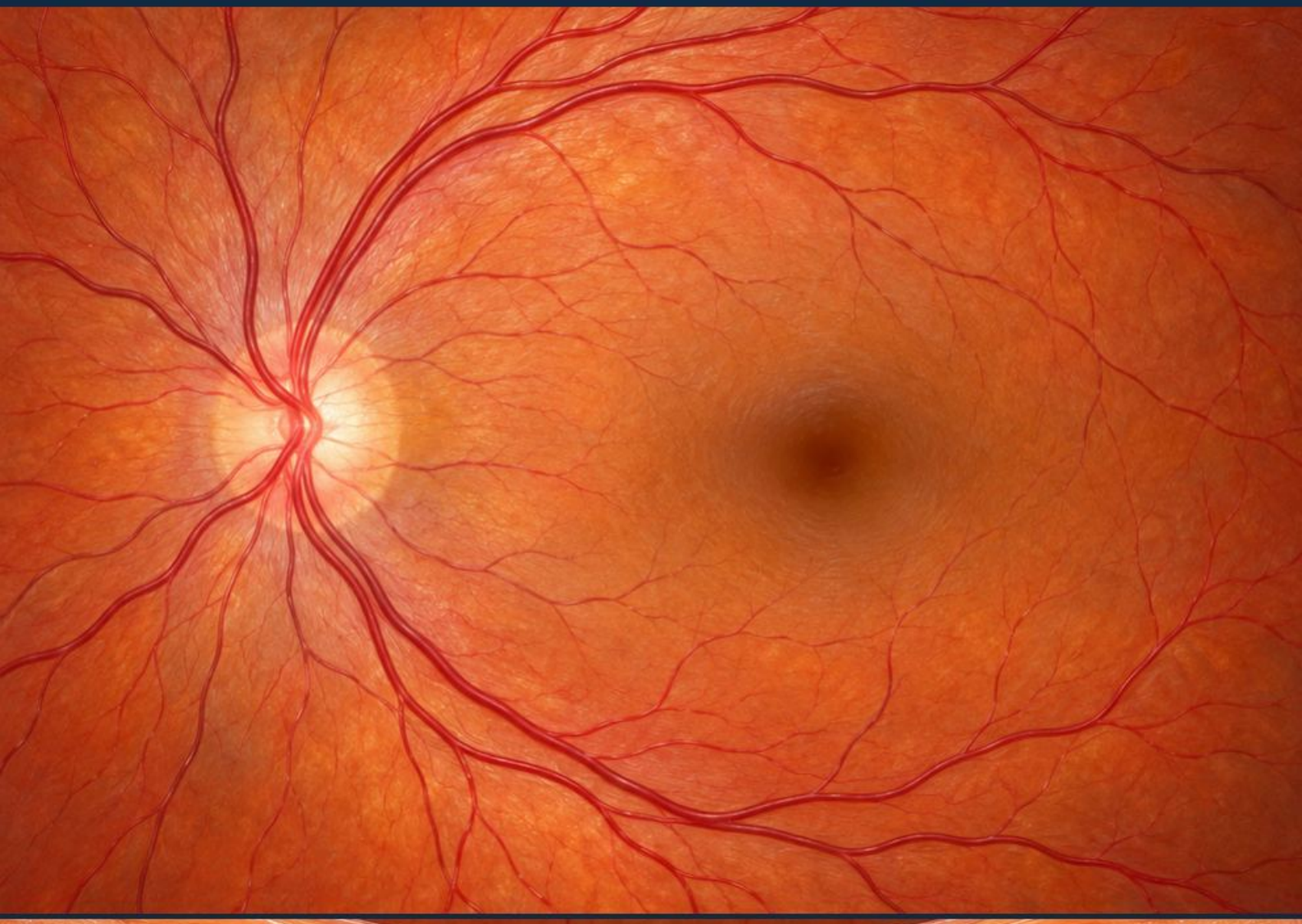

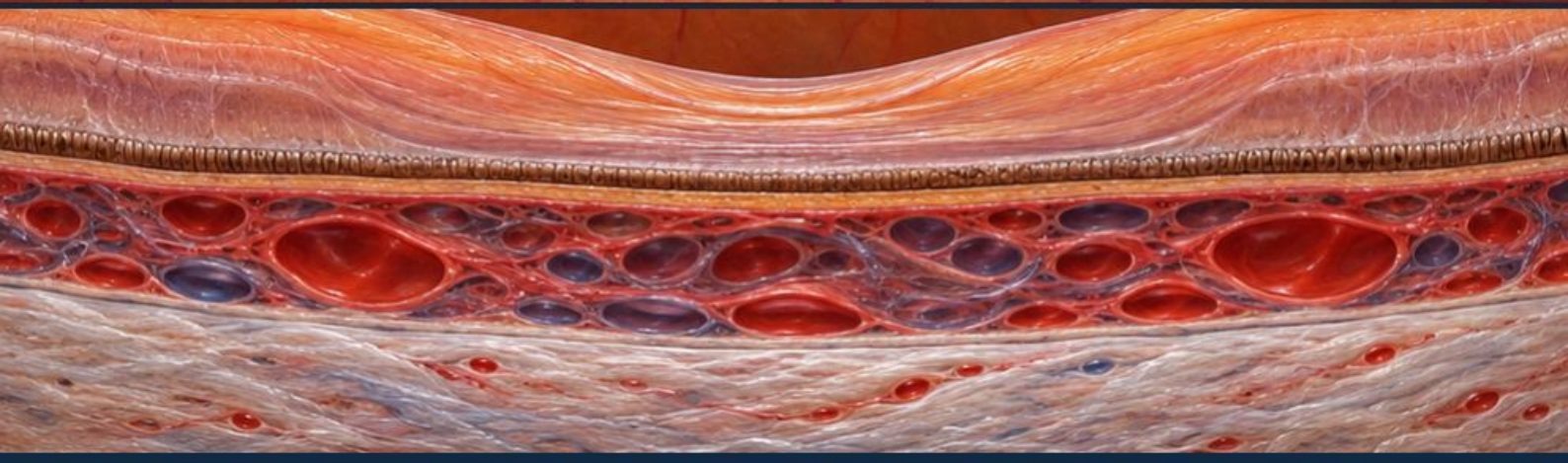

Prawa autorskie i zakres materiału

© 2026 Ostoja. Materiał do indywidualnej nauki. Bez zgody wydawcy nie udostępniaj kopii ani nie rozpowszechniaj stron.

Przypadki są fikcyjne. Ilustracje to schematy dydaktyczne; nie przedstawiają dokumentacji konkretnych pacjentów. Obraz statyczny nie pokazuje reakcji ani nie zastępuje badania.

Wsparcie | Ostoja — wsparcie@ostoja.online

To materiał edukacyjny, nie instrukcja samodzielnego rozpoznawania ani leczenia. Badania wykonuje osoba z odpowiednimi kompetencjami. Oceny pilnych objawów nie odkłada się na czas powtórki.

Odwołania prowadzą do publicznych źródeł instytucjonalnych i badań. Daty oraz ograniczenia źródeł znajdują się w bibliografii.

Spis treści — część 1

001 · Dno oka prawego: topografia wzorcowa · s. 8

002 · Dno oka lewego: orientacja i pułapka lustrzanego odbicia · s. 9

003 · Tarcza duża z dużym zagłębieniem fizjologicznym · s. 10

004 · Mała tarcza z niewielkim zagłębieniem · s. 11

005 · Zanik okołotarczowy alfa i beta · s. 12

006 · Szczelinowy ubytek warstwy włókien nerwowych · s. 13

007 · Wcięcie obręczy dolno-skroniowej · s. 14

008 · Asymetria tarcz w parze oczu · s. 15

009 · Widoczne druzy tarczy — wariant powierzchowny · s. 16

010 · Druzy ukryte — granice obrazu fotografii · s. 17

011 · Obrzęk tarczy z przesłonięciem naczyń · s. 18

012 · Obrzęk tarczy z krwotokami i ogniskami waty · s. 19

013 · Bladość skroniowa tarczy · s. 20

014 · Bladość rozlana tarczy · s. 21

015 · Układ mikrotętniaków w biegunie tylnym · s. 22

016 · Skupiska krwotoków śródsiatkówkowych · s. 23

017 · Paciorkowatość żył · s. 24

018 · IRMA w obszarze niedokrwienia · s. 25

019 · Neowaskularyzacja na tarczy · s. 26

020 · Neowaskularyzacja poza tarczą · s. 27

021 · Przedsiatkówkowy krwotok o poziomej granicy · s. 28

022 · Krwotok podszklistkowy — wariant plamkowy · s. 29

023 · Wysięki w układzie pierścieniowatym · s. 30

024 · Wysięki sięgające centrum plamki · s. 31

025 · Retinopatia nadciśnieniowa: zwężenie tętniczek · s. 32

026 · Odruch miedzianego i srebrnego drutu · s. 33

Spis treści — część 2

027 · Objaw ucisku na skrzyżowaniu tętniczo-żylnym · s. 34

028 · Obrzęk tarczy i gwiazda plamkowa · s. 35

029 · BRVO górno-skroniowe · s. 36

030 · BRVO dolno-skroniowe · s. 37

031 · CRVO z rozległymi krwotokami · s. 38

032 · CRAO z plamką wiśniową · s. 39

033 · BRAO z sektorowym zblednięciem · s. 40

034 · Zatory tętnicze: cholesterolowe × płytkowo-włóknikowe · s. 41

035 · Makrotętniak tętnicy siatkówki · s. 42

036 · Druzy zlewne w plamce · s. 43

037 · Zanik geograficzny oszczędzający dołek · s. 44

038 · Zanik geograficzny obejmujący dołek · s. 45

039 · Odwarstwienie nabłonka barwnikowego — obraz i OCT · s. 46

040 · Krwotok podplamkowy — zasięg i warstwa · s. 47

041 · Centralna surowicza chorioretinopatia — korelacja z OCT · s. 48

042 · Błona nasiatkówkowa z fałdami promienistymi · s. 49

043 · Otwór warstwowy plamki · s. 50

044 · Telangiektazje okołodołkowe typu 2 · s. 51

045 · Krótkowzroczne pęknięcia lakierowe · s. 52

046 · Plamkowy zanik w krótkowzroczności patologicznej · s. 53

047 · Zwyrodnienie barwnikowe siatkówki — wzorzec obwodowy · s. 54

048 · Wrodzony przerost RPE — wariant pojedynczy · s. 55

049 · Blizna siatkówkowo-naczyniówkowa · s. 56

050 · Przedarcie olbrzymie — topografia dydaktyczna · s. 57

051 · Ślady fotokoagulacji — wzorzec ogniskowy i rozsiany · s. 58

052 · Artefakty dna oka: refleksy, pył i nieostrość · s. 59

Podsumowanie · s. 60

Źródła / Bibliografia · s. 61–68

Ostatnia strona · s. 69

Jak korzystać z materiału

1 · Potwierdź orientację

Ustal OP/OL, tarczę, dołek i zakres widocznego pola. Dopiero potem opisuj sektor oraz warstwę.

2 · Czytaj rozkład

Porównaj całą mapę z powiększeniem cechy. Zaznacz, czy wniosek pochodzi ze zdjęcia, OCT, angiografii czy wywiadu.

3 · Nazwij ograniczenie

Rozwiąż zadanie i wskaż informację, której obraz nie daje. Nie zastępuj jej domysłem ani diagnozą z samego koloru.

Próba na przykładzie

Dwa sektory krwotoków mogą wymagać innego opisu niż zajęcie czterech kwadrantów. Układ naczyniowy i ocena perfuzji ważą więcej niż sam dramatyczny wygląd.

Nowy nagły objaw wymaga oceny medycznej. Materiał wspiera naukę, a nie odraczanie pomocy.

Język opisu i orientacja

OP oznacza oko prawe, OL — lewe, zawsze z perspektywy pacjenta. Nosowo znaczy ku nosowi, skroniowo — od nosa. Nie odwracaj stron według ustawienia osoby oglądającej.

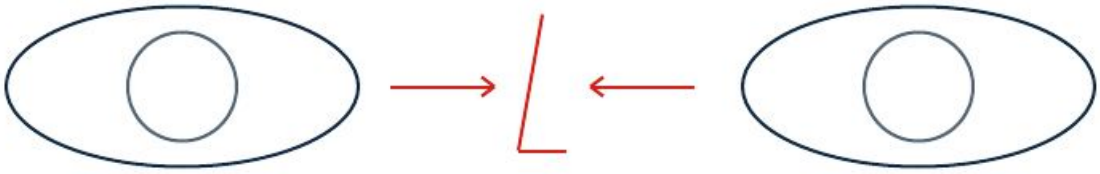

Schematy OP i OL mają osobne układy naczyń. Przekrój OCT, fotografia oraz mapa angiograficzna przedstawiają różne informacje i muszą zachować własne podpisy. Rozmiar na stronie nie jest skalą kliniczną.

Światło/ciemność, mruganie, ruch i naprzemienne oświetlanie wymagają sekwencji obserwacji. Schemat pokazuje zasadę, nie indywidualny wynik.

Oddziel: „widzę" — cechę obrazu; „pacjent podaje" — objaw z wywiadu; „badanie wykazało" — wynik testu. Gdy czegoś nie oceniono, zapisz ograniczenie zamiast „prawidłowo".

Średnice zapisuj w mm tylko po pomiarze; ostrość wraz z metodą i korekcją. Nie wyliczaj wymiarów z ilustracji bez skali.

Pogłębiona analiza dna oka

Ten atlas rozwija mapę zmian: gdzie leżą, jak rozkładają się na dnie oka i które elementy wymagają innej metody weryfikacji.

Potrafisz wskazać obszar, warstwę, wzorzec i ograniczenie bez powtarzania ogólnej definicji choroby.

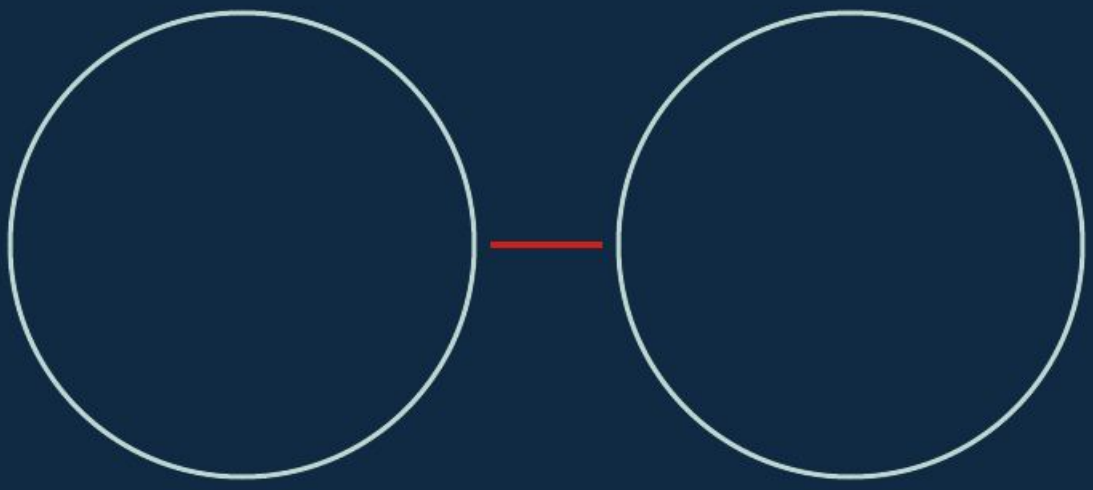

Atlas dna oka 001

Dno oka prawego: topografia wzorcowa

Ustal punkty orientacyjne, zanim przypiszesz zmianie sektor.



Schemat dydaktyczny · przypadek fikcyjny

Orientacja i zasięg

Na schemacie OP odnajdź tarczę, dołek i łuki naczyń. Strony anatomiczne odnoszą się do pacjenta, nie osoby oglądającej.

Wzorzec

Tarcza leży nosowo od plamki; dołek jest centralnym punktem odniesienia dla objawów szczegółowego widzenia.

Weryfikacja

Prześledź górny i dolny łuk oraz obszar między nimi. Oznacz nosowo/skroniowo dopiero po potwierdzeniu oka i orientacji obrazu.

Przypadek fikcyjny

Próba fikcyjna: Natalia, studentka z Łodzi, dostała kadr bez etykiety oka. Najpierw żąda informacji o stronie, zamiast zgadywać sektor małej plamki.

Kontekst

Fotografia tylnego bieguna obejmuje ograniczony zakres. Brak obwodu w kadrze musi pozostać jawną granicą opisu.

Pułapka interpretacji

Nie nazywaj prawej strony ekranu skroniową bez sprawdzenia oznaczenia i konwencji.

Zadanie topograficzne

Zaznacz tarczę, dołek i dwa łuki. Wskaż, których obszarów ta fotografia nie obejmuje.

Źródła: B-S27; M07-S07

Atlas dna oka 002

Dno oka lewego: orientacja i pułapka lustrzanego odbicia

Oko lewe wymaga potwierdzenia orientacji, a nie mechanicznego odbicia podpisów.

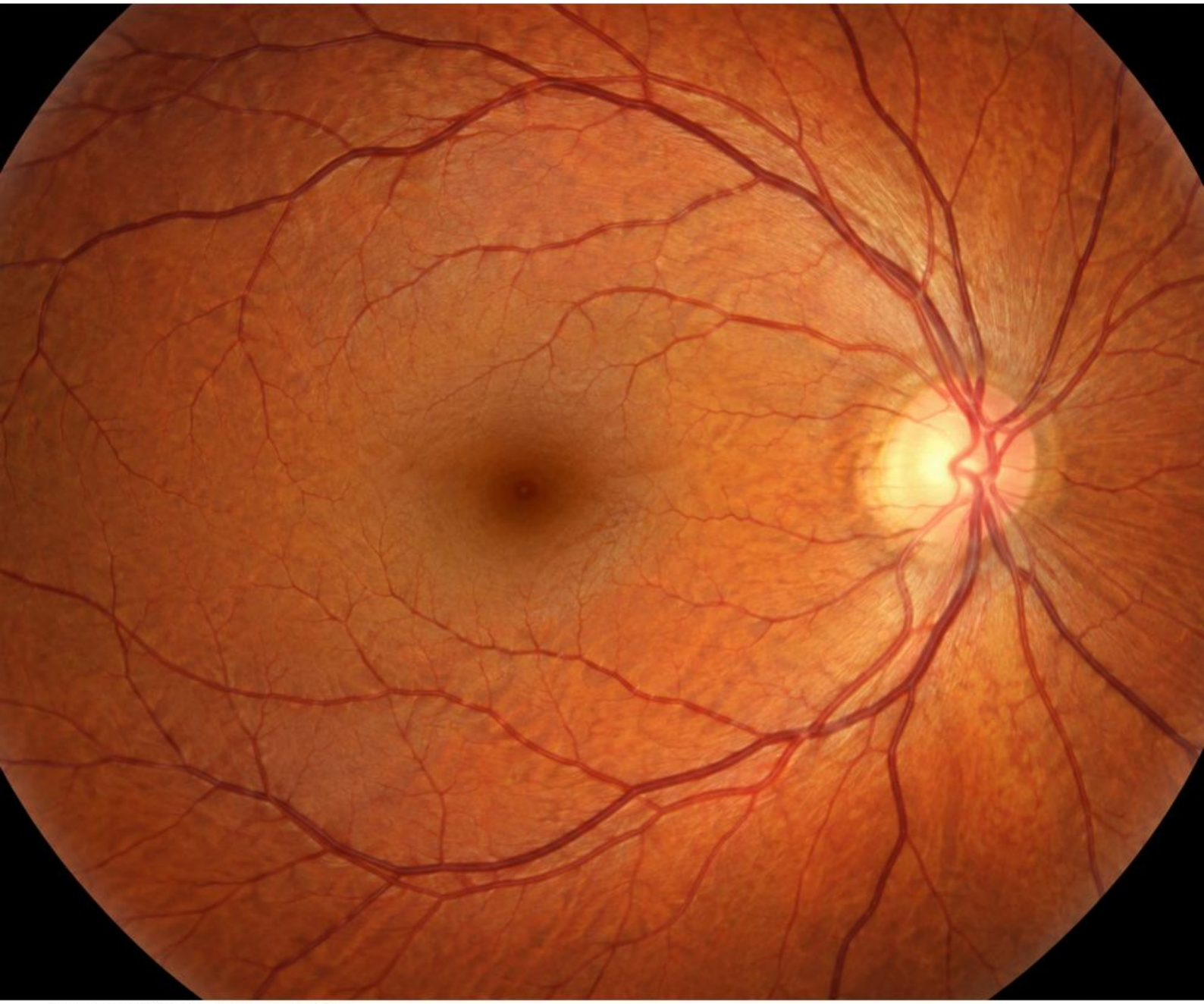

Schemat dydaktyczny · przypadek fikcyjny

Orientacja i zasięg

Odnajdź tarczę i plamkę na oznaczonym OL; następnie sprawdź, czy prezentacja nie jest odwrócona przez metodę obserwacji.

Weryfikacja

Podpisz górę i dół oraz nosowo/skroniowo na podstawie danych obrazu. Przy zmianie w obwodzie dodaj kwadrant lub położenie godzinowe.

Wzorzec

Relacja nosowo położonej tarczy do skroniowej plamki pozostaje anatomiczna, nawet gdy obraz na ekranie ma inną konwencję.

Pułapka interpretacji

Lustrzane odbicie grafiki bez zmiany opisów tworzy pozornie poprawną, ale błędną mapę.

Zadanie topograficzne

Wskaż nosową i skroniową część OL oraz wyjaśnij, jak potwierdzono orientację.

Kontekst

Nie przenoś etykiet z OP na OL bez ponownego przejścia po punktach orientacyjnych. Dokumentacja powinna zachować stronę przy każdym ujęciu.

Przypadek fikcyjny

Próba fikcyjna: Paweł z Gdańska porównuje oba oczy pacjenta. Ten sam kierunek anatomiczny nie musi oznaczać tej samej strony wydruku.

Źródła: B-S27; M09-S14

Tarcza duża z dużym zagłębieniem fizjologicznym

Duże zagłębienie oceniaj proporcjonalnie do całej tarczy i pozostałej tkanki.

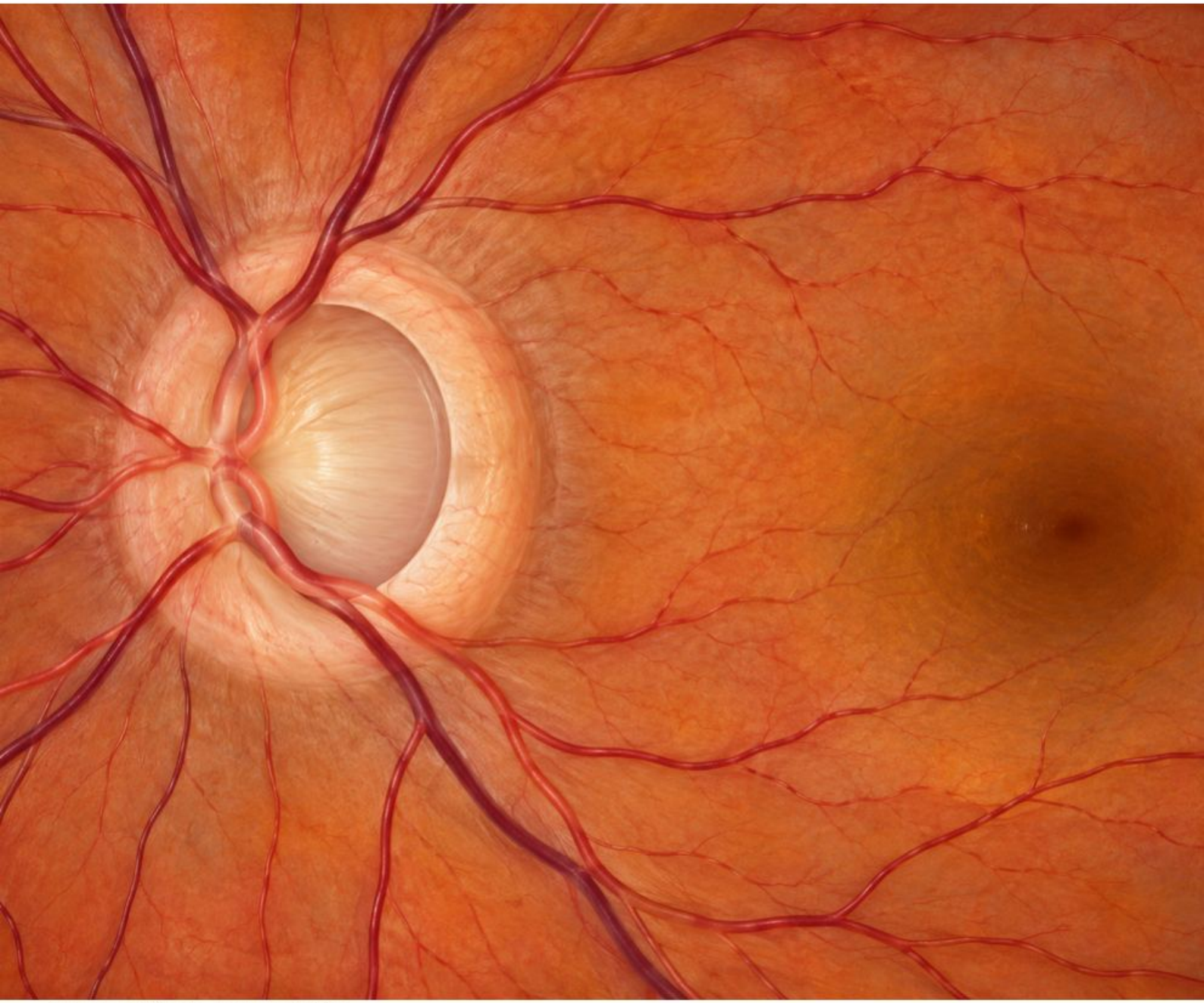

Schemat dydaktyczny · przypadek fikcyjny

Orientacja i zasięg

Wyznacz zewnętrzny brzeg dużej tarczy, potem kontur zagłębienia. Jasny środek sam nie określa granicy.

Pułapka interpretacji

Nie utożsamiaj wielkości jasnego pola ze stopniem neuropatii.

Zadanie topograficzne

Obrysuj tarczę i zagłębienie osobno. Czy pozostała tkanka oraz funkcja wspierają wariant fizjologiczny?

Wzorzec

Duża tarcza może mieć duże fizjologiczne zagłębienie. Oceniaj obręcz sektorowo, zamiast przyjmować jeden uniwersalny próg C/D.

Weryfikacja

Sprawdź zgodność RNFL, pola oraz dokumentacji porównawczej. Określenie fizjologiczne wymaga kontekstu, nie tylko symetrycznego wyglądu.

Kontekst

Wcięcie, krwotok lub postępująca utrata tkanki wymagają odrębnej oceny, nawet przy dużej tarczy. Pojedynczy prawidłowy pomiar ciśnienia nie zamyka diagnostyki.

Przypadek fikcyjny

Kazimierz, 66 lat, z Opola: duże zagłębienia w obu oczach. Szerokie zachowane sektory obręczy są wskazówką, lecz potrzebne są funkcja i porównanie.

Źródła: M09-S06; M09-S07; M09-S05; M09-S08

Atlas dna oka 004

Mała tarcza z niewielkim zagłębieniem

Małe zagłębienie nie jest automatycznie dowodem zdrowego nerwu.

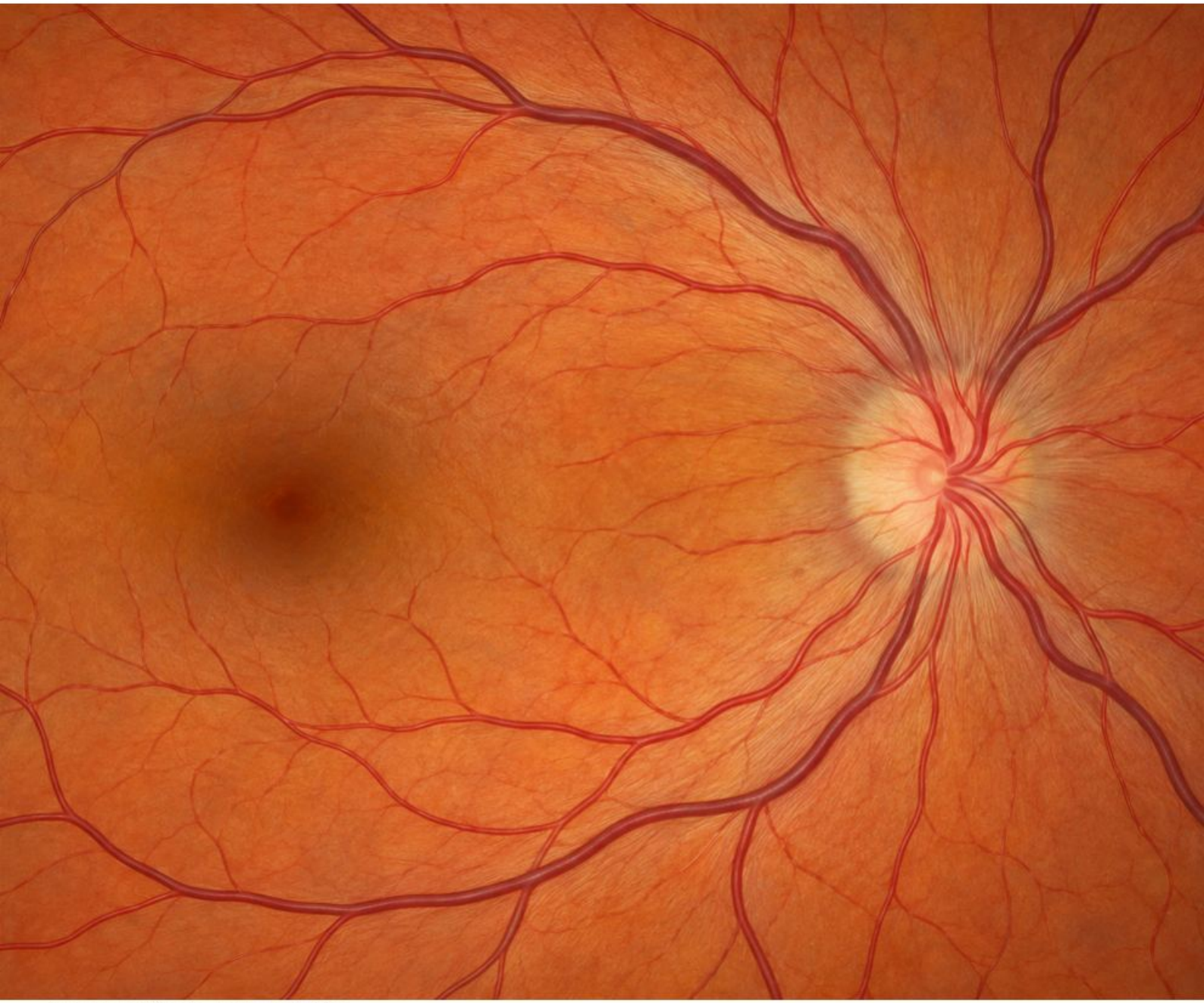

Schemat dydaktyczny · przypadek fikcyjny

Orientacja i zasięg

Oddziel małą tarczę od otaczającego tła. Nie włączaj półksiężyca i zaniku do jej wymiaru.

Wzorzec

Stłoczenie może powodować niewielkie zagłębienie i pozornie nieostry brzeg. Sprawdź naczynia oraz możliwość rzeczywistego obrzęku.

Weryfikacja

Niewielka powierzchnia utrudnia ocenę ubytku obręczy. C/D może pozostać mały mimo uszkodzenia, dlatego szukaj zgodnych zmian włókien i pola.

Przypadek fikcyjny

Marta, 42 lata, z Torunia: małe zagłębienie, ale podejrzany ubytek pola. Rozmiar nie pozwala odrzucić neuropatii bez sprawdzenia zgodności.

Kontekst

OCT wymaga kontroli segmentacji i położenia skanu. Sam zielony raport nie potwierdza prawidłowej budowy ani funkcji.

Pułapka interpretacji

Nie oceniaj małej tarczy według obrazu dużej tarczy w innym powiększeniu.

Zadanie topograficzne

Wskaż rzeczywisty brzeg i tkankę obręczy. Jak oceniono funkcję oraz jakość pomiaru?

Źródła: M09-S05; M09-S02; M09-S06

Atlas dna oka 005

Zanik okołotarczowy alfa i beta

Otoczenie tarczy nie jest jej obręczą.



Schemat dydaktyczny · przypadek fikcyjny

Orientacja i zasięg

Zacznij od pierścienia granicznego i oglądaj strefy ku obwodowi. Nie dodawaj jasnego półksiężyca do zagłębienia.

Pułapka interpretacji

Nie rozpoznawaj jaskry z samego jasnego pola przy tarczy.

Zadanie topograficzne

Pokaż granicę tarczy, strefę barwnikową i jaśniejszą strefę. Która tkanka została utracona?

Wzorzec

Strefa alfa ma nieregularną hiper- i hipopigmentację. Strefa beta odsłania większe naczynia naczyniówki lub twardówkę wskutek ubytku tkanek.

Weryfikacja

Oceń ich relację do brzegu i dokumentuj zasięg. Obecność zaniku okołotarczowego jest nieswoista i może towarzyszyć różnym budowom oraz chorobom.

Kontekst

W krótkowzroczności półksiężyc i brak określonych struktur mogą wymagać dokładniejszej interpretacji OCT. Sam kolor nie rozstrzyga klasyfikacji wszystkich stref.

Przypadek fikcyjny

Łukasz, 36 lat, z Gdyni: duży skroniowy półksiężyc przy pochyleniu. Obręcz i otoczenie wymagają osobnych obrysów, aby nie zawyżyć zagłębienia.

Źródła: M09-S07; M07-S03; M09-S14

Atlas dna oka 006

Szczelinowy ubytek warstwy włókien nerwowych

Szczelinowy ubytek włókien ma przebieg pęczka, nie przypadkowego cienia.

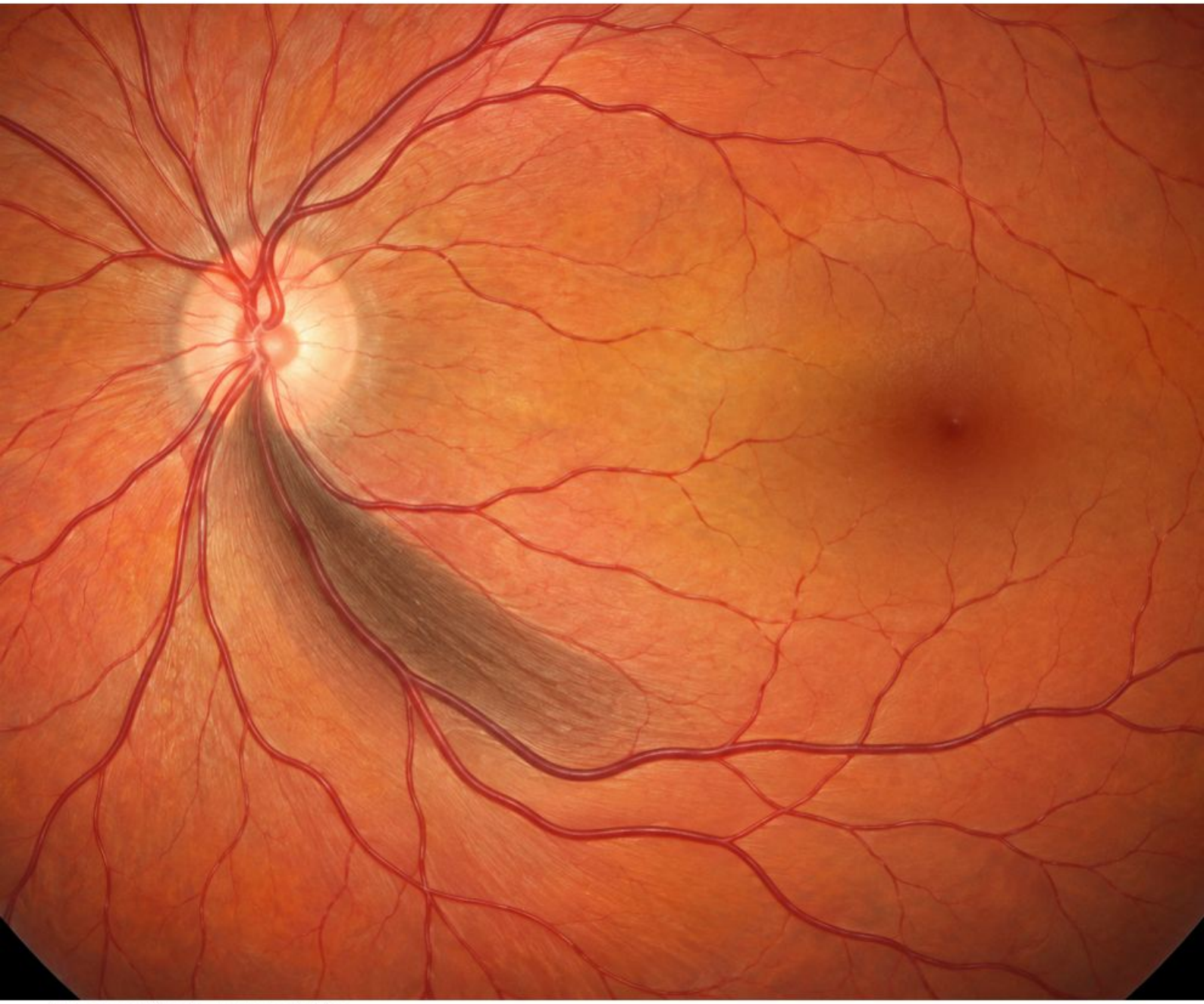

Schemat dydaktyczny · przypadek fikcyjny

Orientacja i zasięg

Oglądaj powierzchnię okołotarczową w dobrym kontraście, a następnie powiąż ciemniejszy pas z sektorem obręczy.

Kontekst

Porównaj dokumentację w zgodnych warunkach. Zmiana ekspozycji lub kierunku oświetlenia może zmienić widoczność włókien bez progresji choroby.

Wzorzec

Podejrzany pas biegnie od tarczy wzdłuż włókien i kontrastuje z otaczającym prążkowaniem. Kontroluj oświetlenie, ostrość i zmętnienia ośrodków.

Pułapka interpretacji

Nie nazywaj cienia aparatu utratą RNFL.

Zadanie topograficzne

Prześledź pas do tarczy i wskaż dwie niezależne formy potwierdzenia.

Weryfikacja

Zestaw obraz z OCT po kontroli jakości oraz z odpowiadającym polem. Pojedynczy ciemny fragment na słabym zdjęciu nie wystarcza do rozpoznania.

Przypadek fikcyjny

Bogdan, 64 lata, z Kielc: ciemny dolnoskroniowy pas. Zgodny sektor obręczy i powtarzalny górny defekt pola zwiększają znaczenie obserwacji; sama ciemność nie wystarcza.

Źródła: M09-S06; M09-S08; B-S25

Atlas dna oka 007

Wcięcie obręczy dolno-skroniowej

Ogniskowy ubytek wymaga wskazania sektora i zgodności struktury z funkcją.

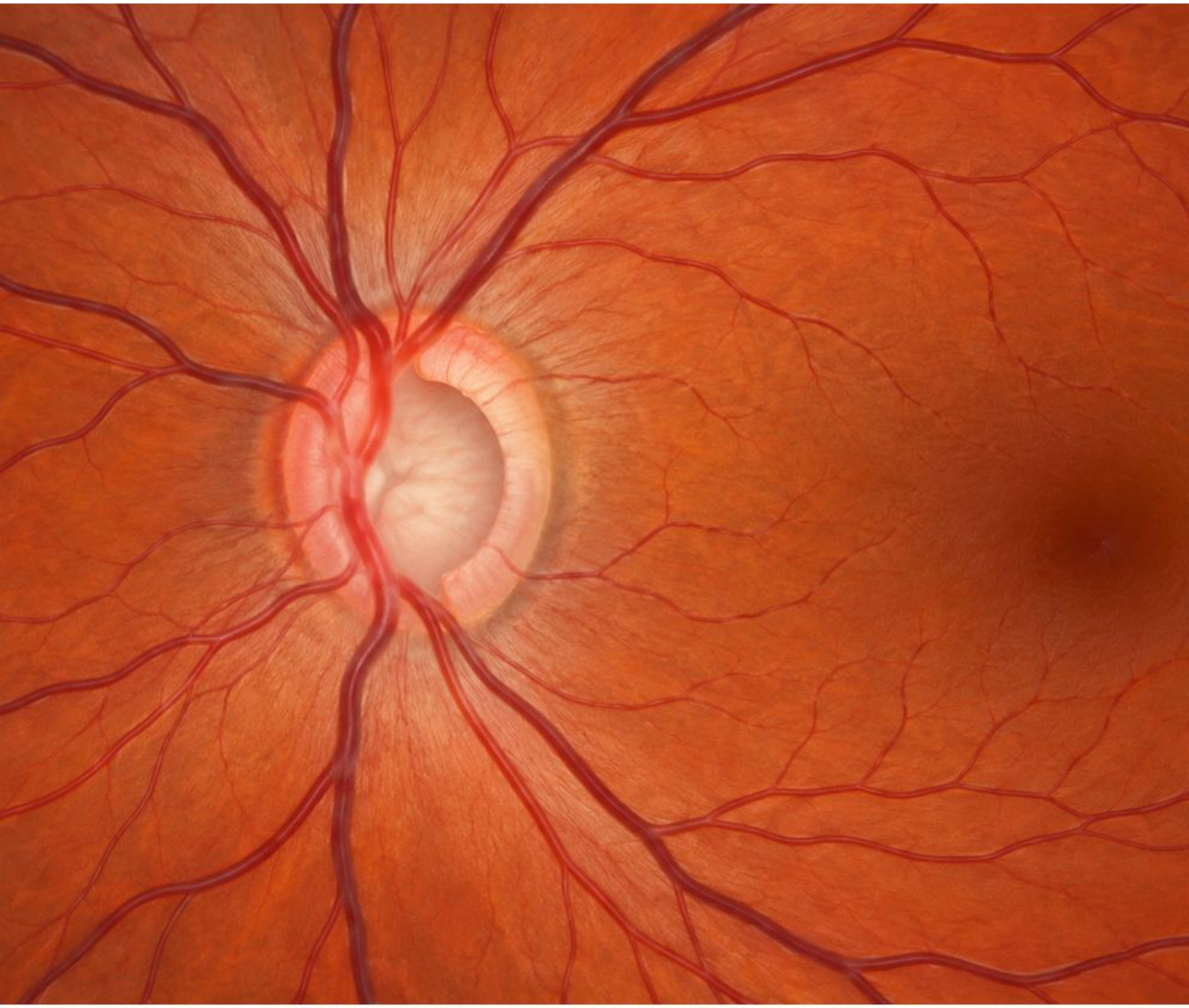

Schemat dydaktyczny · przypadek fikcyjny

Orientacja i zasięg

Na dolnoskroniowym brzegu wyznacz kontur zagłębienia i zewnętrzny brzeg. Oglądaj tkankę pomiędzy nimi.

Pułapka interpretacji

Nie uznawaj dowolnego dolnego jasnego fragmentu za wcięcie.

Zadanie topograficzne

Wskaż granice ubytku oraz sektor wymagający kontroli w badaniu funkcji.

Wzorzec

Wcięcie oznacza miejscowe zwężenie obręczy, nie samą zmianę koloru. Przy stromym brzegu pomóc może przebieg załamujących się naczyń.

Weryfikacja

Poszukaj odpowiadającego ubytku RNFL i oceń górne pole widzenia. Lokalizacja uszkodzenia oraz defektu funkcji mają określoną relację, którą trzeba zbadać.

Kontekst

Wyklucz mylący wpływ pochylenia, rozmiaru i nieprawidłowej segmentacji. Pojedynczy czerwony sektor raportu nie zastępuje anatomii.

Przypadek fikcyjny

Ryszard, 69 lat, z Opola: mała dolnoskroniowa przerwa obręczy i zgodny ubytek włókien. Następny element oceny stanowi wiarygodne pole, nie etykieta po zdjęciu.

Źródła: M09-S06; M09-S08; M09-S09

Asymetria tarcz w parze oczu

Asymetrię interpretuj po wyrównaniu skali i ocenie rozmiaru obu tarcz.

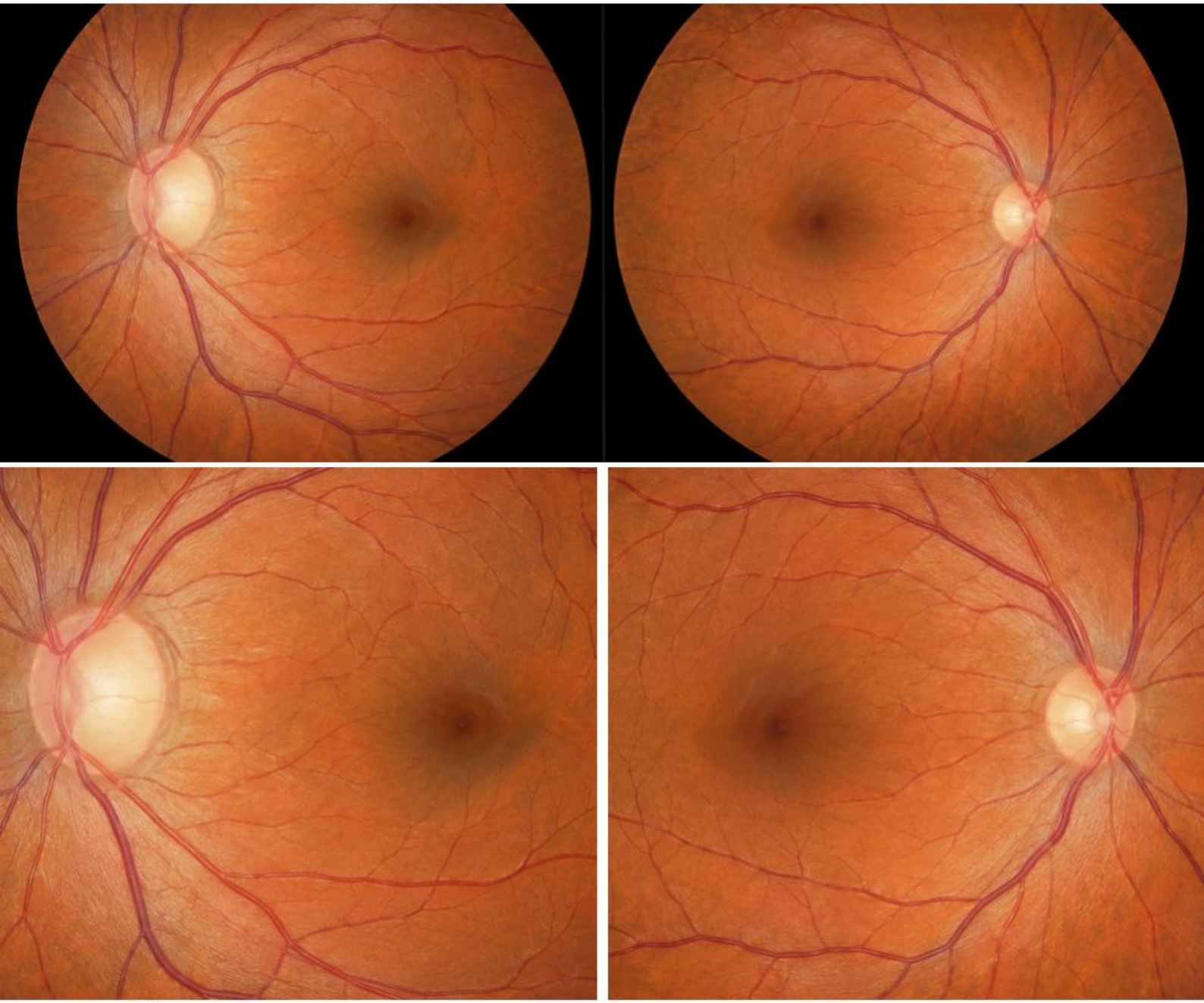

Schemat dydaktyczny · przypadek fikcyjny

Orientacja i zasięg

Ustaw parę OP/OL w tej samej konwencji i powiększeniu. Najpierw porównaj wielkość tarcz, dopiero potem zagłębienia.

Wzorzec

Większa tarcza może mieć większe fizjologiczne zagłębienie. Sama różnica C/D nie rozstrzyga uszkodzenia bez oceny obręczy.

Weryfikacja

Porównaj konkretne sektory, włókna, krwotoki i barwę. Zapisz asymetrię strukturalną oddzielnie od różnicy jasności fotografii.

Pułapka interpretacji

Nie porównuj samej szerokości jasnych środków na obrazach o innym powiększeniu.

Zadanie topograficzne

Czy wyrównano orientację, skalę i jakość? Nazwij sektor różniący się naprawdę.

Kontekst

Oceń funkcję i pomiary obu oczu w tych samych warunkach. Różnice jakości OCT lub pola mogą tworzyć pozorną asymetrię.

Przypadek fikcyjny

Stanisław, 67 lat, z Torunia: OP ma większą tarczę i zagłębienie. Dopiero nierówność tkanki oraz funkcji pozwala ocenić znaczenie różnicy.

Źródła: M09-S06; M09-S07; M09-S05

Widoczne druzy tarczy — wariant powierzchowny

Powierzchowne druzy mają inny wygląd niż ukryta przyczyna uniesienia.

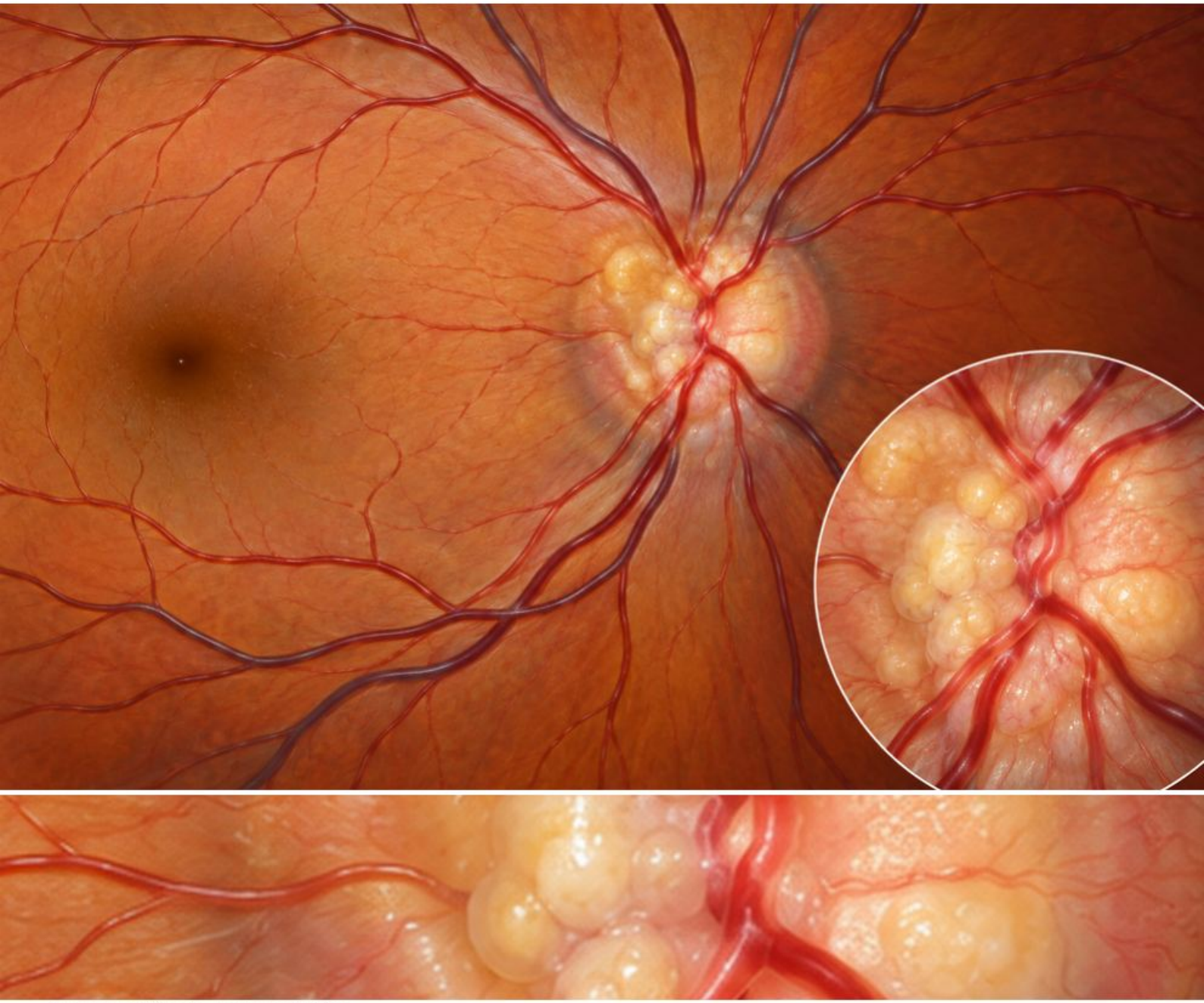

Schemat dydaktyczny · przypadek fikcyjny

Orientacja i zasięg

Obejrzyj grudkowatą powierzchnię tarczy i zaznacz oddzielne żółtawe połyskujące złogi.

Pułapka interpretacji

Nie używaj znanych druz jako powodu do pominięcia nowego bólu głowy.

Zadanie topograficzne

Wskaż powierzchowny złóg, potwierdzającą metodę i to, co wymaga osobnego wyjaśnienia.

Wzorzec

Widoczne złogi mogą zaburzać gładki kontur i fizjologiczne zagłębienie. Nie traktuj każdego jasnego punktu jako potwierdzonej druzy.

Weryfikacja

Odpowiednie OCT, autofluorescencja lub USG pomagają potwierdzić charakter zmiany. Metoda zależy od położenia i uwapnienia.

Kontekst

Pole i RNFL oceniają funkcjonalne oraz strukturalne następstwa. Znalezienie druz nie wyklucza współistniejącego obrzęku ani nie wyjaśnia automatycznie nowych objawów.

Przypadek fikcyjny

Aleksandra, 26 lat, z Gdyni: widoczne grudkowate złogi i nowy objaw wzrokowy. Porównanie z dawną tarczą nie zastępuje obecnej oceny funkcji.

Źródła: M09-S04; M09-S02

Druzy ukryte — granice obrazu fotografii

Brak widocznego złogu nie wyklucza druz położonych głębiej.



Schemat dydaktyczny · przypadek fikcyjny

Orientacja i zasięg

Oceń uniesioną tarczę bez pewnych powierzchownych punktów. Zapisz, co pokazuje fotografia, a co dopiero obrazowanie.

Wzorzec

Ukryte druzy mogą powodować małe zagłębienie i nieregularny obrys. Sam taki obraz nie rozstrzyga między druzami, budową i obrzękiem.

Weryfikacja

Obrazowanie głębokich struktur w OCT oraz inne metody służą potwierdzeniu; ujemna autofluorescencja nie jest uniwersalnym wykluczeniem złogów głębokich.

Kontekst

Przy nowych objawach ocena funkcji i przyczyn obrzęku pozostaje konieczna. Słaba jakość obrazu nie może stać się dowodem braku patologii.

Pułapka interpretacji

Nie stawiaj rozpoznania ukrytych druz z samego nieostrego brzegu.

Przypadek fikcyjny

Marta, 22 lata, z Łodzi: tarcza uniesiona, złogów na zdjęciu nie widać. Zadanie polega na wskazaniu potrzebnej weryfikacji, nie zgadywaniu etiologii.

Zadanie topograficzne

Wymień trzy możliwe wyjaśnienia i badanie, które może je rozdzielić.

Źródła: M09-S04; M09-S02; M09-S01

Obrzęk tarczy z przesłonięciem naczyń

Przesłonięcie naczynia pomaga ocenić rzeczywistą tkankę przy brzegu.



Schemat dydaktyczny · przypadek fikcyjny

Orientacja i zasięg

Prześledź naczynie od tarczy ku siatkówce i zaznacz odcinek znikający pod obrzękniętymi włóknami.

Pułapka interpretacji

Nie uznawaj wszystkich nieostrych granic za zastój związany z ICP.

Zadanie topograficzne

Pokaż początek i koniec przesłoniętego odcinka. Jakie dane określają mechanizm?

Wzorzec

Zatarcie brzegów i uniesienie z przesłonięciem naczyń wspierają obrzęk. Stopień oraz przyczyna nie wynikają z jednego zasłoniętego miejsca.

Weryfikacja

Zestaw ostrość, barwy, źrenice i pole z wywiadem. Obrzęk rzekomy może wyglądać podobnie, a pojedyncza fotografia nie zamyka różnicowania.

Kontekst

OCT dokumentuje strukturę, lecz pogrubienie RNFL nie określa etiologii. Nowy ból głowy lub deficyt neurologiczny wpływają na natychmiastową pilność.

Przypadek fikcyjny

Ewa, 44 lata, z Opola: zatarcie brzegów i słabsze widzenie OL. Opisz rzeczywisty obrzęk roboczo, bez utożsamiania go z jedną przyczyną.

Źródła: M09-S01; M09-S02; M09-S03

Atlas dna oka 012

Obrzęk tarczy z krwotokami i ogniskami waty

Towarzyszące krwotoki i ogniska waty poszerzają kontekst obrzęku.



Schemat dydaktyczny · przypadek fikcyjny

Orientacja i zasięg

Obejmij kadrem tarczę i sąsiednią siatkówkę. Oddziel krwotoki przy brzegu od białawych zmian powierzchownych.

Pułapka interpretacji

Nie opisuj całego zestawu jedynie jako „tarcza zaczerwieniona".

Zadanie topograficzne

Wskaż trzy oddzielne typy zmian i dwie informacje spoza fotografii niezbędne do oceny.

Wzorzec

Opisuj obrzęk, kształt krwotoków oraz puszyste ogniska jako odrębne cechy. Ich wspólne wystąpienie nie potwierdza jednej etiologii.

Weryfikacja

Sprawdź ciśnienie tętnicze i objawy ogólne. Ciężkie uszkodzenie naczyniowe może współistnieć z obrzękiem, ale nie rozpoznaje się go z odcienia czerwieni.

Kontekst

Oceń obie tarcze, plamkę i funkcję. Pilne objawy neurologiczne albo gwałtowna zmiana widzenia wymagają natychmiastowej oceny medycznej.

Przypadek fikcyjny

Edward, 70 lat, z Kielc: obrzęk, smugi krwi i nowe zamglenie. Pomiar ciśnienia oraz pełna ocena są ważniejsze niż wybór etykiety z samej planszy.

Źródła: M09-S01; M07-S04; M07-S08

Bladość skroniowa tarczy

Sektorowa bladość wymaga porównania tkanki z funkcją, nie tylko jasności środka.

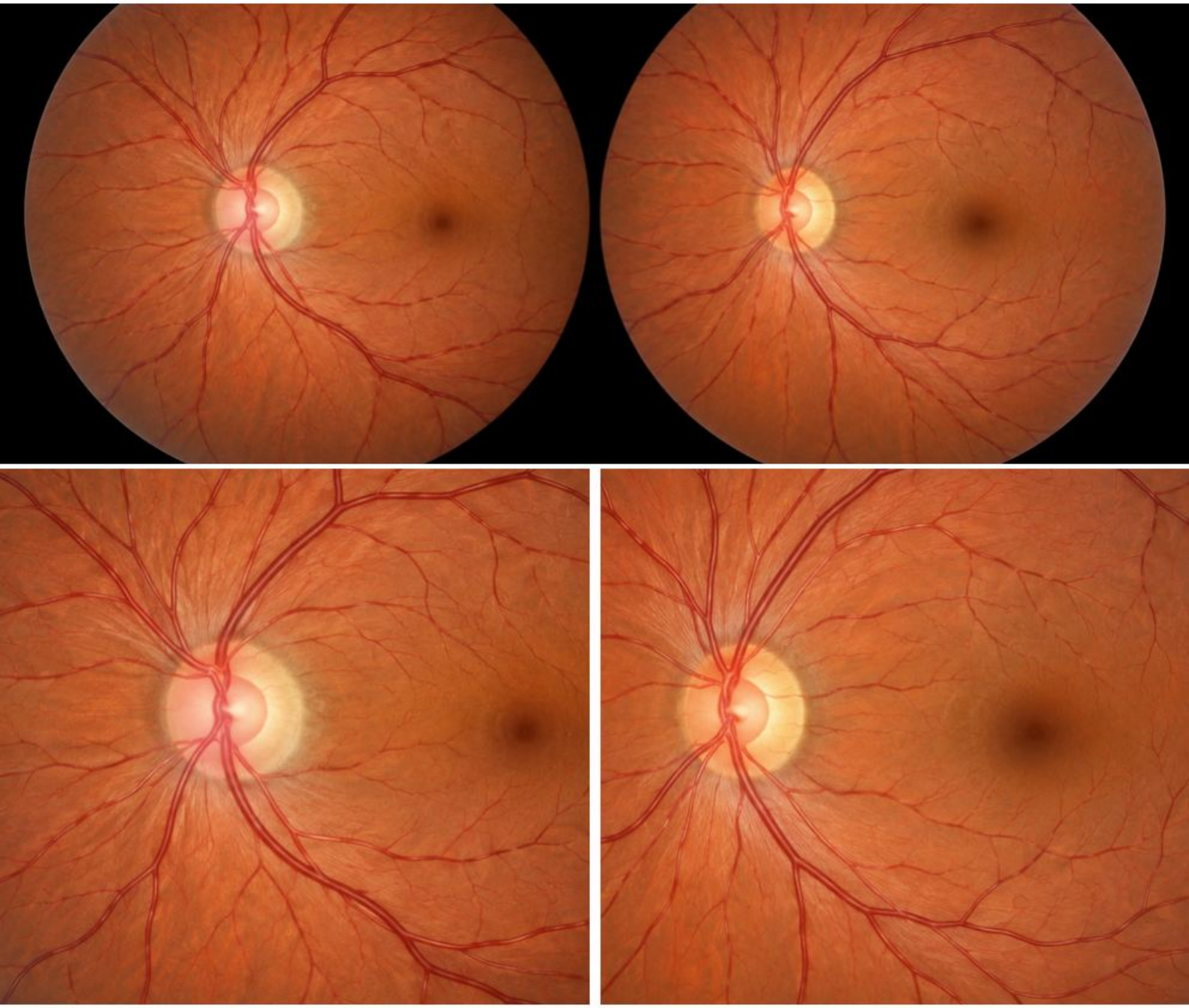

Schemat dydaktyczny · przypadek fikcyjny

Orientacja i zasięg

Oceń skroniową obręcz i porównaj drugą tarczę przy zbliżonej ekspozycji.

Pułapka interpretacji

Nie rozpoznawaj jednej toksyny lub choroby genetycznej po samym sektorze.

Zadanie topograficzne

Wskaż bladą tkankę oraz wynik badania potwierdzający dysfunkcję.

Wzorzec

Blada tkanka obręczy różni się od naturalnie jasnego zagłębienia. Zaznacz, czy granice pozostają ostre i czy występuje ubytek tkanki.

Weryfikacja

Zbadaj barwy, ostrość, źrenice i pole. Skroniowy wygląd może odpowiadać uszkodzeniu określonych włókien, ale nie określa sam przyczyny.

Kontekst

OCT RNFL i komórek zwojowych pomaga dokumentować strukturę. Ustal przebieg oraz leki i objawy ogólne zamiast zamykać wniosek słowem „zanik".

Przypadek fikcyjny

Kazimierz, 57 lat, z Torunia: słabsze rozpoznawanie barw i bladość skroniowa. Potrzebna jest korelacja funkcji i etiologii, nie samo zwiększanie kontrastu zdjęcia.

Źródła: M09-S11; M09-S12; M09-S06

Bladość rozlana tarczy

Rozlana bladość jest sygnałem uszkodzenia, a nie gotową etiologią.

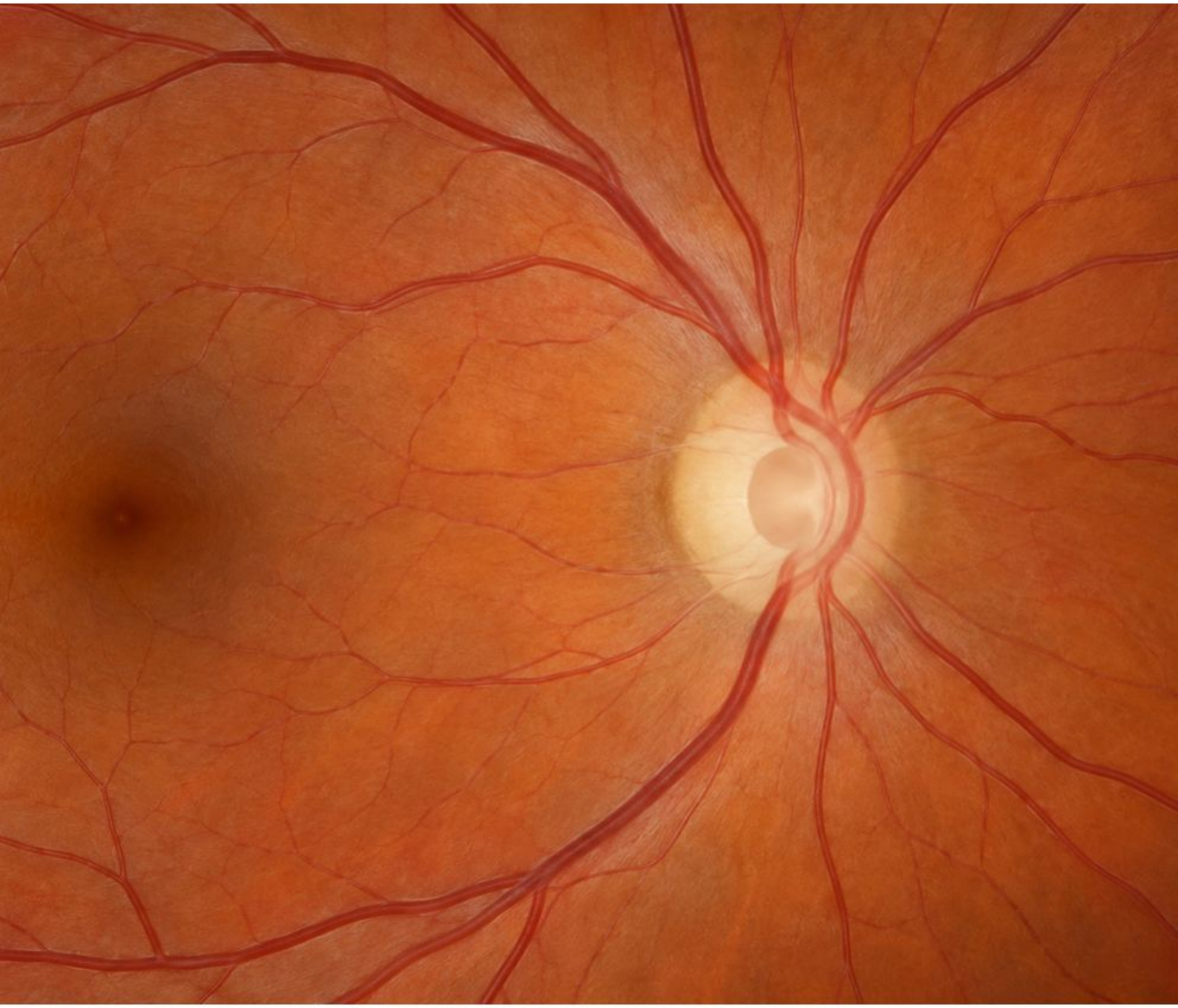

Schemat dydaktyczny · przypadek fikcyjny

Orientacja i zasięg

Oceń całą pozostałą obręcz i oddziel jej kolor od rozległości zagłębienia.

Pułapka interpretacji

Nie używaj „zanik nerwu” jako pełnego wyjaśnienia przyczyny.

Zadanie topograficzne

Porównaj kolory w zgodnym świetle i podaj brakujące dane potrzebne do ustalenia przyczyny.

Wzorzec

Rozlana utrata prawidłowego różowawego koloru wymaga sprawdzenia warunków zdjęcia. Prześwietlenie może naśladować bladość.

Weryfikacja

Zestaw strukturalną utratę włókien z funkcją oraz przebiegiem. Zanik może być następstwem wielu procesów wzdłuż drogi wzrokowej.

Kontekst

Sprawdź dawne obrzęki, urazy, leki i objawy neurologiczne. W razie nowej utraty widzenia nie zakładaj, że blady nerw wyjaśnia wszystko przewlekłością.

Przypadek fikcyjny

Wanda, 63 lata, z Opola: bladość obu tarcz i narastające trudności. Opis powinien objąć tempo oraz deficyty, zamiast przypisać zmianę wyłącznie wiekowi.

Źródła: M09-S11; M09-S12

Atlas dna oka 015

Układ mikrotętniaków w biegunie tylnym

Układ punktów w tylnym biegunie ocenia się wraz z mikrokrążeniem i plamką.

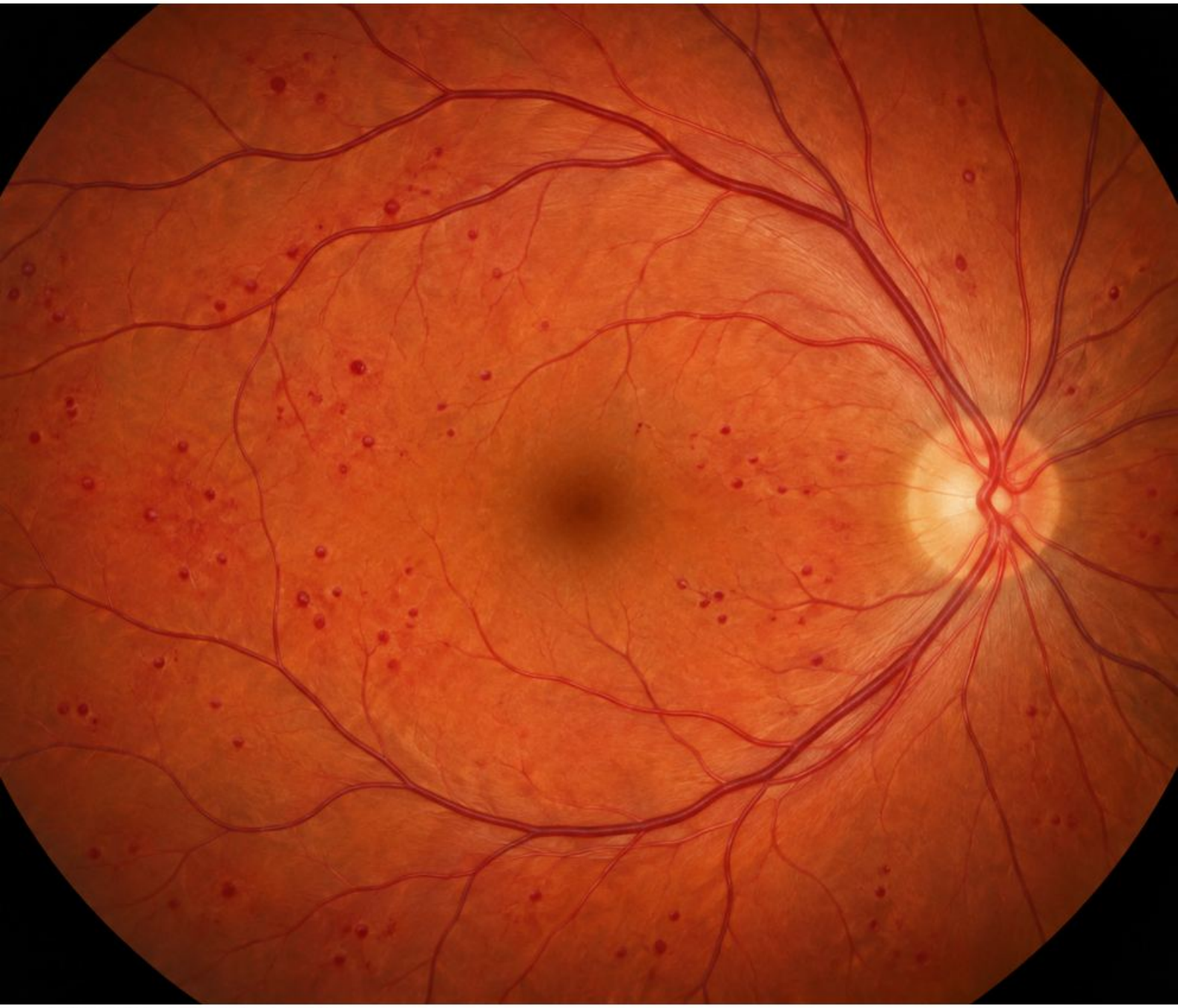

Schemat dydaktyczny · przypadek fikcyjny

Orientacja i zasięg

Oglądaj obszar między łukami oraz poza nim. Zaznacz skupiska punktów bez zamiany każdego z nich w pewny mikrotętniak.

Weryfikacja

Angiografia może pomóc potwierdzić punktowe wypełnianie i przeciek. OCT odpowiada na inne pytanie: czy występuje płyn lub zaburzona struktura plamki.

Wzorzec

Małe okrągłe czerwone zmiany mogą być poszerzeniami kapilar albo drobnymi krwotokami. Rozmieszczenie na fotografii nie rozdziela ich zawsze wiarygodnie.

Kontekst

Oceń oba oczy i pozostałe kwadranty. Dobra ostrość centralna nie oznacza braku retinopatii, a niewielka liczba punktów nie mierzy obrzęku.

Pułapka interpretacji

Nie przypisuj każdej czerwonej kropce pewnej histologii.

Przypadek fikcyjny

Teresa, 62 lata, z Gdyni: cukrzyca i skupisko punktów skroniowo od dołka. Opis topografii oraz wynik OCT są odrębnymi informacjami.

Zadanie topograficzne

Wskaż skupisko, jego relację do dołka i granicę pewności rozpoznania.

Źródła: M07-S01; M07-S02; M08-S08

Atlas dna oka 016

Skupiska krwotoków śródsiatkówkowych

Krwotoki w skupiskach wymagają mapy zasięgu, nie jedynie rozpoznania kształtu.



Schemat dydaktyczny · przypadek fikcyjny

Orientacja i zasięg

Podziel widoczną siatkówkę na kwadranty i zaznacz granice największego skupiska plamistych ognisk.

Pułapka interpretacji

Nie określaj perfuzji wyłącznie według ciemności skupiska.

Zadanie topograficzne

Zaznacz kwadranty i możliwą drogę odpływu; wymień badanie potrzebne do oceny plamki.

Wzorzec

Zwarte czerwone plamy sugerują głębszą warstwę wewnątrz siatkówki. Sama głębokość nie ustala cukrzycowej ani żylnej przyczyny.

Weryfikacja

Sprawdź, czy rozkład odpowiada jednemu odpływowi żylnemu, czy jest bardziej rozlany. Prześledź żyły oraz towarzyszące wysięki i ogniska waty.

Kontekst

Oceń plamkę i potrzebę badania perfuzji. Zliczanie krwotoków nie zastępuje ani OCT obrzęku, ani odpowiedniego obrazowania niedokrwienia.

Przypadek fikcyjny

Marek, 60 lat, z Opola: dwa gęste skupiska w różnych kwadrantach. Wspólny kolor nie dowodzi wspólnego terytorium jednej gałęzi.

Źródła: M07-S03; M07-S01; M10-S08

Paciorkowatość żył

Paciorkowatość dotyczy miejscowych zmian kalibru żyły.

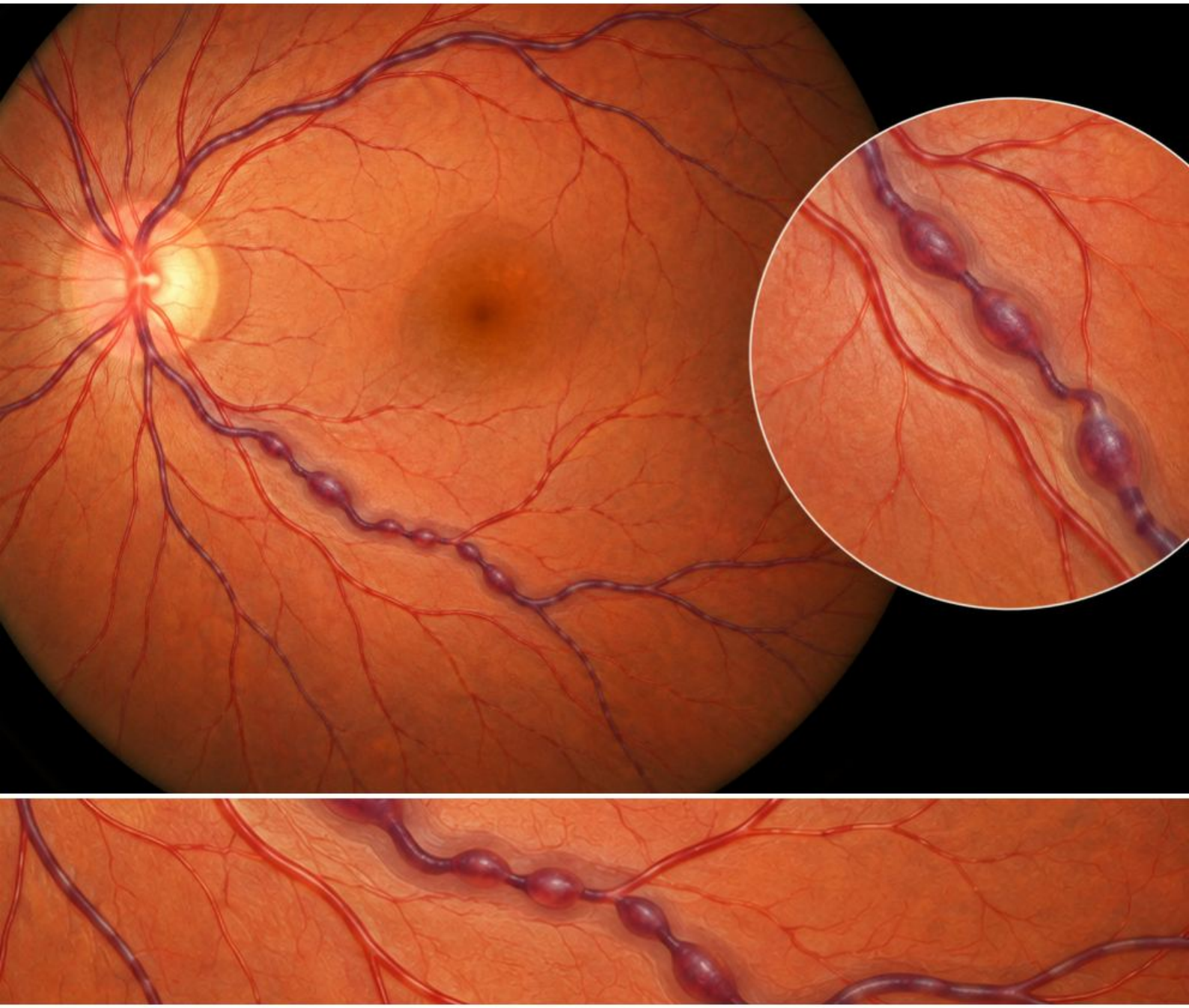

Schemat dydaktyczny · przypadek fikcyjny

Orientacja i zasięg

Prześledź ten sam odcinek naczynia bez skakania na sąsiednie gałązki. Oznacz powtarzające się poszerzenia i przewężenia.

Weryfikacja

W kontekście retinopatii cukrzycowej jest ważnym markerem zaawansowania zmian naczyniowych. Oceń wszystkie kwadranty, IRMA oraz ewentualne nowe naczynia.

Wzorzec

Segmentowo zmienny kaliber tworzy obraz paciorków. To inna cecha niż samo kręte położenie prawidłowej szerokości naczynia.

Pułapka interpretacji

Nie nazywaj każdego zakrętu żyły paciorkowatością.

Zadanie topograficzne

Pokaż kolejne odcinki tego samego naczynia i oddziel kaliber od krętości.

Kontekst

Fotografia nie określa sama pełnego zakresu niedokrwienia. Jakość obrazu, krwotoki i przecinające naczynia mogą utrudniać ocenę kalibru.

Przypadek fikcyjny

Wojciech, 59 lat, z Torunia: cukrzyca i segmentowe przewężenia żyły. Opis obejmuje liczbę zajętych obszarów oraz pełną ocenę retinopatii, nie pojedynczy zakręt.

Źródła: M07-S01; M07-S09

IRMA w obszarze niedokrwienia

IRMA umieszczaj względem obszaru zaburzonej perfuzji i powierzchni siatkówki.

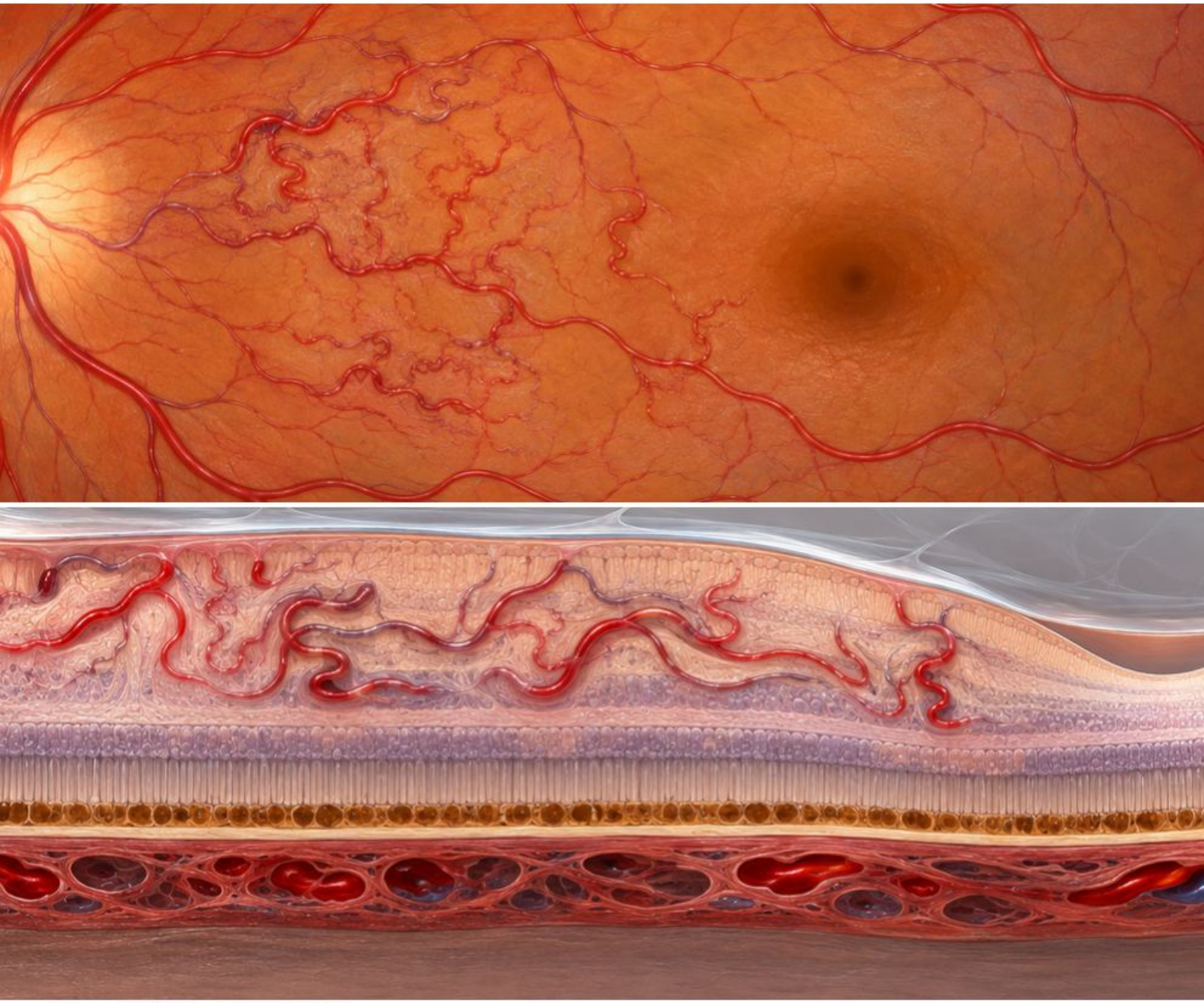

Schemat dydaktyczny · przypadek fikcyjny

Orientacja i zasięg

Oceń nieregularne drobne naczynia obok strefy wymagającej potwierdzenia perfuzji. Nie zakładaj jej granic z samego koloru.

Wzorzec

Połączenia pozostają śródsiatkówkowe, choć płaska fotografia może nie pokazać głębokości. Szukaj odpowiedniego potwierdzenia przekrojowego.

Weryfikacja

Angiografia mapuje perfuzję, a OCT/OCT-A uzupełnia relację do ILM. Każda metoda ma własne ograniczenia i nie powinna być interpretowana z pojedynczego wycinka.

Kontekst

Przeanalizuj tarczę i pozostałe obszary pod kątem neowaskularyzacji. Obecność IRMA nie gwarantuje braku proliferacji w innym miejscu.

Pułapka interpretacji

Nie utożsamiaj wszystkich pętli z naczyniami ponad powierzchnią.

Przypadek fikcyjny

Andrzej, 61 lat, z Gdyni: nieregularna sieć przy obszarze bez perfuzji w FA. Przed nazwą proliferacji potrzebne jest ustalenie warstwy.

Zadanie topograficzne

Wskaż nieprawidłową sieć, granicę potwierdzonej perfuzji i dane o jej głębokości.

Źródła: M07-S01; M07-S09

Neowaskularyzacja na tarczy

Nowe naczynia na tarczy tworzą sieć inną niż główne pnie.

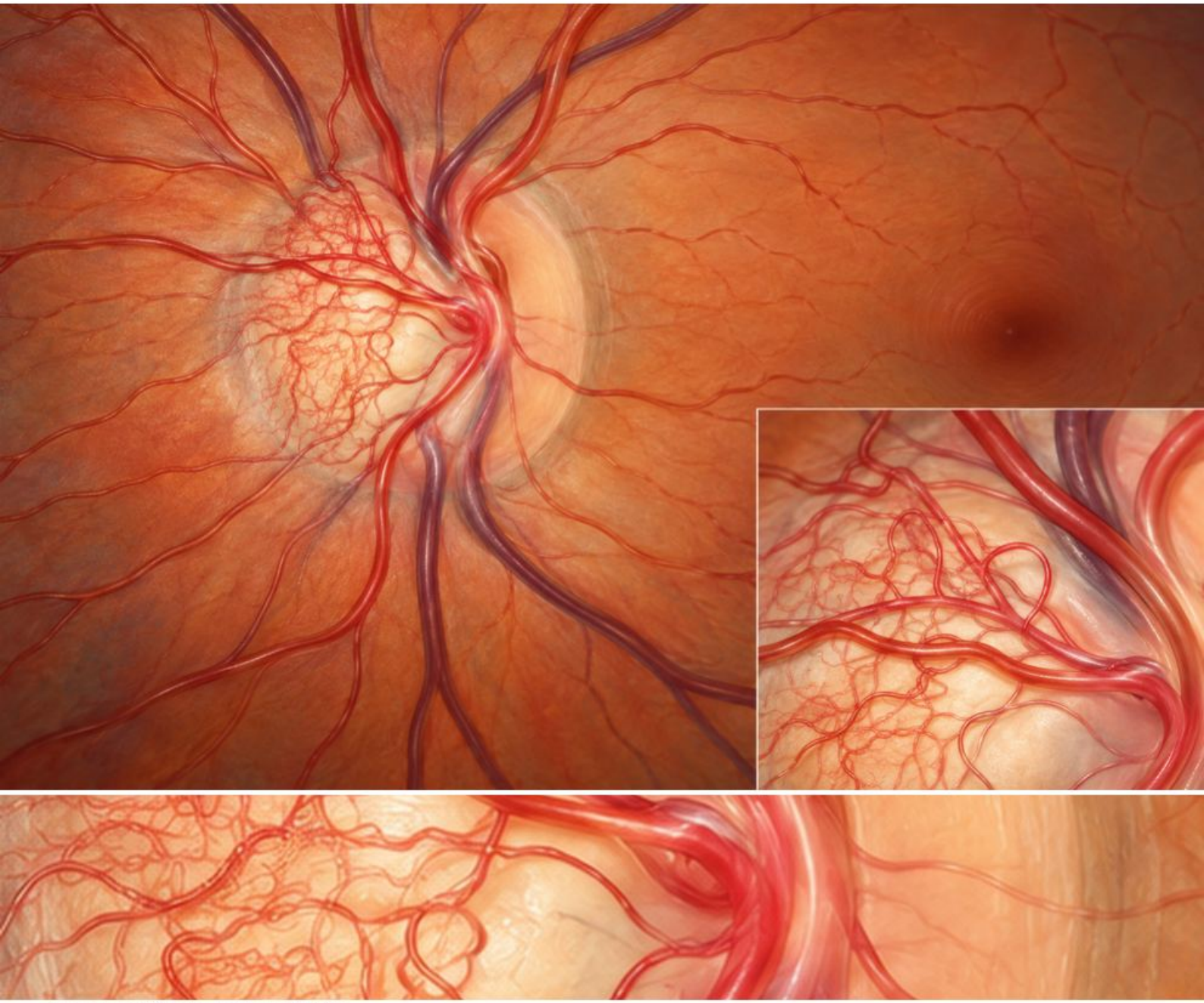

Schemat dydaktyczny · przypadek fikcyjny

Orientacja i zasięg

Prześledź delikatne pętle na powierzchni tarczy oraz ich relację do naczyń wychodzących z nerwu.

Wzorzec

Chaotyczne drobne naczynia mogą przekraczać zwykłe granice. Ustal pochodzenie sieci, nie opieraj rozpoznania wyłącznie na czerwonej plamce.

Weryfikacja

Oceń świeże krwawienie przed siatkówką i do szklistki. Brak krwi nie wyklucza proliferacji ani zagrożenia.

Pułapka interpretacji

Nie pomyl delikatnej proliferacji z prawidłowym pniem lub naczyniami krążenia obocznego.

Zadanie topograficzne

Pokaż początek sieci i miejsce przekraczania powierzchni. Jak ją weryfikujesz?

Kontekst

Odpowiednia angiografia i obrazowanie uzupełniają ocenę. Szukaj błon oraz trakcji i sprawdź pozostałą siatkówkę, nie tylko tarczę.

Przypadek fikcyjny

Roman, 65 lat, z Opola: drobna sieć na tarczy przy zachowanej ostrości. Dobra funkcja centrum nie zmniejsza znaczenia podejrzenia proliferacji.

Źródła: M07-S01; M07-S02; M07-S06

Neowaskularyzacja poza tarczą

Proliferacja poza tarczą wymaga szukania sieci także poza centralnym kadrem.



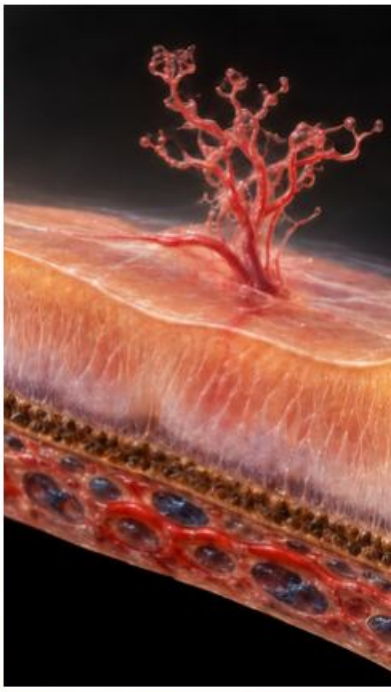



Schemat dydaktyczny · przypadek fikcyjny

Orientacja i zasięg

Oceń granice obszaru z drobnymi naczyniami i relację do sąsiedniego niedokrwienia oraz ILM.

Wzorzec

Delikatna sieć wyrastająca ponad siatkówkę różni się od śródsiatkówkowych IRMA. Samo skrzyżowanie lub krętość nie potwierdzają położenia.

Weryfikacja

Przeciek angiograficzny i przekrój mogą pomóc, lecz wynik trzeba zestawić z całą anatomią. Osobno opisz błonę włóknistą, krwotok i pociąganie.

Przypadek fikcyjny

Stanisław, 63 lata, z Torunia: nowa sieć górnie poza łukiem. Centralna ostrość pozostaje dobra, lecz potrzebna jest pilna pełna ocena retinopatii.

Kontekst

Zbadaj plamkę, tarczę i inne kwadranty. Wąski kadr dokumentuje konkretną sieć, a nie brak zmian w pozostałym dnie.

Pułapka interpretacji

Nie wnioskuj o braku proliferacji, gdy obraz pokazuje wyłącznie plamkę.

Zadanie topograficzne

Wyznacz sieć i jej powierzchniowy przebieg oraz nazwij niewidoczny zakres.

Źródła: M07-S01; M07-S02; M07-S09

Przedsiatkówkowy krwotok o poziomej granicy

Pozioma granica sugeruje nagromadzenie krwi przed powierzchnią.

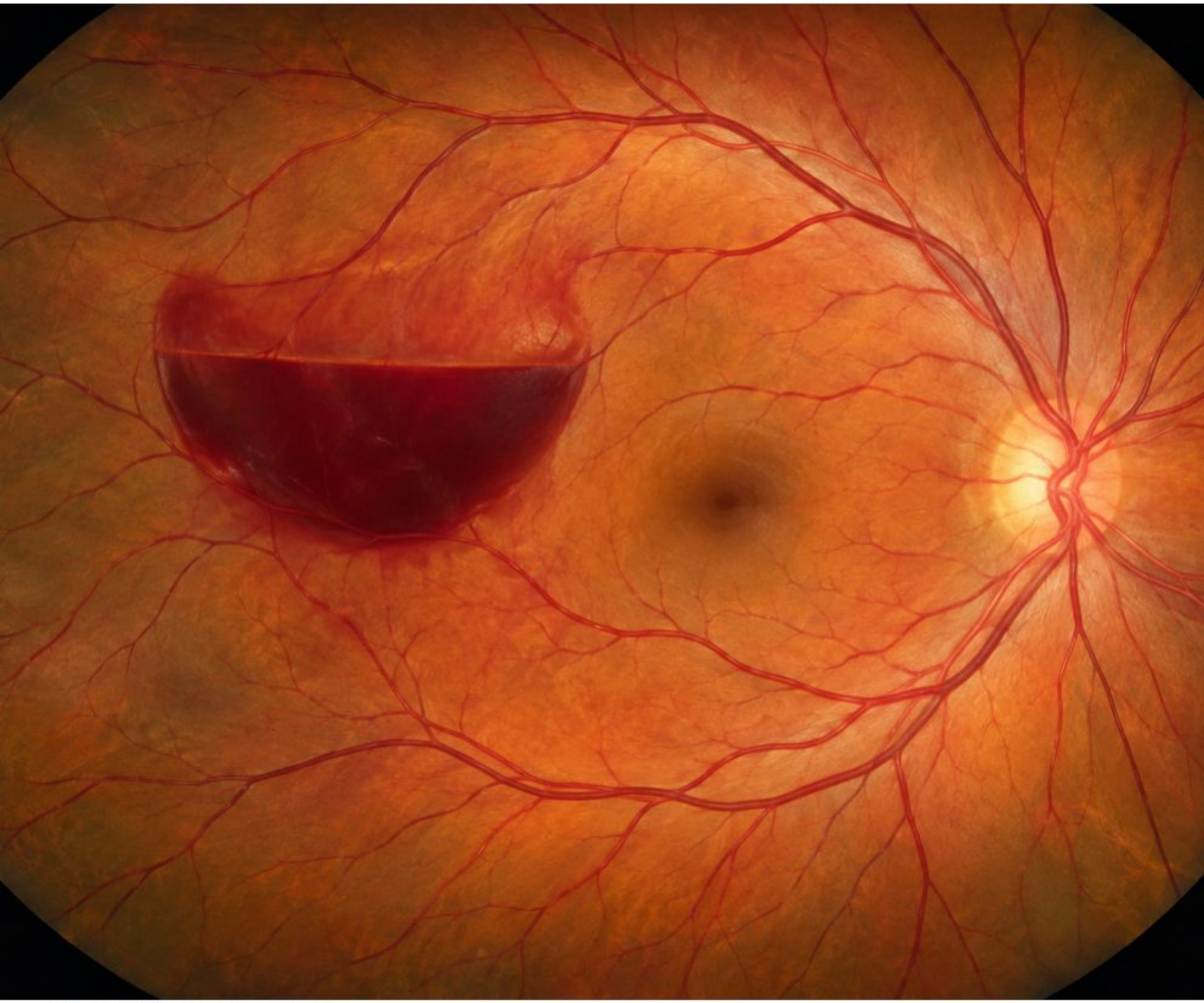

Schemat dydaktyczny · przypadek fikcyjny

Orientacja i zasięg

Wyznacz poziom i łódkowaty zarys w szerokim kadrze. Sprawdź, które naczynia są przez krew zasłonięte.

Wzorzec

Nagromadzenie może leżeć pod szklistką lub ILM. Kształt z poziomem jest pomocny, ale nie identyfikuje sam przedziału.

Weryfikacja

OCT dostępnej okolicy pomaga zlokalizować krew. Ustal relację do plamki, ponieważ położenie wpływa na objaw centralny.

Pułapka interpretacji

Nie nazywaj każdego poziomu krwi krwistkiem; tu materiał znajduje się w tylnym odcinku.

Zadanie topograficzne

Pokaż poziom, zasłonięte naczynie i granicę w stosunku do dołka.

Kontekst

Szukaj nowych naczyń i innych przyczyn krwawienia. Wywiad o wysiłku lub kaszlu nie zastępuje pełnej oceny dna.

Przypadek fikcyjny

Paweł, 45 lat, z Łodzi: nagła centralna plama i pozioma granica krwi. Ustal warstwę oraz źródło, zamiast kończyć opis na słowie „krwotok”.

Źródła: M07-S05; M07-S06; M07-S03

Krwotok podszklistkowy — wariant plamkowy

Wariant podszklistkowy wymaga potwierdzenia granicy szklistki i siatkówki.

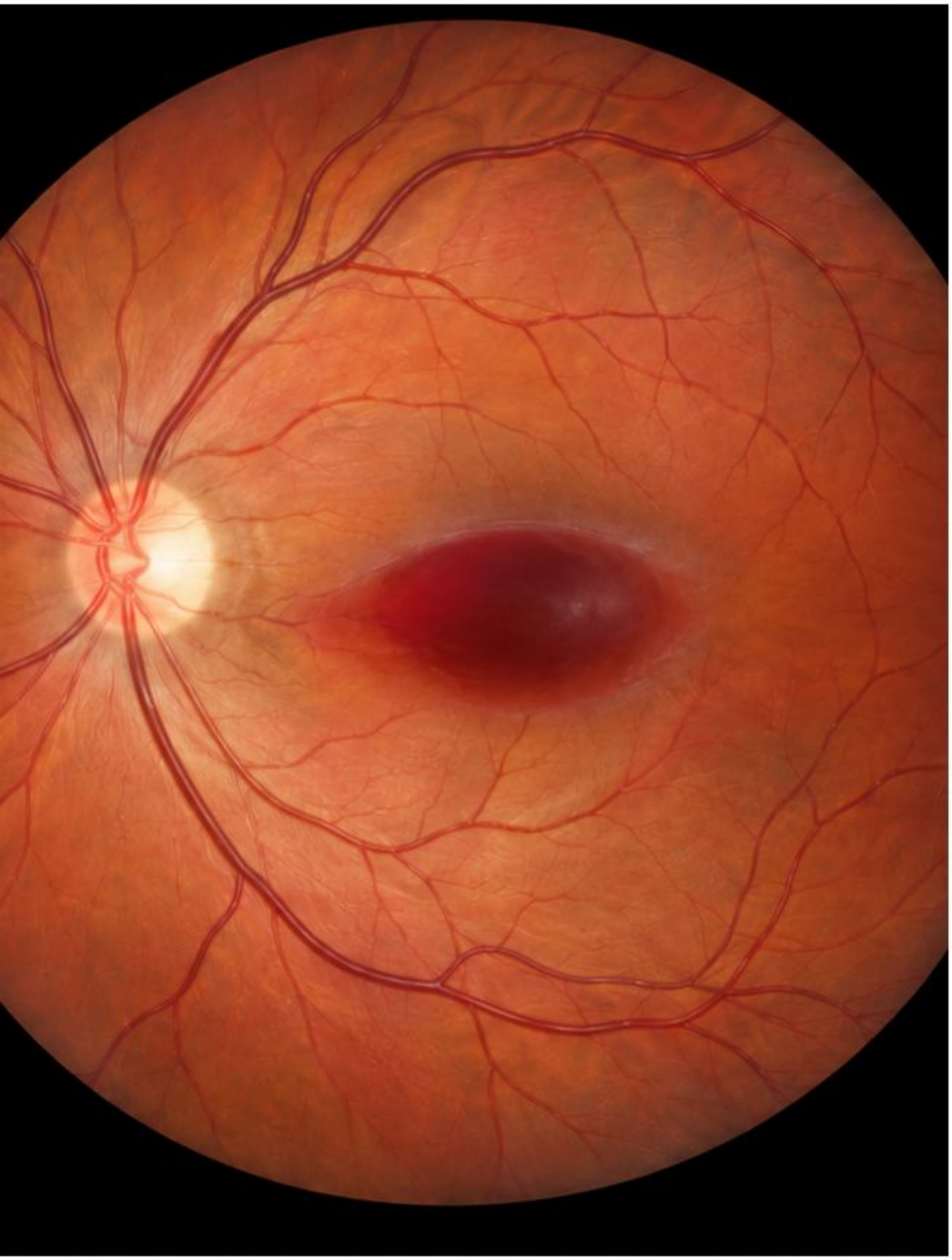

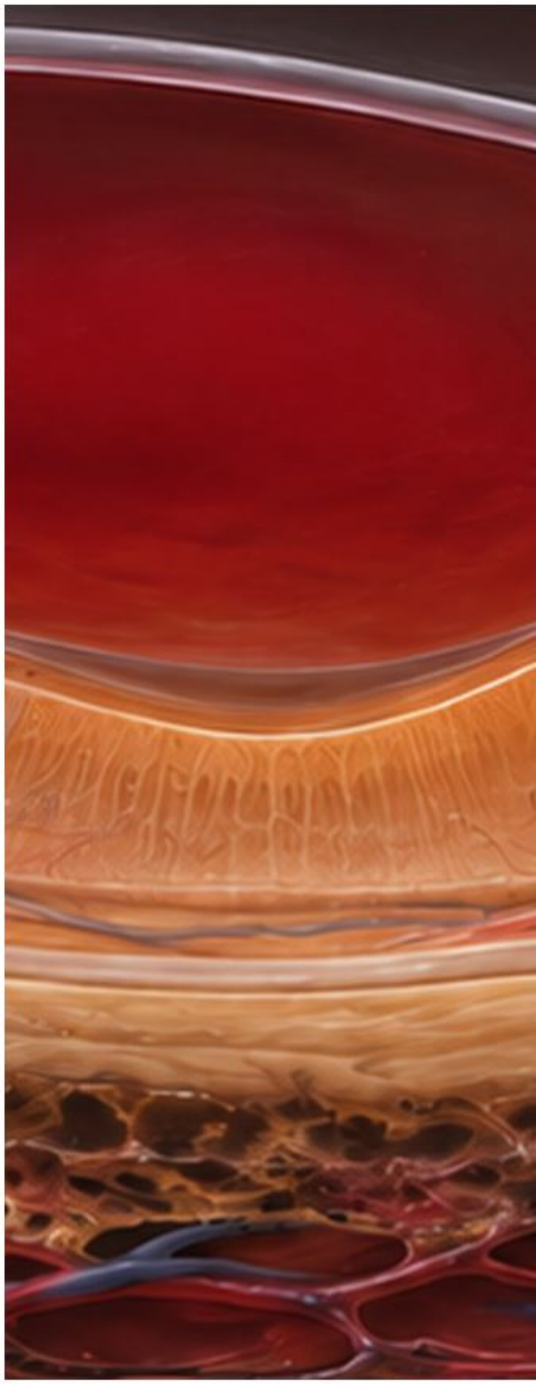

Schemat dydaktyczny · przypadek fikcyjny

Orientacja i zasięg

Skup się na krwi przed plamką i na tylnej powierzchni szklistki. Fotografia sama nie pozwala pewnie odróżnić krwotoku podszklistkowego od krwotoku pod ILM.

Kontekst

Zapytaj o nagły początek i czynniki poprzedzające, a w badaniu poszukaj proliferacji. Przy braku wglądu oceń potrzebę innego obrazowania.

Wzorzec

Nagromadzenie może przesłaniać centrum i powodować duży deficyt mimo ograniczonego rozmiaru. Położenie jest ważniejsze niż sama powierzchnia.

Przypadek fikcyjny

Michał, 39 lat, z Gdyni: centralny mroczek po wysiłku. Plansza z przekrojem ma wyjaśnić położenie, a nie potwierdzić automatycznie etiologię Valsalvy.

Weryfikacja

Przekrój OCT pomaga ustalić oddzielne granice. Gdy obraz nie obejmuje całej kolekcji, zaznacz zakres niepewności.

Pułapka interpretacji

Nie deklaruj podszklistkowej lokalizacji tylko dlatego, że materiał ma poziom.

Zadanie topograficzne

Wskaż tylną powierzchnię szklistki, ILM i przedział krwi.

Źródła: M07-S05; M07-S06

Wysięki w układzie pierścieniowatym

Pierścień złogów pokazuje układ przecieku, nie automatycznie jego źródło.

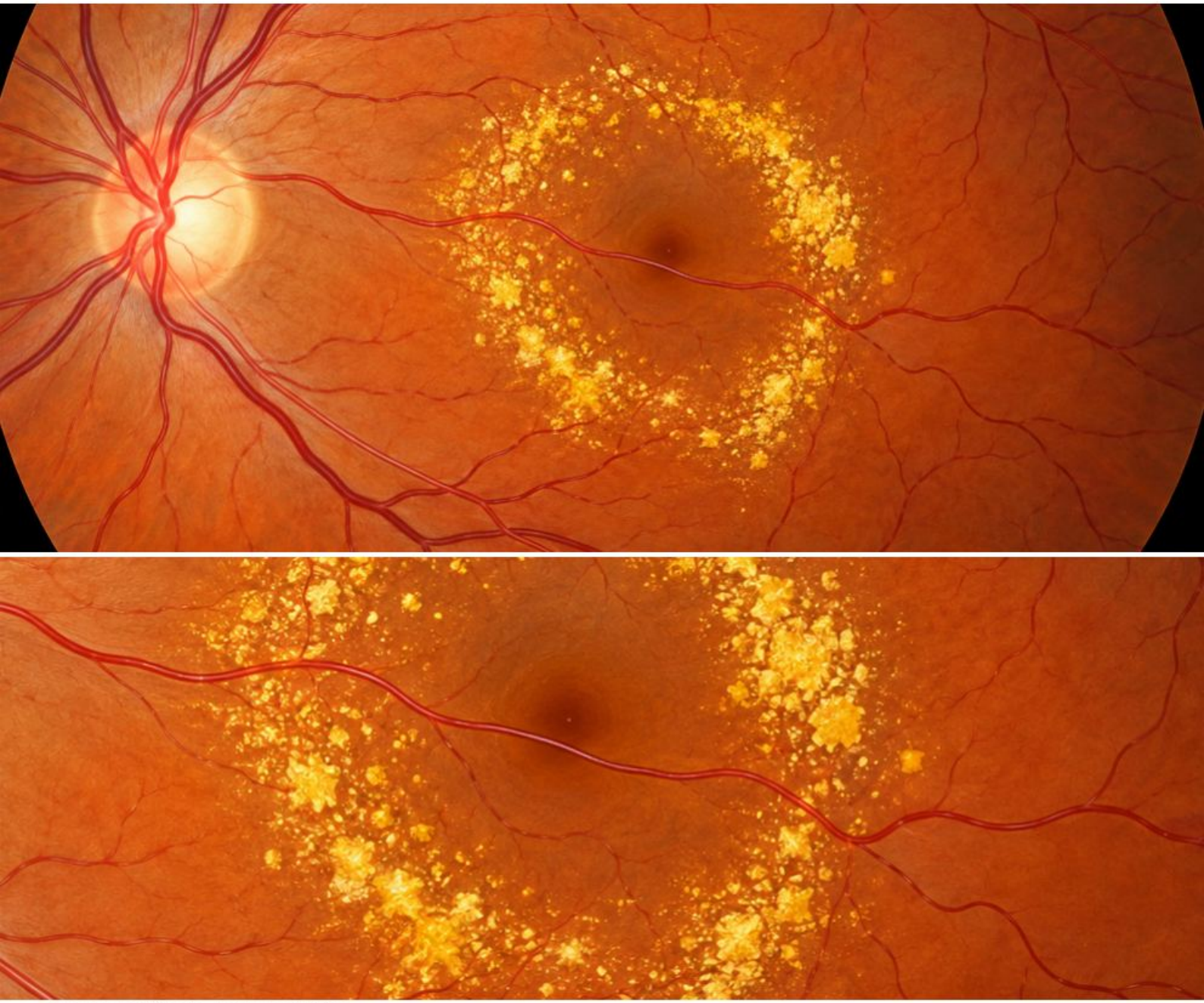

Schemat dydaktyczny · przypadek fikcyjny

Orientacja i zasięg

Obrysuj żółty pierścień i obszar w środku. Sprawdź położenie względem dołka oraz naczynia przechodzącego przez centrum.

Weryfikacja

Środek układu może kierować poszukiwaniem zmiany naczyniowej, np. mikrotętniaków lub makrotętniaka. Sam wzór nie potwierdza konkretnej etiologii.

Wzorzec

Ostro ograniczone woskowe złogi leżą w siatkówce. Nie należy ich mylić z głębszymi druzami o innym mechanizmie.

Pułapka interpretacji

Nie traktuj pierścienia wysięków jako pewnego rozpoznania cukrzycy.

Zadanie topograficzne

Znajdź centrum pierścienia i badanie potrzebne do ustalenia źródła.

Kontekst

OCT ocenia aktualny płyn, a odpowiednie badanie naczyniowe źródło przecieku. Obecność złogów nie mierzy sama aktywności obrzęku.

Przypadek fikcyjny

Krystyna, 66 lat, z Opola: pierścień przy gałęzi tętniczki, bez rozpoznanej cukrzycy. Trzeba ocenić naczynie w środku, a nie dopasować chorobę do koloru.

Źródła: M07-S01; M07-S02; B-S15

Wysięki sięgające centrum plamki

Dojście wysięków do centrum wymaga dokładnej oceny dołka.

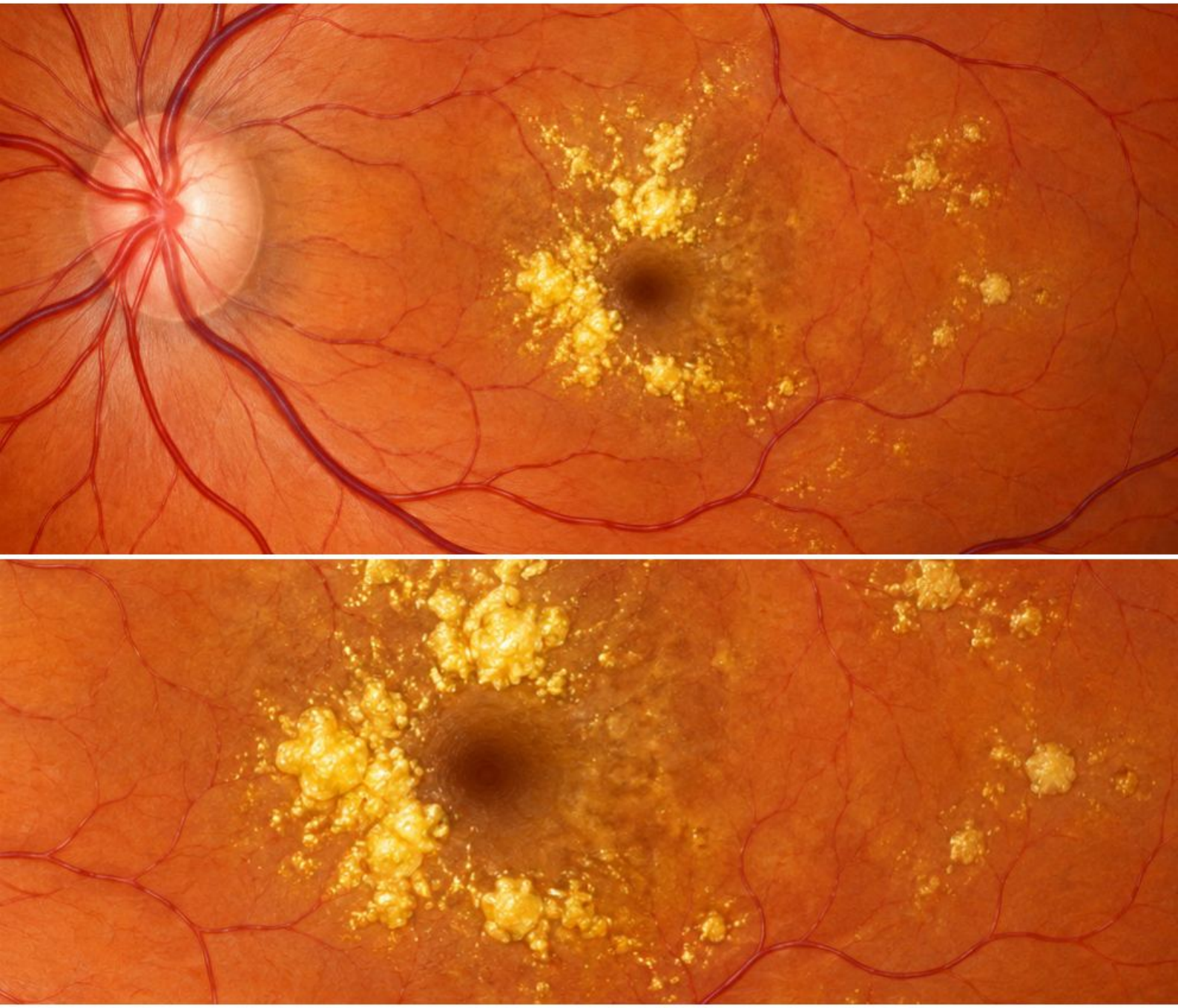

Schemat dydaktyczny · przypadek fikcyjny

Orientacja i zasięg

Odnajdź dołek niezależnie od granic żółtych złogów. Zaznacz najbliższe ogniska i dostępne przekroje OCT.

Wzorzec

Złogi w osi widzenia mogą współistnieć z uszkodzeniem funkcji. Sama odległość na schemacie bez skali nie jest pomiarem klinicznym.

Weryfikacja

OCT wykazuje płyn oraz strukturę centrum. Nie rozpoznawaj ani nie wykluczaj obrzęku wyłącznie z liczby wysięków.

Pułapka interpretacji

Nie zastępuj pomiaru i OCT stwierdzeniem „wysięki blisko, więc obrzęk pewny”.

Zadanie topograficzne

Pokaż dołek, złogi i ewentualny płyn jako trzy osobne elementy.

Kontekst

Oceń ostrość, metamorfopsję i resztę retinopatii. Znaczenie centrum trzeba rozdzielić od stopnia zmian obwodowych oraz ich przyczyny.

Przypadek fikcyjny

Henryk, 65 lat, z Torunia: gorszy drobny druk i złogi sięgające dołka. Potrzebny jest przekrój centrum, nawet gdy pozostałych czerwonych zmian jest niewiele.

Źródła: M07-S01; M08-S08; M08-S09

Retinopatia nadciśnieniowa: zwężenie tętniczek

Kaliber tętniczek opisuj z całym kontekstem naczyniowym.

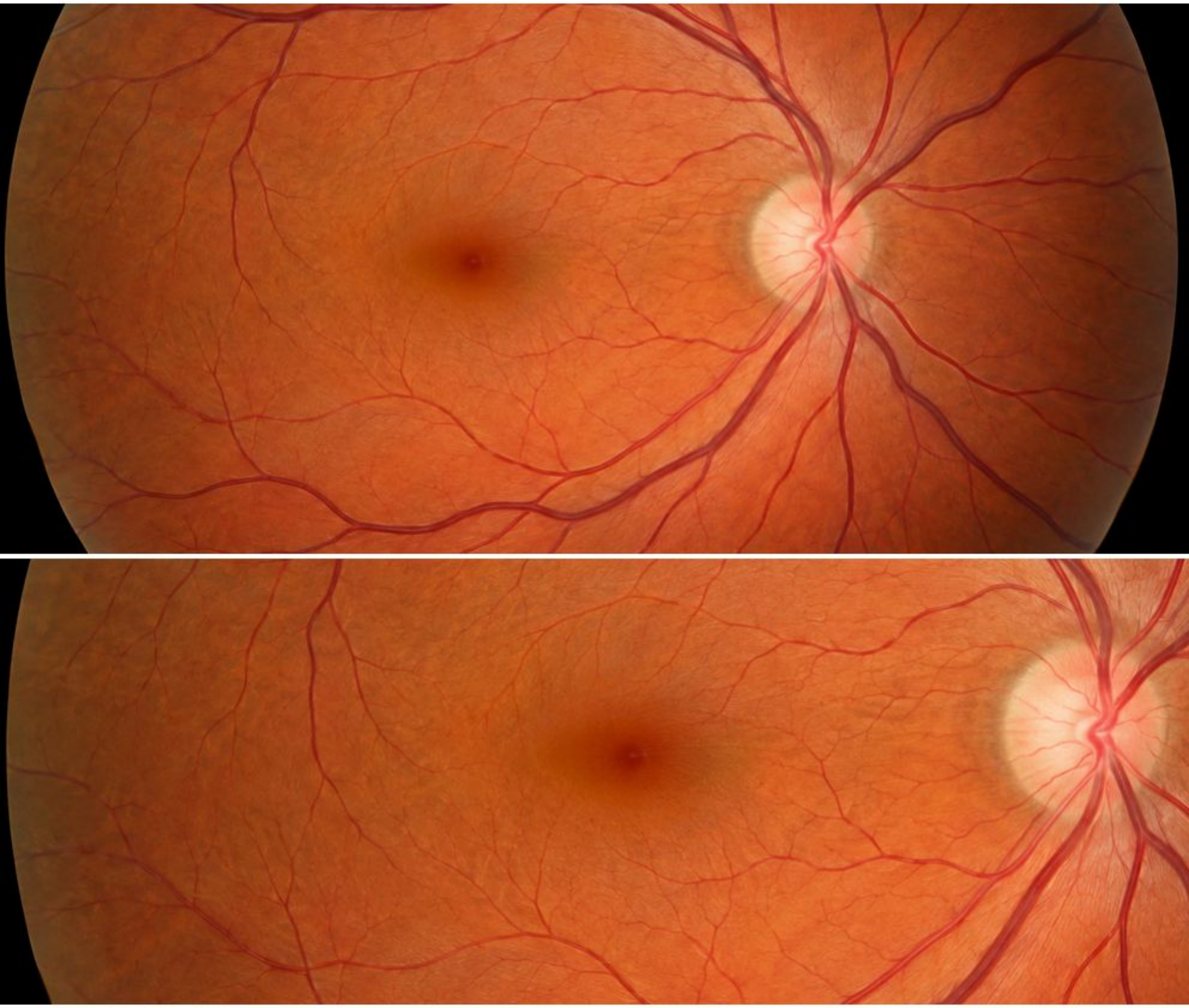

Schemat dydaktyczny · przypadek fikcyjny

Orientacja i zasięg

Porównaj kilka tętniczek z sąsiednimi żyłami, zachowując ostrość oraz jedną skalę obrazu.

Pułapka interpretacji

Nie diagnozuj przełomu nadciśnieniowego z wąskiej tętniczki.

Zadanie topograficzne

Wskaż tętniczkę i żyłę oraz oddziel przewlekłą cechę od ostrego objawu.

Wzorzec

Uogólnione lub ogniskowe zwężenie może towarzyszyć retinopatii nadciśnieniowej. Nie podaje ono aktualnej wartości ciśnienia.

Weryfikacja

Sprawdź refleks ściany i skrzyżowania oraz krwotoki, wysięki i ogniska waty. Te cechy opisują różne komponenty uszkodzenia.

Kontekst

Pomiar ciśnienia i objawy ogólne są niezbędne w ocenie. Nowy deficyt neurologiczny lub wzrokowy przy bardzo wysokim ciśnieniu wymaga natychmiastowej pomocy.

Przypadek fikcyjny

Edward, 71 lat, z Gdyni: zwężone tętniczki bez danych o dzisiejszym ciśnieniu. Trzeba wykonać pomiar i ocenić resztę dna, zamiast zgadywać liczbę.

Źródła: M10-S09; M07-S04

Odruch miedzianego i srebrnego drutu

Nasilony refleks tętniczki nie jest złogiem leżącym obok naczynia.

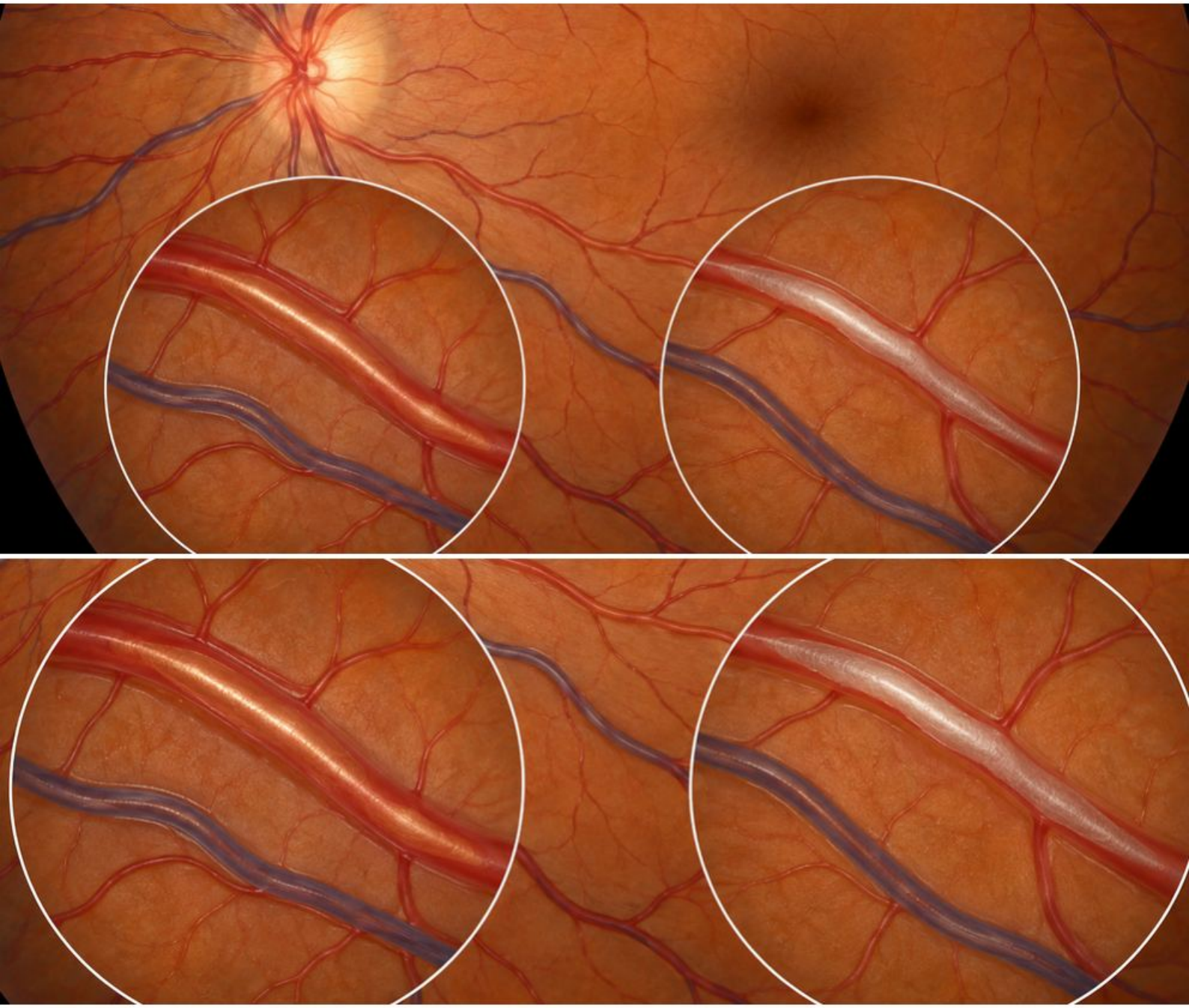

Schemat dydaktyczny · przypadek fikcyjny

Orientacja i zasięg

Prześledź centralny refleks wzdłuż tętniczki i porównaj go z widocznym słupem krwi.

Pułapka interpretacji

Nie opisuj jasnej linii jako zatoru, jeśli biegnie wzdłuż długiego odcinka refleksu.

Zadanie topograficzne

Wskaż refleks, słup krwi i odcinek kontrolny; co mogłoby być artefaktem?

Wzorzec

Miedziany i srebrny wygląd wiążą się ze zmianami ściany naczynia. W nasilonym wariancie refleks może ograniczać widoczność słupa krwi.

Weryfikacja

Oceń kilka odcinków i ekspozycję. Silne odbicie aparatu może nasilać wrażenie, dlatego pojedynczy jasny punkt nie wystarcza.

Kontekst

Zestaw ze skrzyżowaniami i pozostałymi zmianami oraz ciśnieniem. Refleks nie datuje choroby ani nie stanowi samodzielnego pomiaru jej aktualnego nasilenia.

Przypadek fikcyjny

Wiesław, 73 lata, z Opola: szeroki refleks na kilku tętniczkach. Wspólny wzorzec wspiera opis ścian, lecz nadal potrzebne są dane kliniczne.

Źródła: M10-S09; M10-S10

Objaw ucisku na skrzyżowaniu tętniczo-żylnym

Ucisk na skrzyżowaniu oceniaj po zmianie żyły po obu stronach tętniczki.

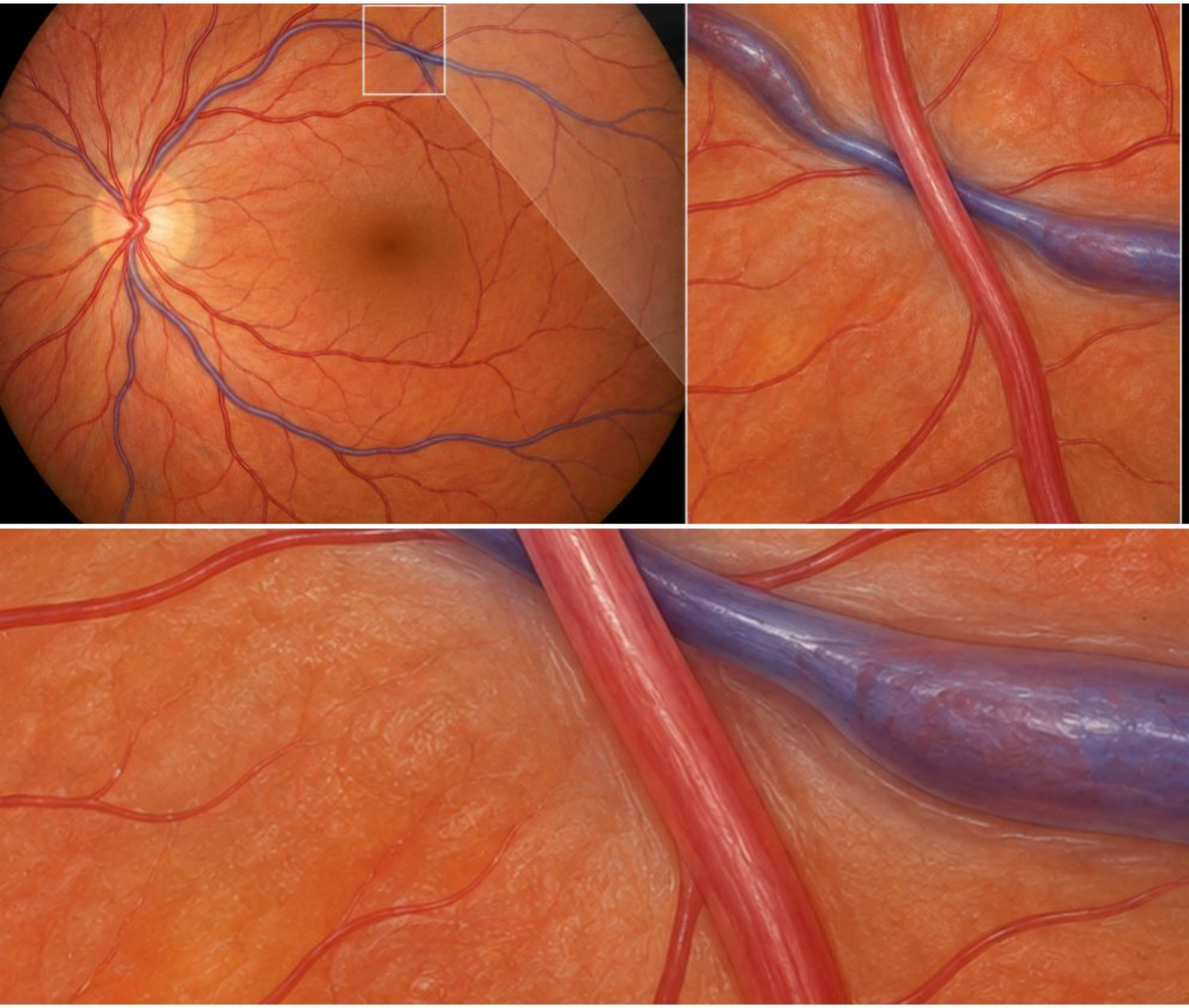

Schemat dydaktyczny · przypadek fikcyjny

Orientacja i zasięg

Zlokalizuj tętniczkę nad żyłą i prześledź oba widoczne odcinki żyły, nie tylko miejsce zasłonięcia.

Wzorzec

Zwężenie lub zmiana zarysu żylnego przy skrzyżowaniu wspierają cechę przewlekłej przebudowy. Prawidłowe zasłonięcie również może skracać widoczny fragment.

Weryfikacja

Oceń kaliber oraz refleks tętniczki. Sam brak fragmentu żyły na fotografii nie potwierdza patologicznego ucisku.

Pułapka interpretacji

Nie uznawaj każdego przecięcia naczyń za zakrzep.

Zadanie topograficzne

Pokaż żyłę przed i za skrzyżowaniem oraz jej obszar odpływu.

Kontekst

Sprawdź obszar odpływu żyły pod kątem krwotoków i obrzęku. Obecność objawu skrzyżowania nie oznacza automatycznie zakrzepu gałęzi.

Przypadek fikcyjny

Ryszard, 68 lat, z Torunia: miejscowe zwężenie, ale brak sektora krwotoków. Opisz skrzyżowanie, a ocenę zamknięcia opieraj na całym terytorium.

Źródła: M10-S09; M10-S10; M10-S08

Obrzęk tarczy i gwiazda plamkowa

Gwiazda plamkowa opisuje układ wysięków, nie jedną przyczynę obrzęku tarczy.



Schemat dydaktyczny · przypadek fikcyjny

Orientacja i zasięg

Połącz widok tarczy z promienistymi złogami wokół dołka. Zachowaj wyraźne rozdzielenie obu lokalizacji.

Pułapka interpretacji

Nie nazywaj gwiazdy automatycznie dowodem nadciśnienia albo zakażenia bakteriami z rodzaju Bartonella.

Zadanie topograficzne

Wskaż dwie lokalizacje i co najmniej dwie grupy przyczyn do weryfikacji.

Wzorzec

Obrzęk i gwiaździsty układ mogą występować w ciężkich chorobach naczyniowych i neuroretinitis. Sama para cech nie identyfikuje etiologii.

Weryfikacja

Zmierz ciśnienie, oceń funkcję i objawy ogólne. Wywiad infekcyjny może ukierunkować badanie, ale nie potwierdza drobnoustroju.

Kontekst

OCT pokazuje płyn i zewnętrzne warstwy. Gwiazda może pojawić się później niż obrzęk, więc jej brak we wcześniejszym obrazie nie rozstrzyga całego przebiegu.

Przypadek fikcyjny

Agata, 35 lat, z Łodzi: obrzęk tarczy i nowe wysięki promieniste, ciśnienie jeszcze nieznane. Potrzebne są pilna ocena oraz dane spoza zdjęcia.

Źródła: B-S17; M07-S04; M09-S01

Atlas dna oka 029

BRVO górno-skroniowe

Górnoskroniowy sektor łączy krwotoki z konkretną drogą odpływu.



Schemat dydaktyczny · przypadek fikcyjny

Orientacja i zasięg

Prześledź żyłę od tarczy ku górnemu łukowi i zaznacz obszar zmian za podejrzanym skrzyżowaniem.

Wzorzec

Skupisko krwotoków i poszerzona gałąź wskazują terytorium żylne. Sam ciemny obraz nie określa pełnego niedokrwienia.

Weryfikacja

Sprawdź, czy obrzęk dochodzi do dołka. Górnoskroniowa lokalizacja nie oznacza z definicji zajęcia centrum; potrzebne jest OCT.

Pułapka interpretacji

Nie określaj zasięgu jako całego dna, gdy dotyczy jednego sektora.

Zadanie topograficzne

Wyznacz żyłę, skrzyżowanie i granice sektora; osobno wskaż dołek.

Kontekst

Oceń inne kwadranty i nowe naczynia. Na podstawie wąskiego sektora nie wykluczaj współistniejącej retinopatii w pozostałym dnie.

Przypadek fikcyjny

Wiesława, 70 lat, z Opola: zamglenie i górny sektor krwotoków. Ocena centrum i perfuzji odpowiada na różne pytania, choć oba dotyczą tego samego oka.

Źródła: M10-S08; M10-S07; M08-S08

BRVO dolno-skroniowe

Dolnoskroniowy wariant wymaga nowej mapy, nie lustrzanego przepisania etykiet.



Schemat dydaktyczny · przypadek fikcyjny

Orientacja i zasięg

Oznacz dolny łuk i obszar odpływu, zachowując potwierdzone OP/OL oraz górę i dół.

Pułapka interpretacji

Nie zamieniaj kierunku anatomicznego siatkówki z kierunkiem pola widzenia.

Zadanie topograficzne

Pokaż dolny łuk, centrum i granicę zmian; co wymaga dodatkowego obrazowania?

Wzorzec

Krwotoki grupują się w dolnym terytorium żylnym. Rozróżnij tę lokalizację od dolnego ubytku pola, który nie jest automatycznie po tej samej stronie.

Kontekst

Porównaj z wcześniejszym obrazem oraz innymi kwadrantami. Zmniejszenie krwotoków nie jest samodzielnym dowodem pełnej poprawy perfuzji lub funkcji.

Weryfikacja

Prześledź zajętą gałąź i skrzyżowanie. OCT ocenia zasięg obrzęku w kierunku centrum, a angiografia pomaga ocenić perfuzję.

Przypadek fikcyjny

Marek, 66 lat, z Torunia: dolnoskroniowe krwotoki i gorsze czytanie. Przyczynę objawu centralnego trzeba sprawdzić w plamce, nie wywnioskować z samego sektora.

Źródła: M10-S08; M10-S07; M08-S08

Atlas dna oka 031

CRVO z rozległymi krwotokami

Cztery kwadranty wymagają oceny całego wzorca żylnego i powikłań.

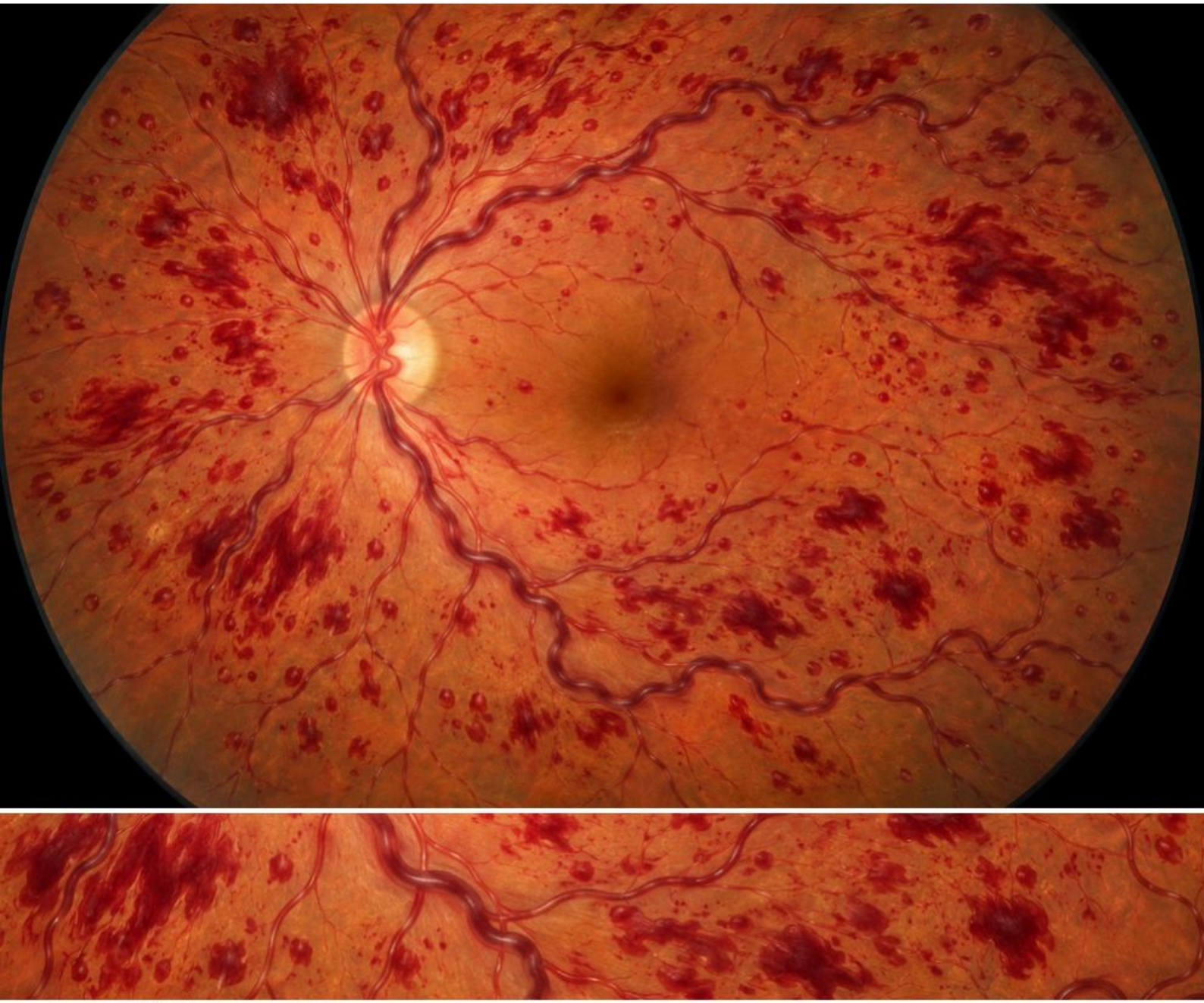

Schemat dydaktyczny · przypadek fikcyjny

Orientacja i zasięg

Obejmij tarczę, łuki, plamkę i pozostały widoczny obszar. Zaznacz krwotoki poza jednym sektorem.

Wzorzec

Poszerzone kręte żyły z rozległymi krwotokami przemawiają za zaburzeniem odpływu przez żyłę środkową siatkówki. Stopień niedokrwienia nie wynika wyłącznie z liczby ognisk.

Weryfikacja

Oceń plamkę w OCT oraz funkcję, źrenice i perfuzję odpowiednim badaniem. Słaba ostrość i intensywna fotografia nie są zamiennymi klasyfikacjami.

Kontekst

Sprawdź tęczówkę, kąt i ciśnienie pod kątem powikłań. Ból oraz zaczerwienienie mogą oznaczać dodatkowy problem w przednim odcinku.

Pułapka interpretacji

Nie kończ oceny na dramatycznym obrazie dna.

Przypadek fikcyjny

Leon, 75 lat, z Gdyni: rozległe krwotoki i nowe pogorszenie widzenia. Do opisu potrzebne są również plamka oraz ocena ryzyka neowaskularyzacji.

Zadanie topograficzne

Pokaż cztery kwadranty i wskaż dane, których fotografia nie dostarcza.

Źródła: M10-S06; M10-S07

CRAO z plamką wiśniową

Wiśniowy dołek jest kontrastem ukrwienia i budowy, nie krwotokiem.

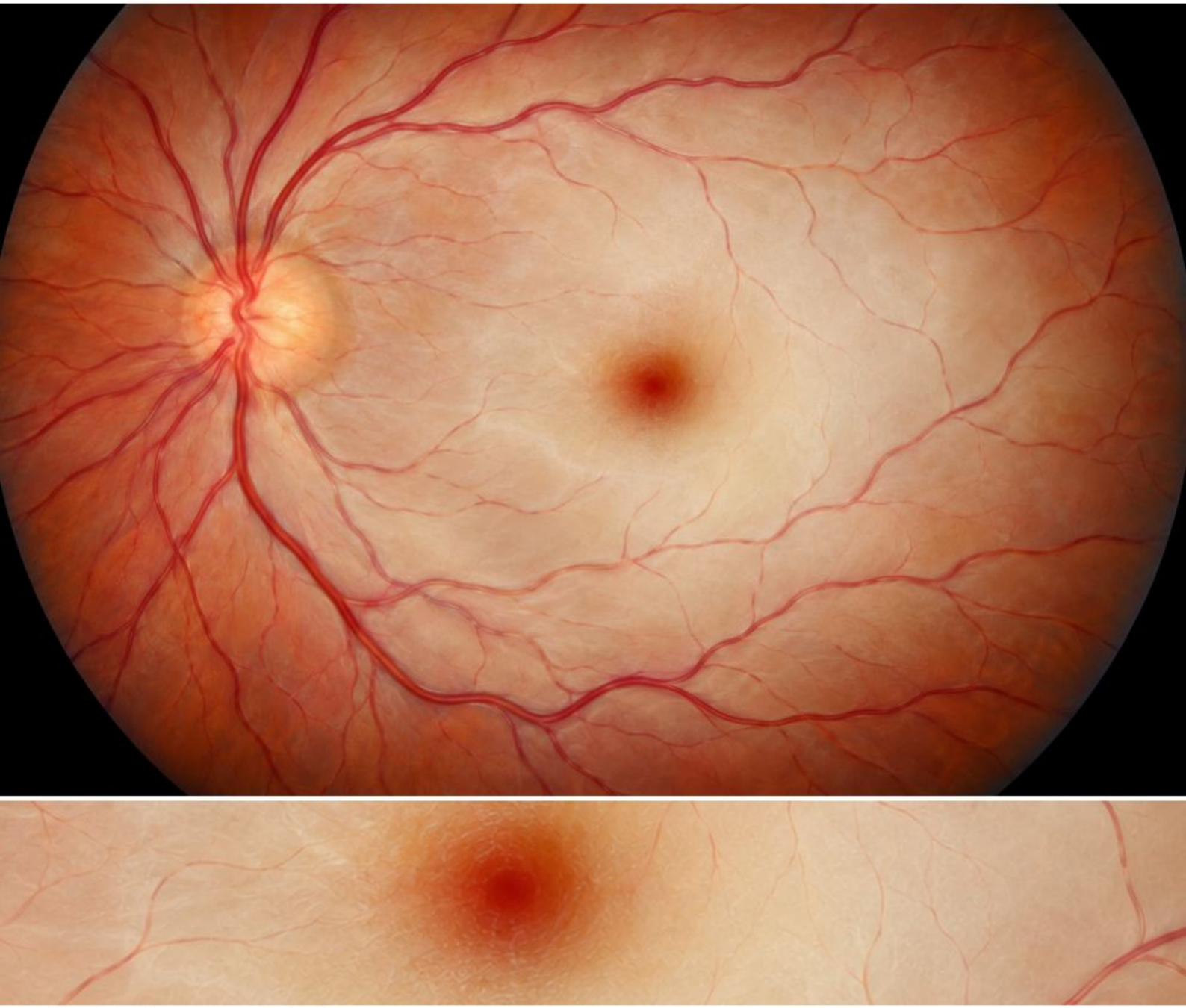

Schemat dydaktyczny · przypadek fikcyjny

Orientacja i zasięg

Odnajdź czerwień dołka na tle zbielałej siatkówki i prześledź tętnice.

Wzorzec

Zmętniała niedokrwiona siatkówka kontrastuje z zachowanym wyglądem dołka. Brak klasycznego punktu nie wyklucza ostrego zamknięcia.

Pułapka interpretacji

Nie nazywaj czerwonego dołka świeżym wynaczynieniem krwi.

Weryfikacja

Oceń czas początku, ostrość, źrenice i objawy neurologiczne równolegle z badaniem. Nie opóźniaj natychmiastowej oceny w oczekiwaniu na potwierdzające obrazowanie.

Kontekst

Zapytaj o objawy sugerujące zapalenie tętnic i choroby naczyniowe. Fotografia nie określa źródła zatoru ani nie odróżnia wszystkich mechanizmów.

Przypadek fikcyjny

Władysław, 74 lata, z Opola: nagła bezbolesna utrata widzenia od godziny. Podejrzenie wymaga natychmiastowej pomocy z oceną naczyniową, nawet bez widocznego zatoru.

Zadanie topograficzne

Zaznacz biel i dołek, a następnie podaj najważniejszą informację czasową.

Źródła: M10-S01; M10-S02; M10-S03

BRAO z sektorowym zblednięciem

Sektorowe zbielenie odpowiada gałęzi tętnicy, a nie automatycznie obniżonej ostrości centralnej.

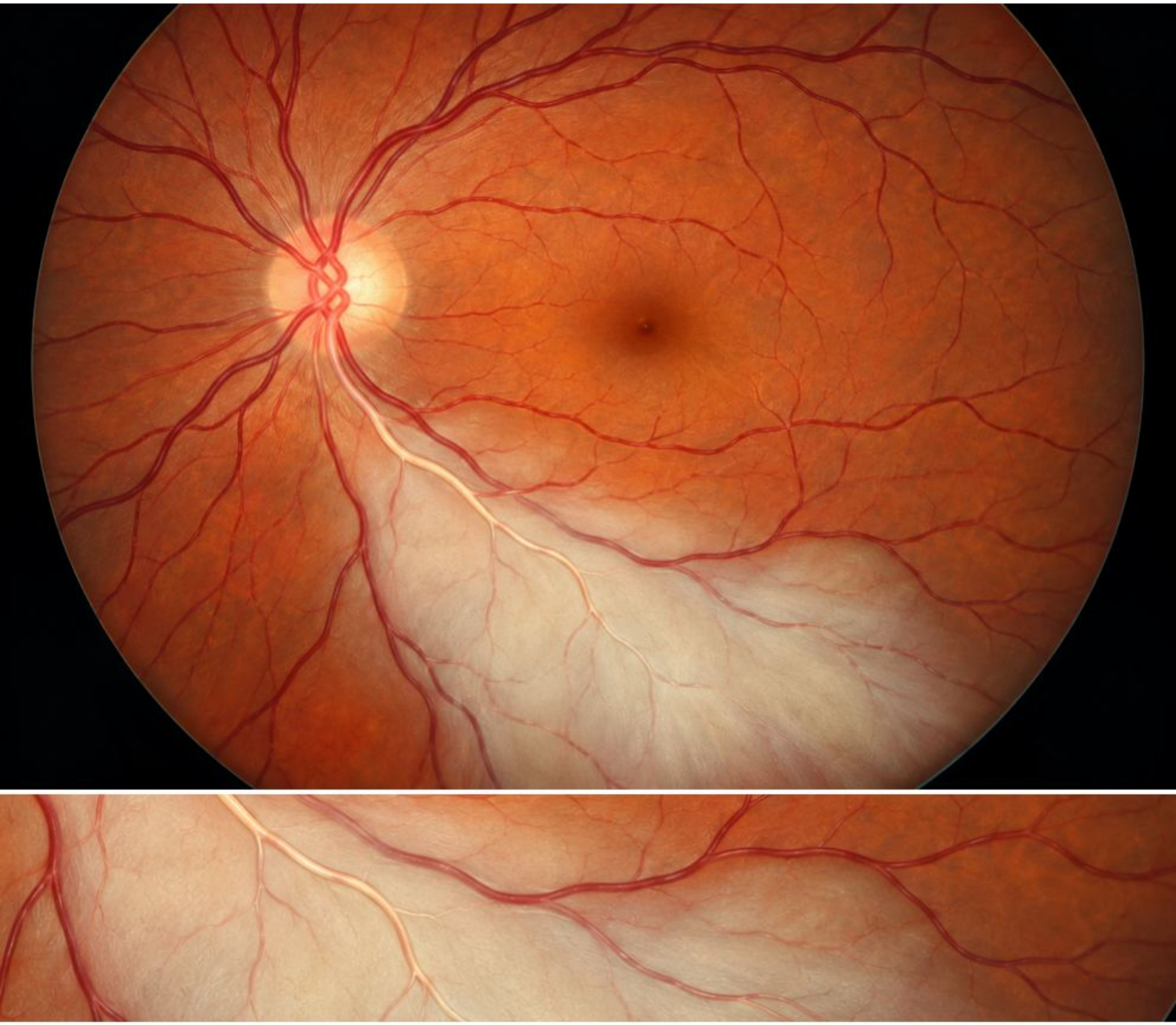

Schemat dydaktyczny · przypadek fikcyjny

Orientacja i zasięg

Prześledź naczynie do jasnego terytorium i oznacz, czy dołek znajduje się w jego zasięgu.

Wzorzec

Zbielenie wewnętrznej siatkówki może być ograniczone do jednego obszaru. Zator nie musi być widoczny na fotografii.

Zadanie topograficzne

Wskaż gałąź, sektor i relację do dołka; sprawdź czas początku.

Weryfikacja

OCT może pokazać zmiany wewnętrznych warstw w zajętym sektorze. Pole widzenia oraz ostrość ocenia się oddzielnie, bo centrum może pozostać oszczędzone.

Kontekst

Nagły początek jest kluczowy dla pilności. Dobre czytanie tablicy nie pozwala skierować świeżego podejrzenia na odległą rutynową kontrolę.

Pułapka interpretacji

Nie wykluczaj ostrego niedokrwienia przy zachowanej ostrości.

Przypadek fikcyjny

Janusz, 68 lat, z Torunia: nowy górny defekt pola i zbielenie dolnego terytorium. Wymaga natychmiastowej oceny medycznej, nie tylko zdjęcia porównawczego.

Źródła: M10-S01; M10-S04; M10-S05

Zatory tętnicze: cholesterolowe × płytkowo-włóknikowe

Wygląd zatoru jest wskazówką składu, a nie pewnym badaniem chemicznym.

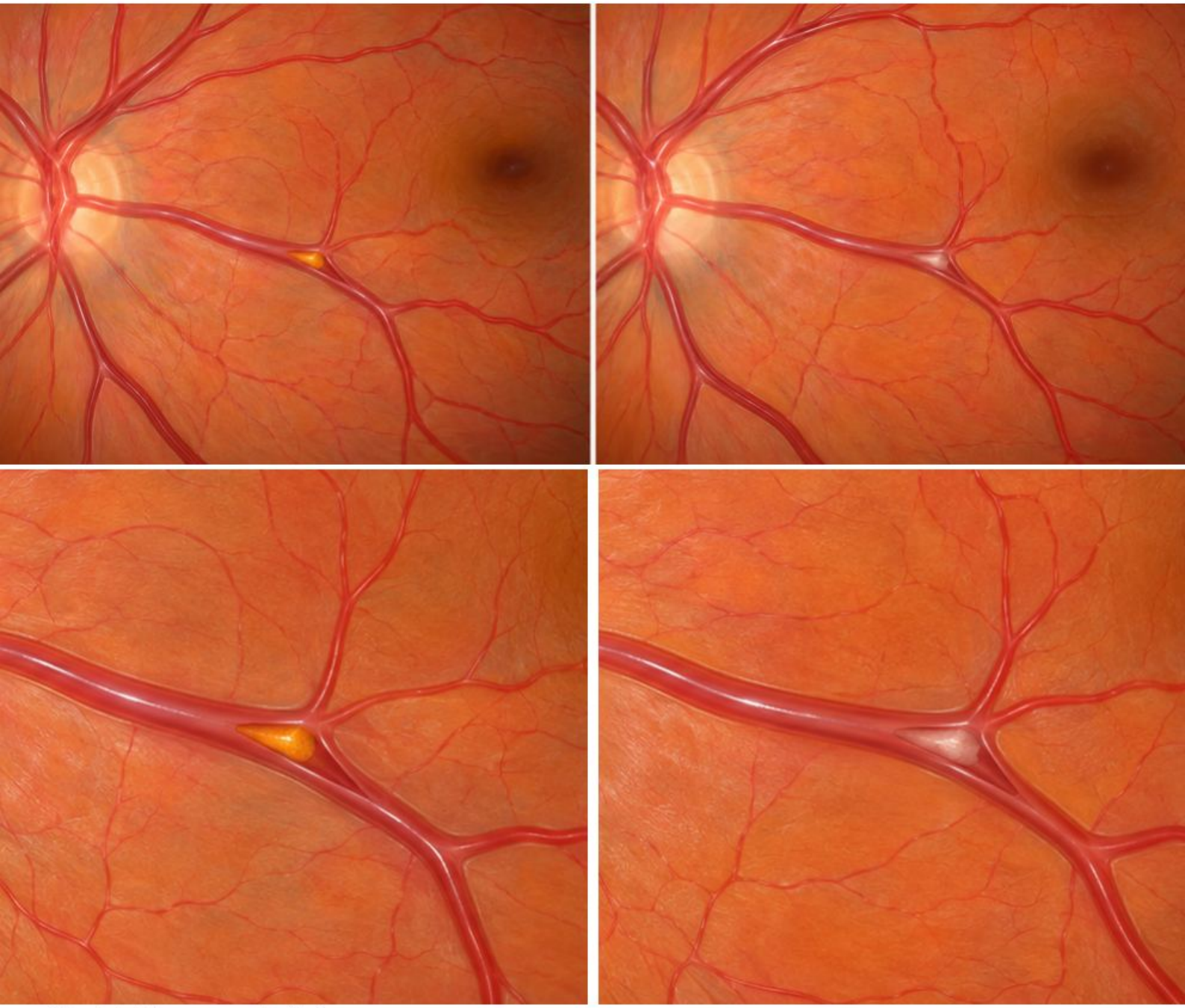

Schemat dydaktyczny · przypadek fikcyjny

Orientacja i zasięg

Sprawdź, czy materiał leży w świetle tętniczki, i obejrzyj siatkówkę za nim.

Wzorzec

Zator cholesterolowy bywa żółtopomarańczowy i połyskujący.
Płytkowo-włóknikowy może wyglądać jaśniej oraz mniej refleksyjnie, lecz obraz nie daje pełnej pewności.

Weryfikacja

Porównaj refleks ściany naczynia z ograniczonym materiałem. Połysk aparatu i naczynia mogą imitować płytkę.

Pułapka interpretacji

Nie rozpoznawaj źródła w sercu lub tętnicy szyjnej tylko po barwie płytki.

Zadanie topograficzne

Pokaż materiał, rozwidlenie i terytorium; co pozostaje niepotwierdzone?

Kontekst

Ustal przemijające lub trwałe objawy i potrzebę oceny naczyniowej. Bezobjawowe wykrycie nie oznacza braku znaczenia ogólnego, a świeża utrata widzenia wymaga natychmiastowej pomocy.

Przypadek fikcyjny

Zbigniew, 76 lat, z Gdyni: dwa różne jasne punkty w tętniczkach. Najpierw potwierdź ich lokalizację i objawy, dopiero potem różnicuj skład oraz źródło.

Źródła: M10-S11; M10-S12; M10-S01

Makrotętniak tętnicy siatkówki

Makrotętniak jest zmianą gałęzi tętniczej, nie większym mikrotętniakiem kapilary.



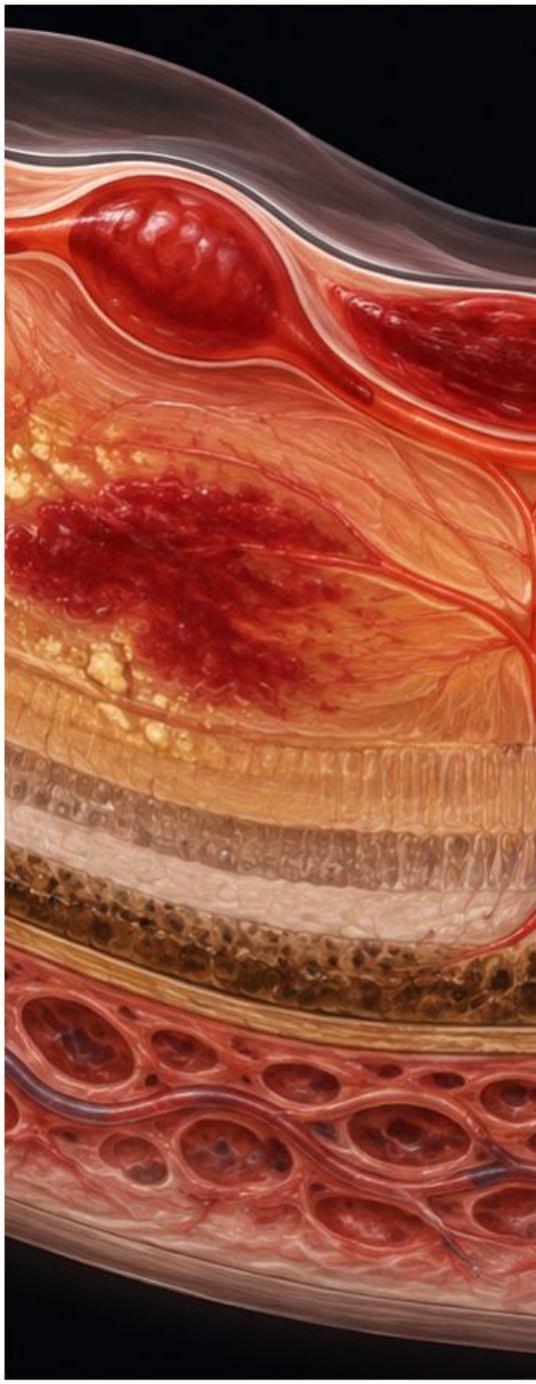

Schemat dydaktyczny · przypadek fikcyjny

Orientacja i zasięg

Prześledź tętniczkę przez ogniskowe poszerzenie, o ile nie zasłania go krew.

Pułapka interpretacji

Nie szukaj źródła tylko w centrum największego krwotoku.

Zadanie topograficzne

Pokaż naczynie przed i za poszerzeniem oraz osobne warstwy krwi.

Wzorzec

Miejscowe poszerzenie może współistnieć z wysiękami i krwotokami na kilku poziomach. Rozległa krew może ukryć samą zmianę naczynia.

Weryfikacja

Angiografia i OCT pomagają ocenić pochodzenie oraz płyn w plamce. Częściowe wypełnianie lub blokowanie sygnału krwią ograniczają interpretację.

Kontekst

Sprawdź ciśnienie oraz czynniki naczyniowe i funkcję. Nie przypisuj wielowarstwowego krwotoku wyłącznie proliferacji cukrzycowej lub AMD.

Przypadek fikcyjny

Krystyna, 72 lata, z Opola: krwotok i pierścień wysięków przy górnej tętniczce. Ocena ciągłości naczynia pomaga ustalić mechanizm zamiast zgadywania po rozmiarze.

Źródła: B-S15; M07-S03; M08-S07

Druzy zlewne w plamce

Zlewne druzy tworzą rozległy profil RPE, który trzeba oddzielić od płynu.

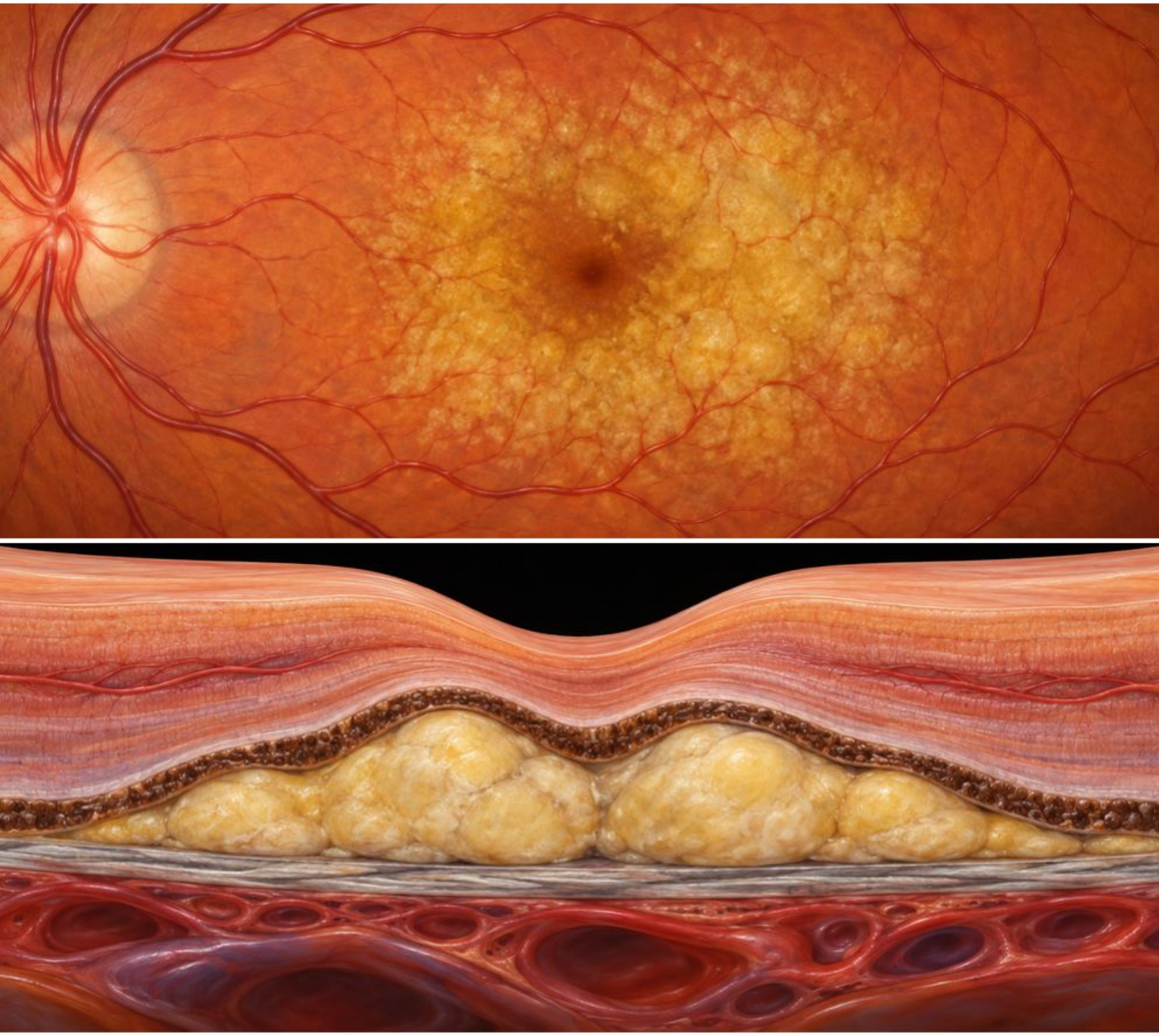

Schemat dydaktyczny · przypadek fikcyjny

Orientacja i zasięg

Oceń granice skupiska i dołek, następnie zlokalizuj wypiętrzenia w OCT.

Pułapka interpretacji

Nie nazywaj każdego uniesienia RPE surowiczym płynem ani każdego złogu obrzękiem.

Zadanie topograficzne

Obrysuj zlewne pole i wskaż przedział odpowiadający złogom.

Wzorzec

Żółtawe ogniska mogą tracić osobne granice i tworzyć większe uniesienie druzowate. Kolor nie rozstrzyga zawartości pod RPE.

Weryfikacja

Sprawdź pigmentację i warstwy zewnętrzne oraz płyn w innych przedziałach. Sam duży złóg nie jest dowodem aktywnej neowaskularyzacji.

Kontekst

Zestaw objawy, drugie oko i wcześniejsze przekroje. Nowa metamorfopsja wymaga ponownej oceny, nawet gdy druzy znane są od lat.

Przypadek fikcyjny

Jerzy, 73 lata, z Torunia: zlewne druzy i nowe falowanie tekstu. Potrzebne jest sprawdzenie aktualnej aktywności, nie samo potwierdzenie dawnych złogów.

Źródła: M08-S02; M08-S03

Zanik geograficzny oszczędzający dołek

Oszczędzony dołek może utrzymywać ostrość mimo trudności z czytaniem.

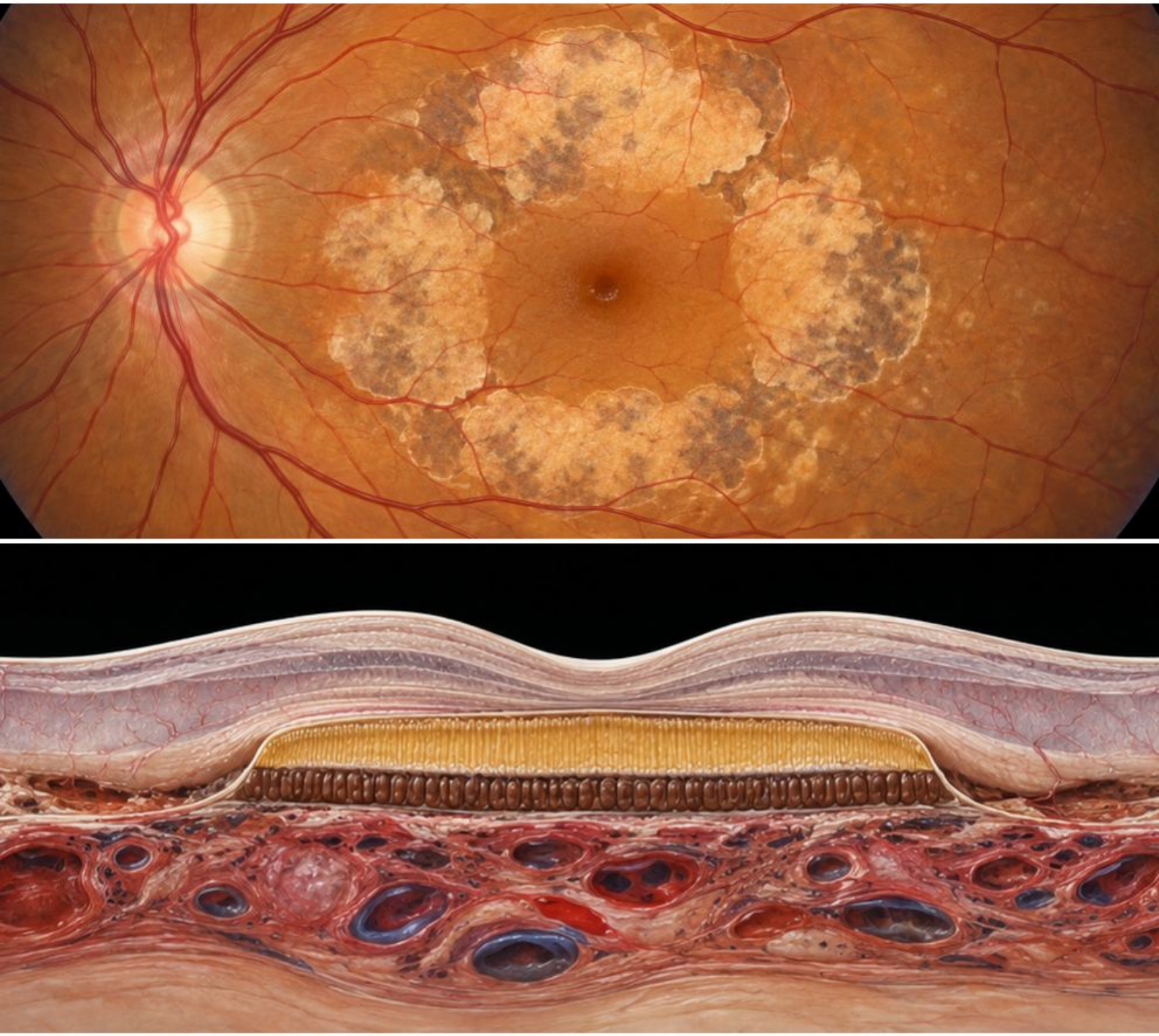

Schemat dydaktyczny · przypadek fikcyjny

Orientacja i zasięg

Wyznacz pierścień lub wieloogniskowe pola zaniku wokół centrum i zaznacz pozostałą wyspę tkanki.

Pułapka interpretacji

Nie utożsamiaj dobrej ostrości z pełną sprawnością czytania.

Zadanie topograficzne

Wskaż wyspę dołkową i granicę zaniku w dwóch metodach.

Wzorzec

Granice zaniku oraz odsłonięte głębsze struktury wymagają potwierdzenia w obrazowaniu. FAF mapuje obszar, OCT ocenia warstwy.

Weryfikacja

Oceń centralną wyspę, a nie tylko całą powierzchnię jasnego pola. Słabszy kontrast i gubienie fragmentów tekstu mogą występować przy dobrej tablicy.

Kontekst

Porównaj zgodne obrazy w czasie. Brak zajęcia dołka dzisiaj nie dowodzi braku zmian poza nim ani nie wyklucza dodatkowej aktywności neowaskularnej.

Przypadek fikcyjny

Halina, 79 lat, z Opola: litery znikają obok punktu fiksacji. Mapa zaniku z zachowaną wyspą tłumaczy potrzebę szerszej oceny funkcji.

Źródła: M08-S05; M08-S06

Zanik geograficzny obejmujący dołek

Zajęcie centrum zmienia funkcjonalne znaczenie mapy zaniku.

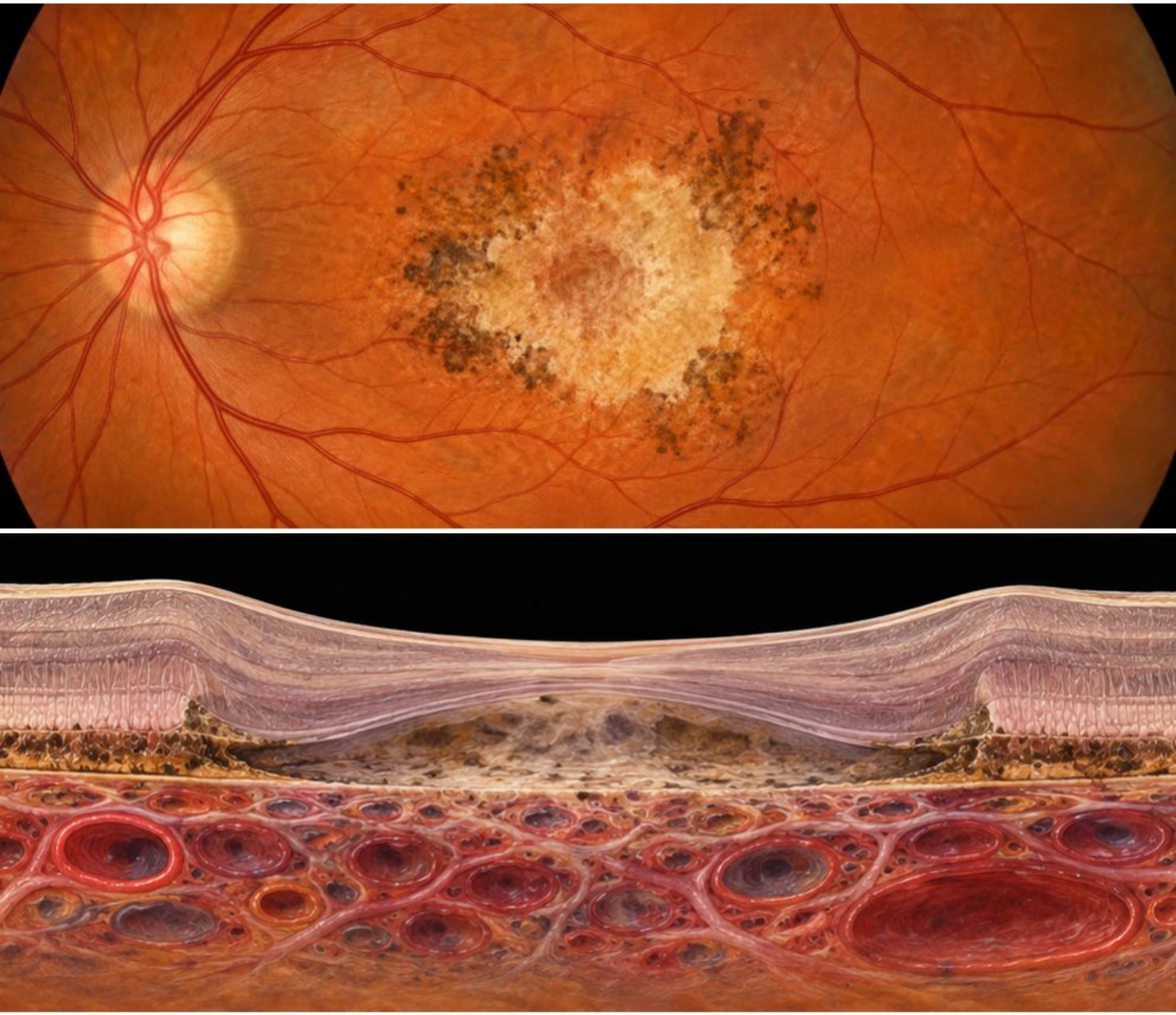

Schemat dydaktyczny · przypadek fikcyjny

Orientacja i zasięg

Po potwierdzeniu dołka wyznacz granicę utraty tkanek przechodzącą przez jego położenie.

Kontekst

Porównaj z wcześniejszą wyspą centrum i sprawdź inne zmiany. Nagłe pogorszenie przy przewlekłym zaniku wymaga szukania dodatkowego procesu, nie automatycznego przypisania progresji.

Wzorzec

Obraz odpowiada utracie RPE i zewnętrznych warstw, a nie tylko małej ilości barwnika. OCT pomaga odróżnić zanik od innych jasnych zmian.

Pułapka interpretacji

Nie oceniaj utraty centrum z fotografii bez potwierdzonej orientacji.

Zadanie topograficzne

Pokaż dołek, granice zaniku i zachowane sąsiednie warstwy.

Weryfikacja

Zestaw ostrość, centralny mroczek oraz trudności czytania. Sama wielkość pola nie przewiduje całej funkcji bez lokalizacji.

Przypadek fikcyjny

Janina, 81 lat, z Torunia: narastający centralny mroczek i zanik przechodzący przez dołek. Nowe objawy nadal wymagają korelacji i oceny dodatkowych przyczyn.

Źródła: M08-S05; M08-S06

Odwarstwienie nabłonka barwnikowego — obraz i OCT

Odwarstwienie RPE to inny przedział niż odwarstwienie siatkówki neurosensorycznej.

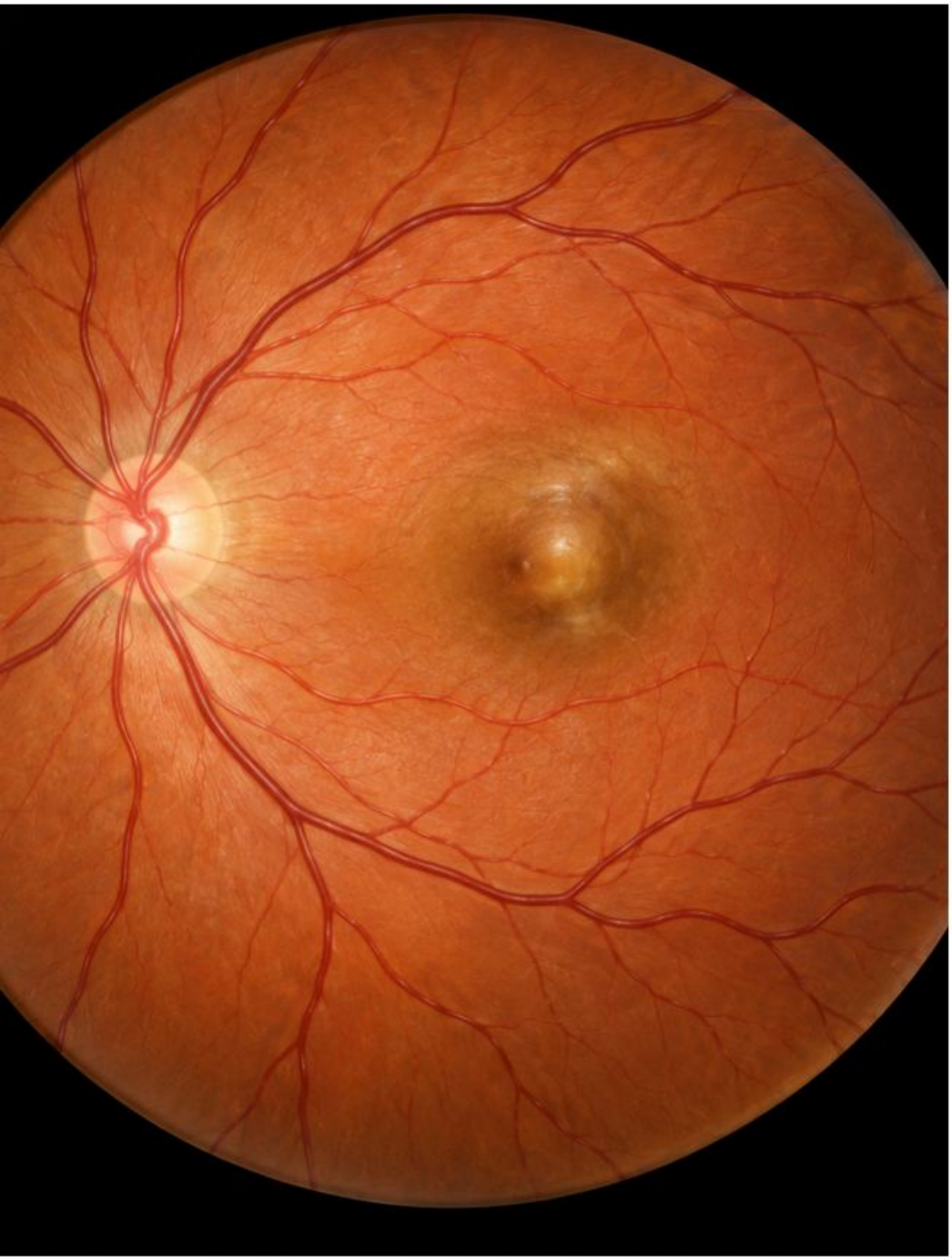

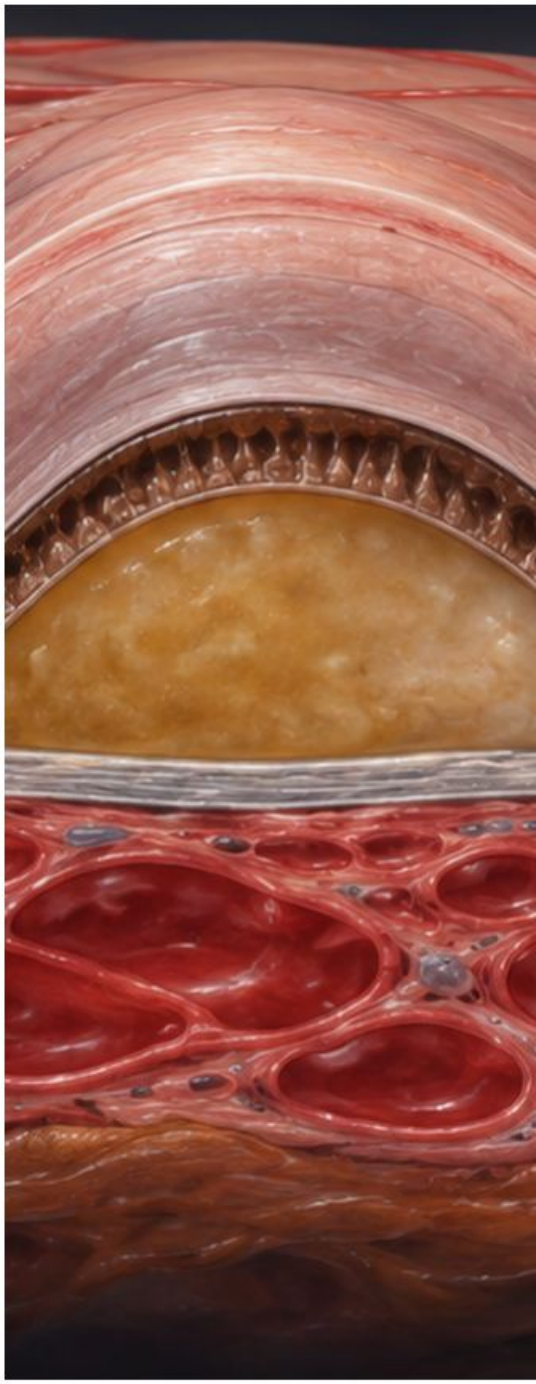

Schemat dydaktyczny · przypadek fikcyjny

Orientacja i zasięg

W OCT prześledź linię RPE i błonę Brucha oraz siatkówkę nad wyniosłością.

Pułapka interpretacji

Nie nazywaj całej kopuły płynem podsiatkówkowym bez wskazania granic.

Zadanie topograficzne

Wskaż błonę Brucha, RPE i siatkówkę oraz zawartość pewną i niepewną.

Wzorzec

Uniesiona warstwa RPE może zawierać materiał druzowaty, płyn lub komponent włóknisto-naczyniowy. Kształt kopuły nie określa sam zawartości.

Weryfikacja

Fotografia może pokazać wyniosłość i barwnik, ale przekrój rozdziela przedziały. Opisz również płyn nad RPE oraz wewnątrz siatkówki.

Kontekst

Nowy krwotok lub objaw centralny wymaga oceny aktywności. Nie zakładaj, że każde PED jest wysiękowym AMD ani że jego spokojny zarys wyklucza neowaskularyzację.

Przypadek fikcyjny

Irena, 70 lat, z Gdyni: kopułowate uniesienie i nowe zamglenie. Najpierw rozdziel warstwy, a mechanizm ustal z obrazowaniem multimodalnym.

Źródła: M08-S03; M08-S02

Krwotok podplamkowy — zasięg i warstwa

Krew pod plamką opisuj według zasięgu i warstwy.

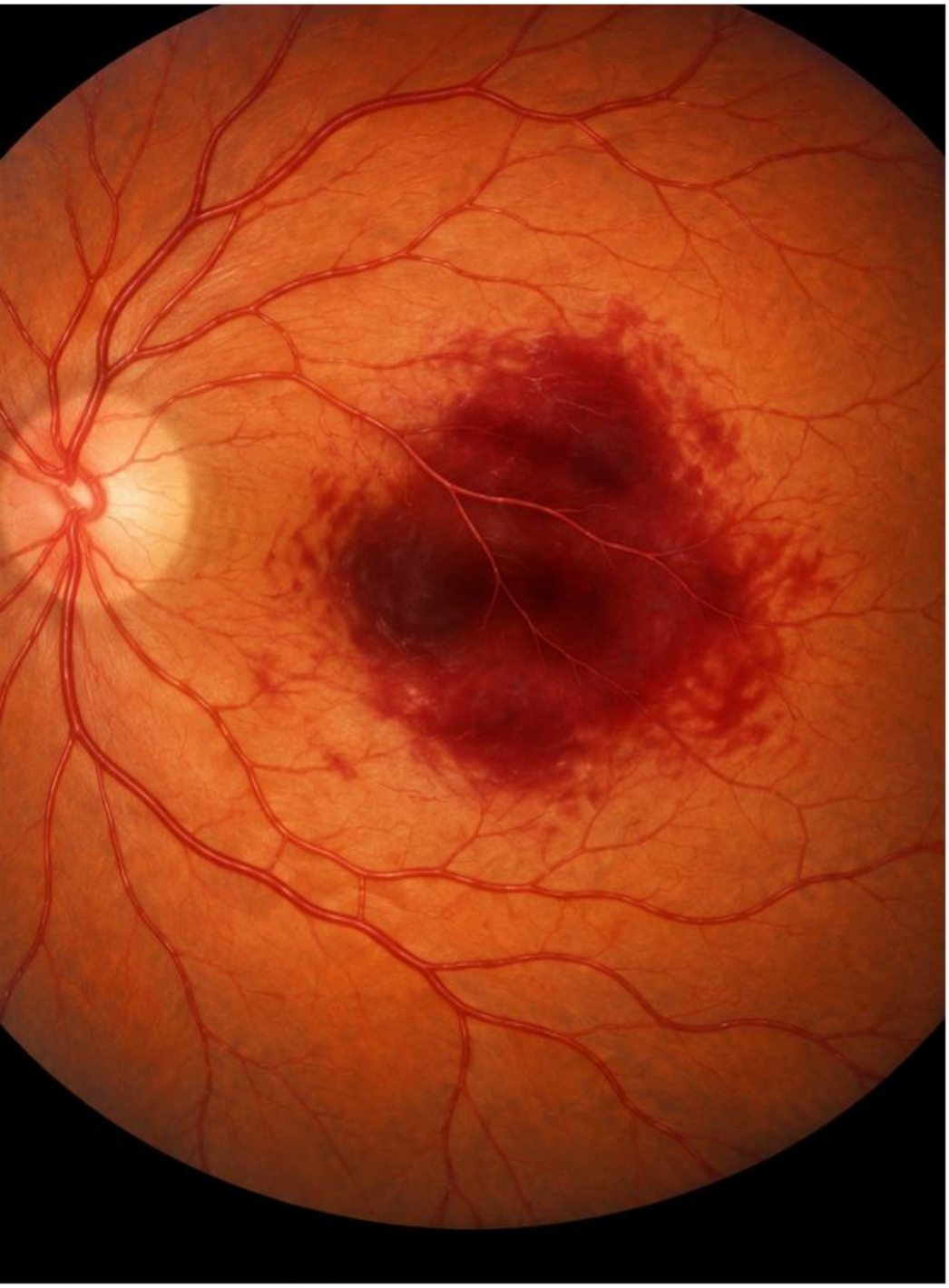

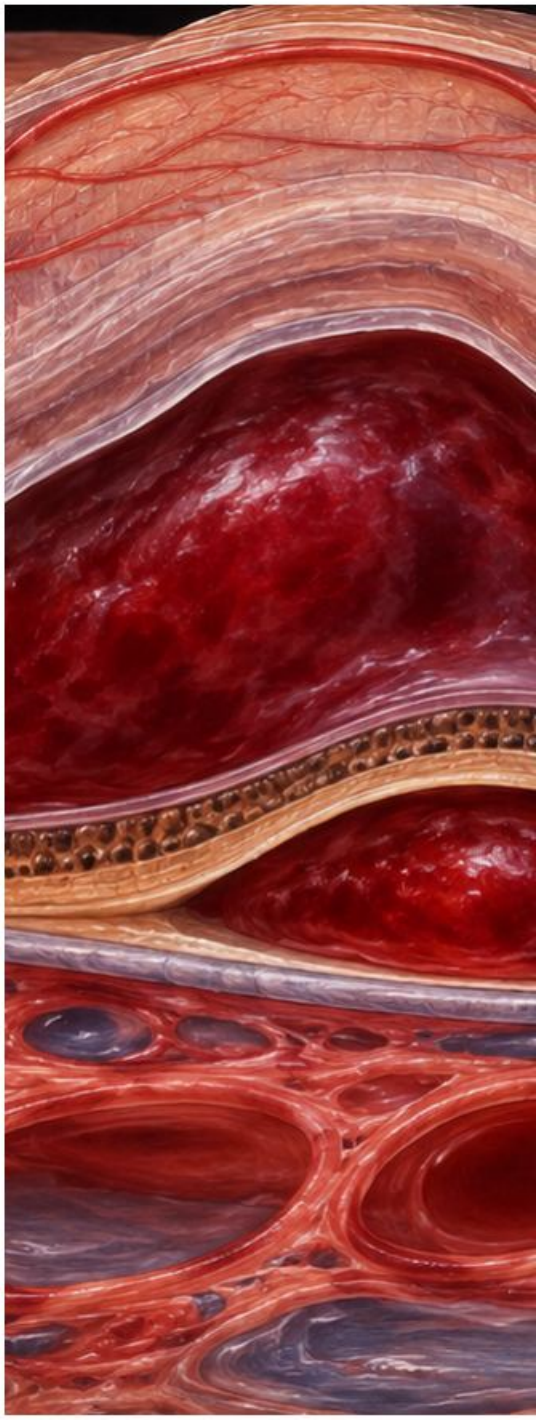

Schemat dydaktyczny · przypadek fikcyjny

Orientacja i zasięg

Wyznacz relację do dołka oraz naczyń przechodzących nad krwotokiem.

Pułapka interpretacji

Nie oceniaj wieku i grubości krwi tylko według odcienia na zdjęciu.

Zadanie topograficzne

Pokaż dołek i warstwy oraz nazwij zakres, którego obraz nie rozstrzyga.

Wzorzec

Naczynia siatkówki widoczne nad głęboką krwią wspierają lokalizację podsiatkówkową. Materiał pod RPE lub na kilku poziomach wymaga odrębnego opisu.

Weryfikacja

OCT ocenia grubość i przedział, o ile sygnał nie jest zasłonięty. Jasny kontur w pojedynczym skanie nie zastępuje całej mapy.

Kontekst

Ustal nagły początek i przyczynę, rozważając neowaskularyzację, makrotętniaka, uraz i inne mechanizmy. Sam krwotok nie potwierdza AMD.

Przypadek fikcyjny

Jadwiga, 77 lat, z Opola: duży krwotok obejmuje centrum, lecz jego część leży głębiej pod RPE. Potrzebne są osobne przedziały, nie jeden płaski obrys.

Źródła: M08-S07; M07-S03; B-S15

Centralna surowicza chorioretinopatia — korelacja z OCT

Subtelny obraz dna może towarzyszyć wyraźnemu płynowi w OCT.

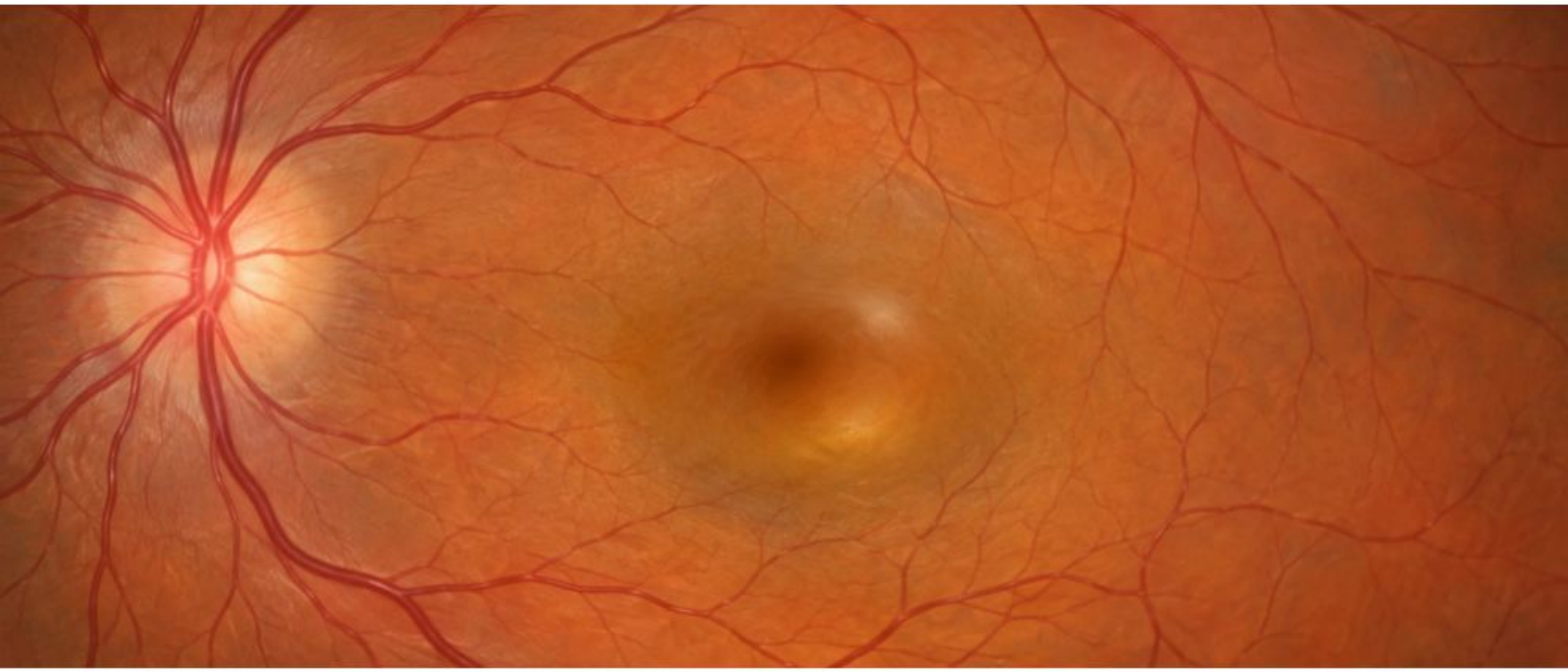

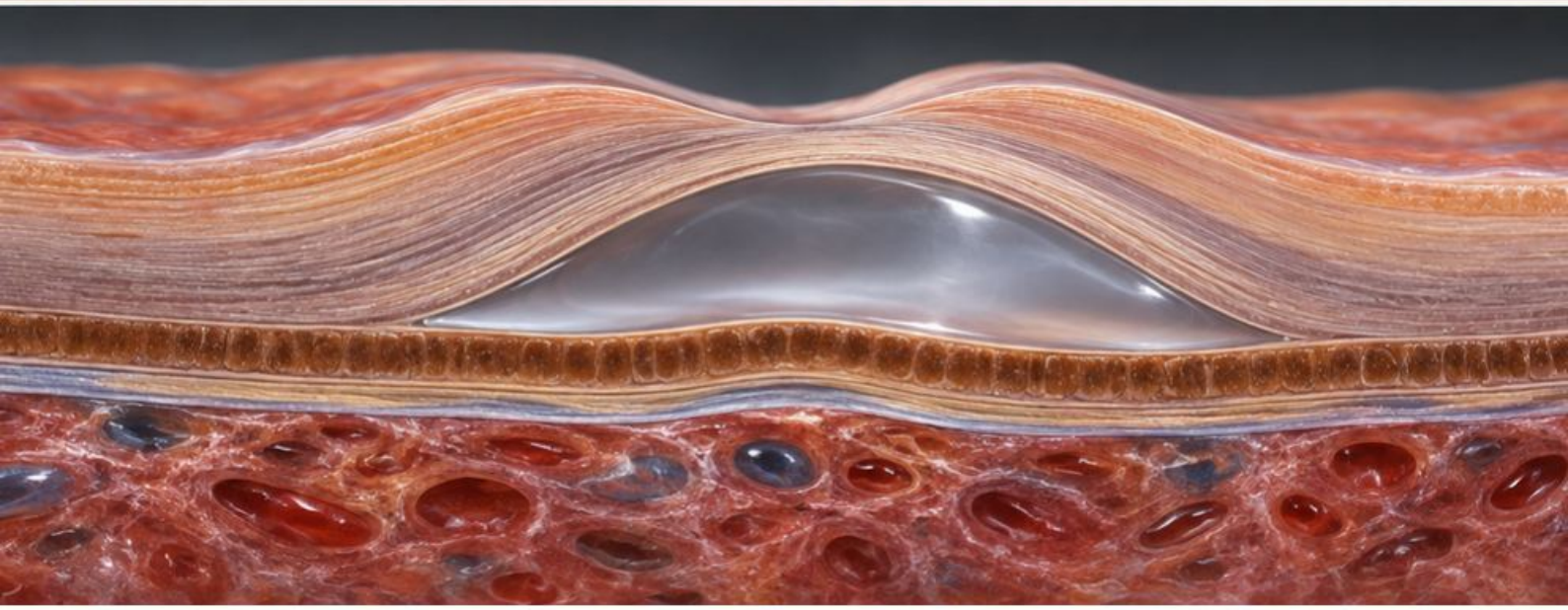

Schemat dydaktyczny · przypadek fikcyjny

Orientacja i zasięg

Połącz mapę plamki z przekrojem między siatkówką neurosensoryczną i RPE, nie przypisując całej wyniosłości jednej warstwie.

Wzorzec

Surowicze uniesienie może być słabo widoczne na fotografii. OCT ujawnia płyn pod siatkówką, a odwarstwienie RPE jest osobnym przedziałem.

Weryfikacja

Zapytaj o wcześniejsze epizody i stosowanie kortykosteroidów różnymi drogami. Sam stres, wiek lub płeć nie potwierdzają mechanizmu surowiczego.

Kontekst

Sprawdź alternatywne przyczyny płynu, szczególnie neowaskularyzację i zapalenie. Zmienność w czasie wymaga porównywalnych przekrojów, a nie tylko odczytu koloru dna.

Pułapka interpretacji

Nie traktuj płynu podsiatkówkowego jako jednoznacznego rozpoznania CSC.

Przypadek fikcyjny

Michał, 43 lata, z Łodzi: centralna plama i prawie spokojne zdjęcie. Wyraźny płyn w OCT zmienia opis, lecz nadal wymaga ustalenia etiologii.

Zadanie topograficzne

Pokaż dwa przedziały i wyjaśnij, dlaczego fotografia nie wystarczyła.

Źródła: M08-S12; M08-S03

Błona nasiatkówkowa z fałdami promienistymi

Promieniste fałdy pokazują mechaniczne oddziaływanie powierzchownej błony.

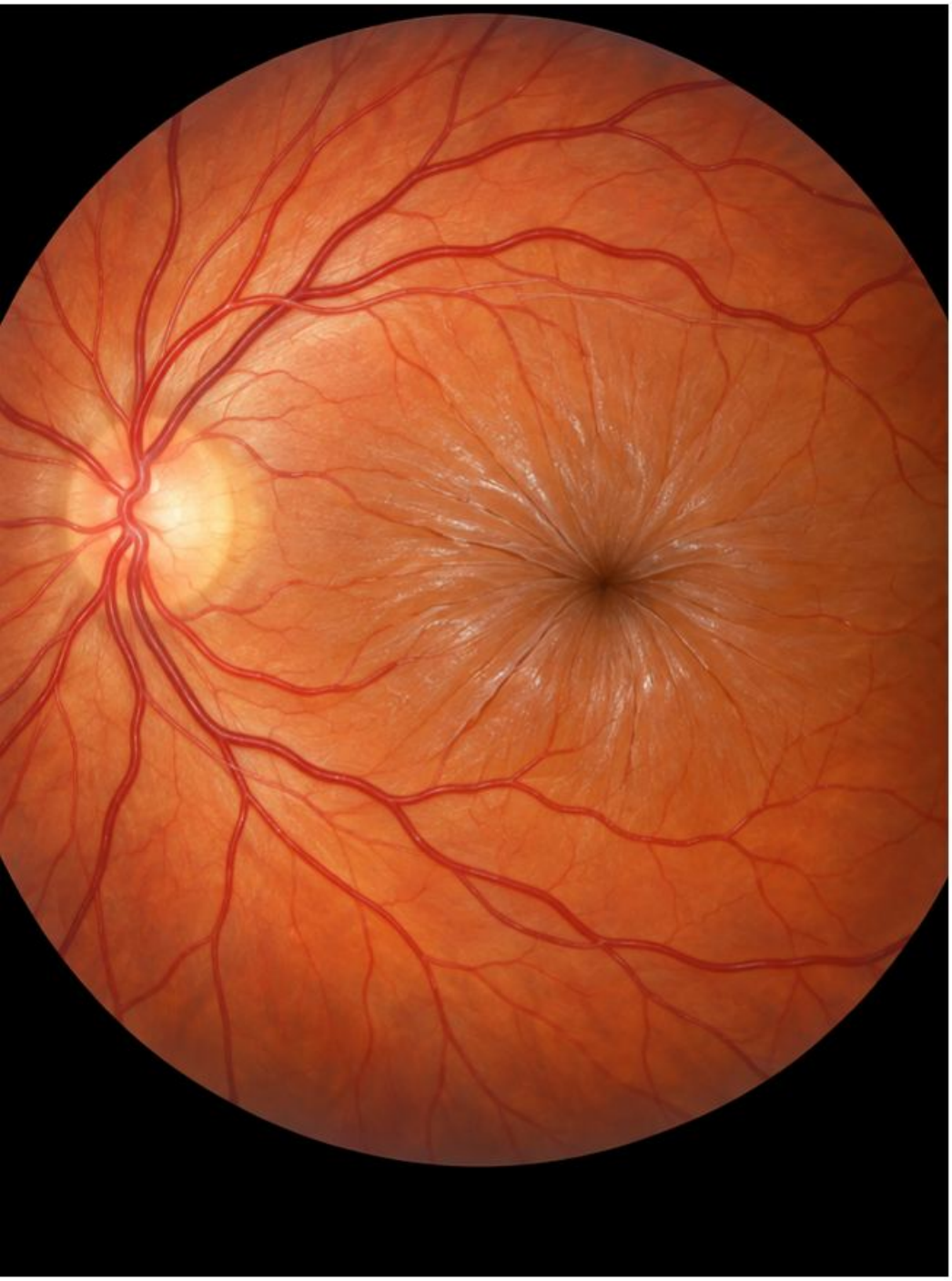



Schemat dydaktyczny · przypadek fikcyjny

Orientacja i zasięg

Prześledź zmarszczki i naczynia zbiegające ku plamce, a następnie porównaj powierzchnię w OCT.

Pułapka interpretacji

Nie oceniaj znaczenia błony wyłącznie na podstawie wyniku do dali.

Zadanie topograficzne

Wskaż kierunek fałdów, naczynia i deformację centrum.

Wzorzec

Błona może zmieniać przebieg naczyń i profil dołka. Nie każdy jasny refleks na zdjęciu jest błoną; potrzebna jest struktura oraz deformacja.

Weryfikacja

OCT ocenia styczne pociąganie, pogrubienie i ewentualne przestrzenie. Sama ciemna szczelina nie jest dowodem przecieku naczyniowego.

Kontekst

Zapytaj o metamorfopsję i różnicę wielkości obrazu między oczami. Dobra ostrość nie wyklucza istotnego zniekształcenia funkcji.

Przypadek fikcyjny

Grażyna, 70 lat, z Torunia: falujące linie przy dobrym odczycie tablicy. Promieniste fałdy i przekrój pomagają powiązać objaw z mechaniczną zmianą.

Źródła: M08-S13; M08-S14

Otwór warstwowy plamki

Częściowy ubytek tkanki trzeba oddzielić od pełnej przerwy i samej deformacji.

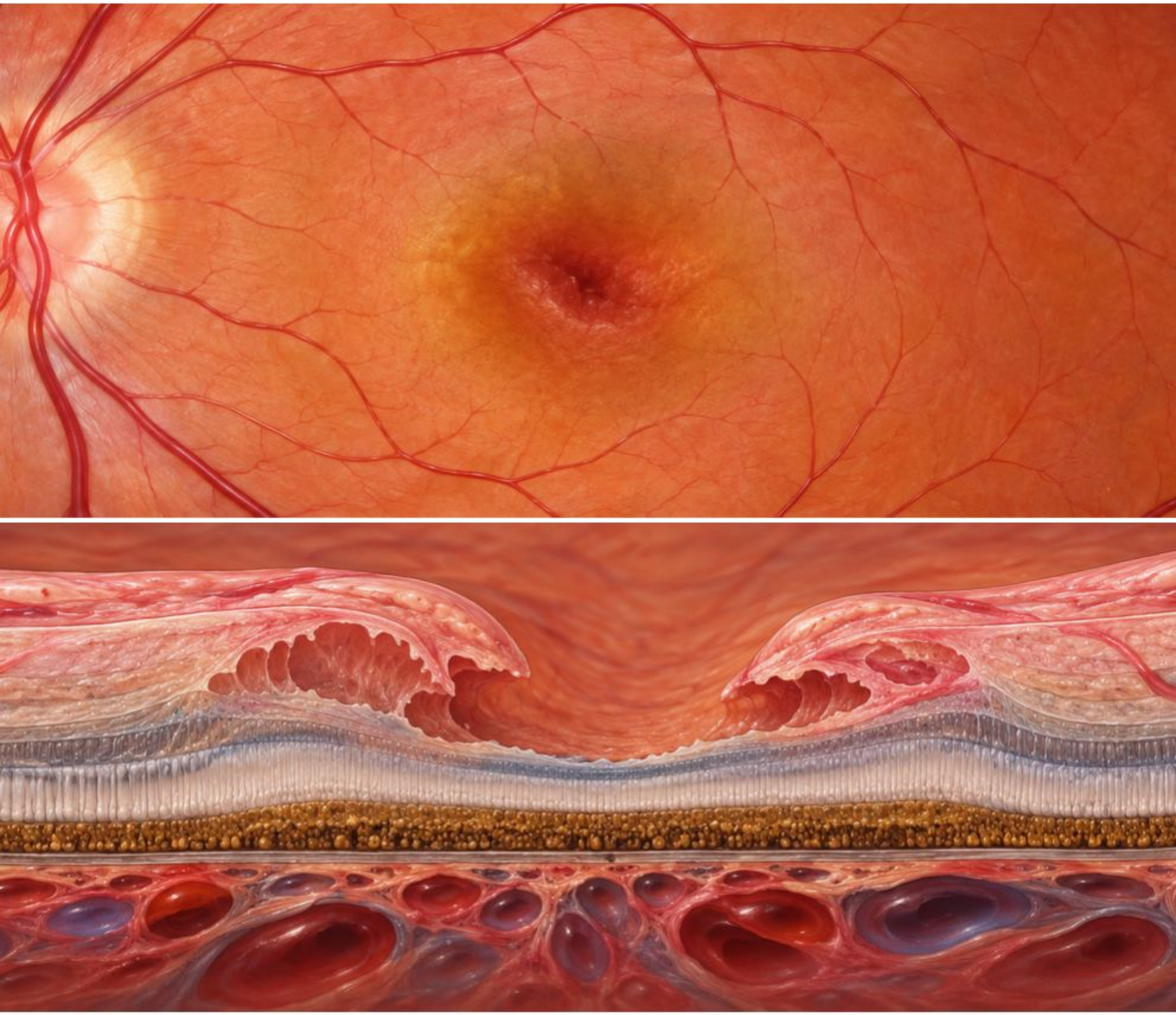

Schemat dydaktyczny · przypadek fikcyjny

Orientacja i zasięg

Oceń kilka centralnych przekrojów OCT, śledząc tkankę od powierzchni do warstw zewnętrznych.

Weryfikacja

Sprawdź resztę dołka i zewnętrzne warstwy. Pełnościenny otwór przerywa całą siatkówkę neurosensoryczną, a pseudootwór może zachowywać tkankę.

Wzorzec

Otwór warstwowy ma częściową utratę tkanki i nieregularny profil. Nie każdy rozszczep przy błonie należy nazywać tym samym terminem.

Pułapka interpretacji

Nie nazywaj wszystkich kawitacji torbielowatym obrzękiem.

Zadanie topograficzne

Wskaż utraconą oraz pozostałą tkankę i odróżnij ubytek od rozszczepienia.

Kontekst

Zapisz objawy i współistniejące proliferacje lub błonę. Klasyfikację oprzyj na pełnym obrazie, nie jednym czerwonym punkcie w fotografii.

Przypadek fikcyjny

Wanda, 68 lat, z Opola: centralne zniekształcenie i częściowy ubytek w OCT. Wymaga nazwania zachowanych warstw oraz różnicowania, nie ogólnego określenia „otwór”.

Źródła: B-S16; M08-S13; M08-S15

Telangiektazje okołodołkowe typu 2

MacTel typu 2 rozpoznaje się przez zgodność zmian naczyniowych i neurodegeneracyjnych.

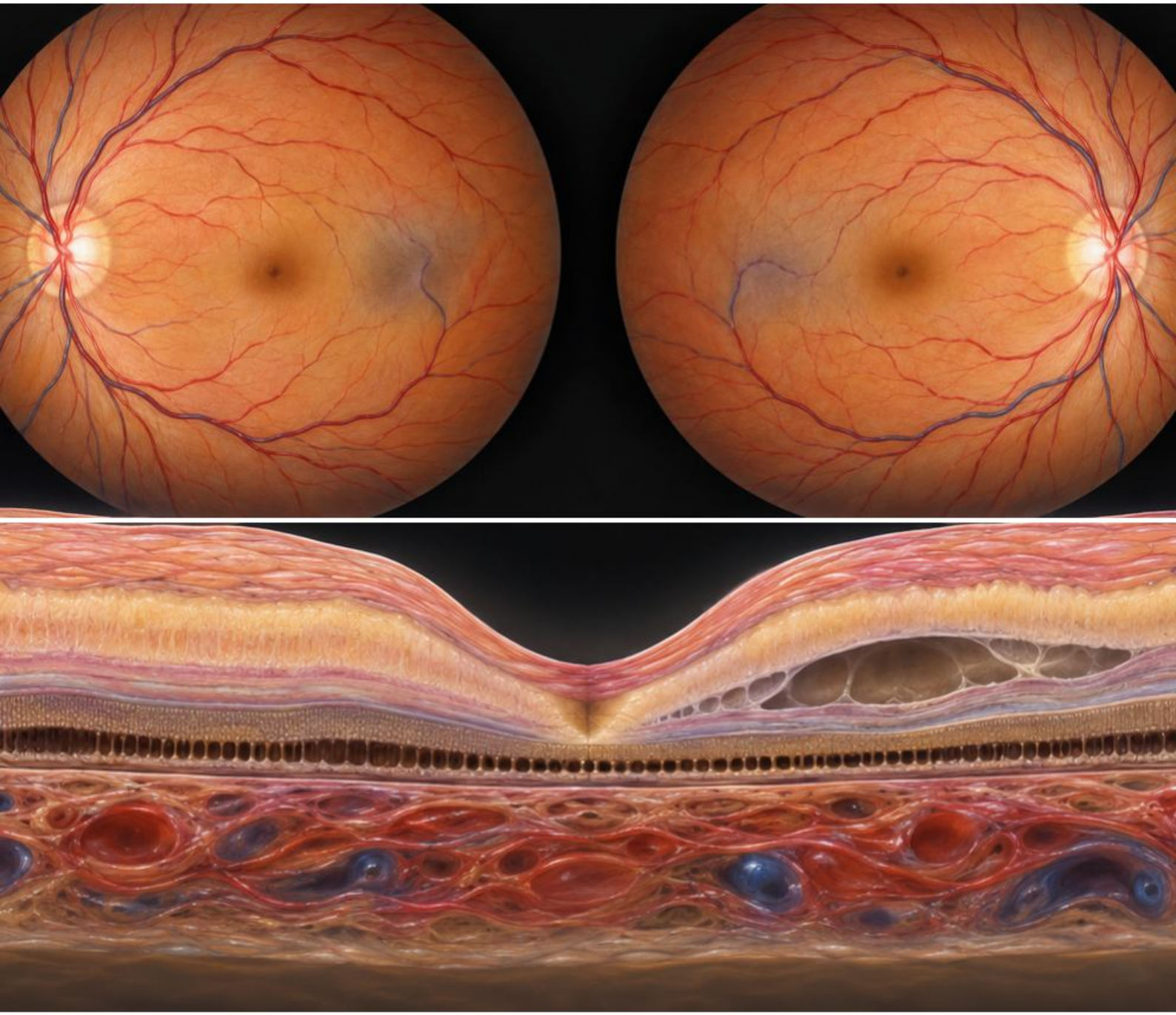

Schemat dydaktyczny · przypadek fikcyjny

Orientacja i zasięg

Oglądaj szczególnie skroniowy obszar przydołkowy obu oczu i odpowiadające przekroje.

Pułapka interpretacji

Nie nazywaj każdej pustej przestrzeni obrzękiem wymagającym tej samej interpretacji.

Zadanie topograficzne

Wskaż skroniową okolicę, nieprawidłową żyłkę i warstwę kawitacji.

Wzorzec

Subtelna szarawa utrata przejrzystości i żyłki skręcające ku głębi mogą być wskazówkami. Nie wszystkie cechy są widoczne na zwykłej fotografii.

Weryfikacja

OCT może wykazać kawitacje i utratę warstw fotoreceptorowych. Kawitacja zwyrodnieniowa nie musi oznaczać aktywnego płynu jak w cukrzycowym obrzęku.

Kontekst

FA oraz OCT-A pomagają ocenić sieć i ewentualną neowaskularyzację. Nowy krwotok wymaga odrębnej oceny aktywności, a nie przypisania go samej przewlekłej chorobie.

Przypadek fikcyjny

Jolanta, 59 lat, z Gdyni: trudności czytania i subtelne zmiany obu plamek. Zgodność kilku metod jest ważniejsza niż pojedyncza szara plamka.

Źródła: B-S18; M08-S10

Krótkowzroczne pęknięcia lakierowe

Pęknięcia lakierowe wskazują uszkodzenie kompleksu błony Brucha w krótkowzroczności.

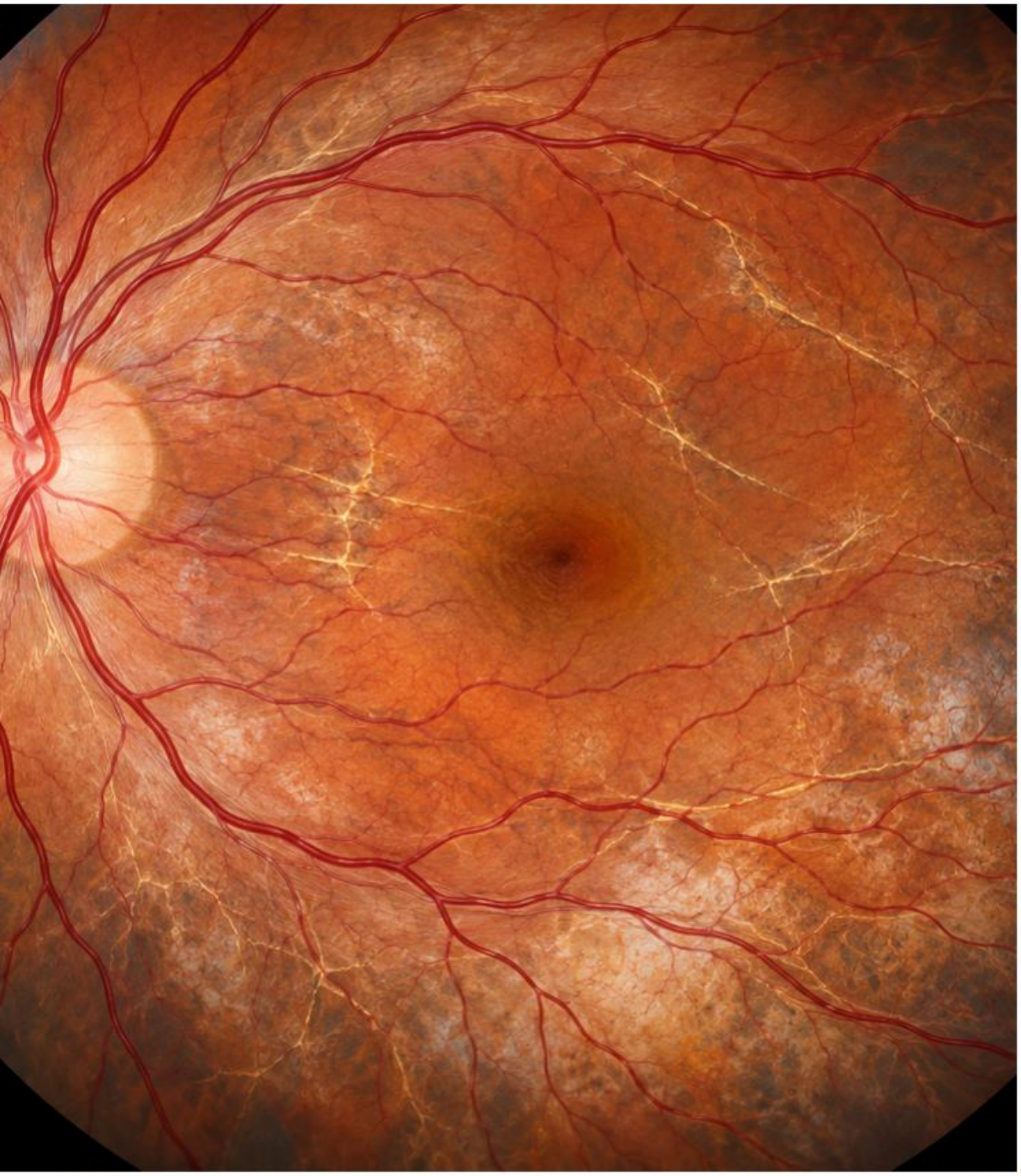

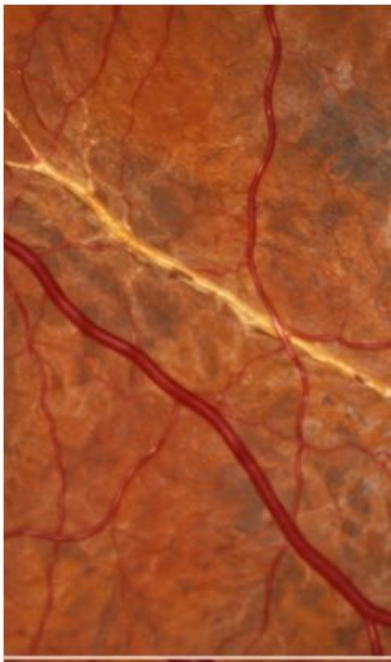

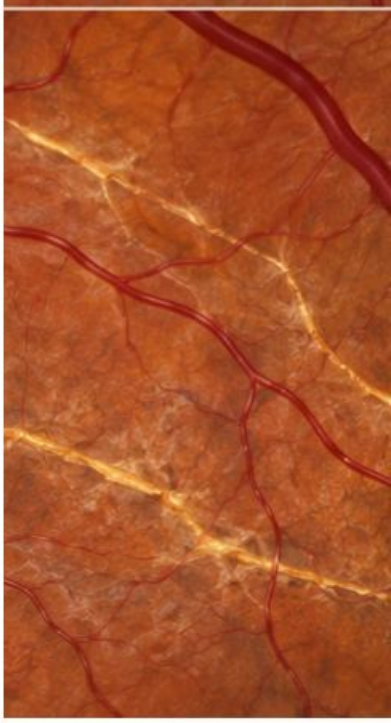

Schemat dydaktyczny · przypadek fikcyjny

Orientacja i zasięg

Prześledź wąskie nieregularne żółtawe pasma w tylnym biegunie i zaznacz ich relację do dołka.

Wzorzec

Linijne zmiany różnią się od rozlanych pól zaniku oraz naczyń. Sam stopień korekcji nie potwierdza patologicznej przebudowy.

Zadanie topograficzne

Pokaż linię, dołek i brakujące dane o aktywności.

Weryfikacja

Nowa krew lub metamorfopsja wymaga oceny neowaskularyzacji. Świeża szczelina może również krwawić bez potwierdzonej sieci, dlatego mechanizmu nie określa sam krwotok.

Pułapka interpretacji

Nie nazywaj każdej żółtej linii naczyniem ani każdej krwi aktywną CNV.

Kontekst

OCT i odpowiednia ocena naczyniowa uzupełniają fotografię. Ustal zmiany porównawcze i nie przenoś ich skali z różnych powiększeń.

Przypadek fikcyjny

Łukasz, 38 lat, z Torunia: duża krótkowzroczność i nowa centralna plamka. Znane pasma lakierowe nie zwalniają z pilnej oceny nowego objawu.

Źródła: B-S19; B-S20

Plamkowy zanik w krótkowzroczności patologicznej

Atrofia w krótkowzroczności wymaga mapy warstw, a nie tylko wartości refrakcji.

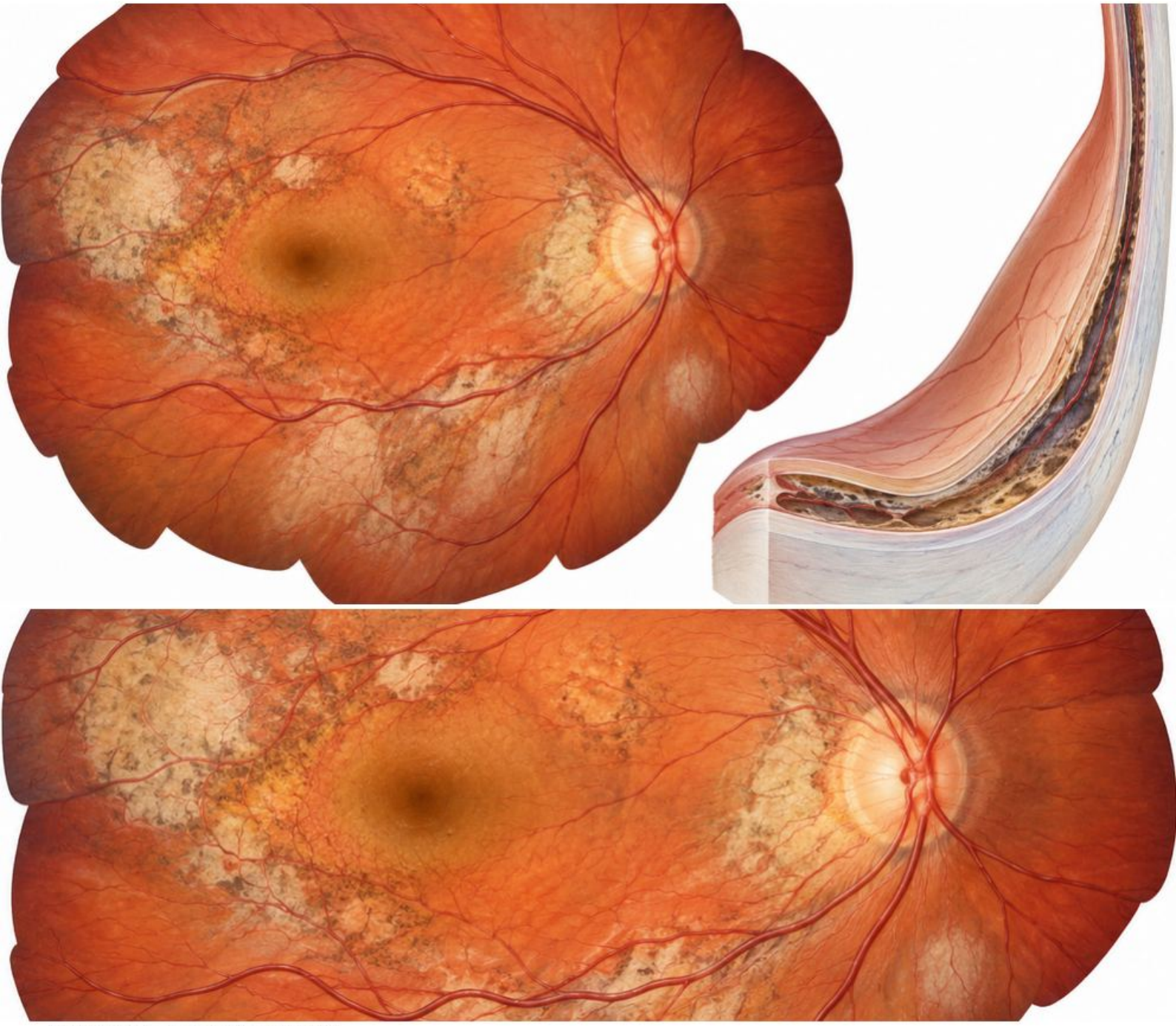

Schemat dydaktyczny · przypadek fikcyjny

Orientacja i zasięg

Wyznacz jaśniejsze pola i położenie dołka w rozciągniętym tylnym biegunie. Sprawdź pochylenie i ewentualną geometrię garbiaka tylnego.

Wzorzec

Utrata RPE i naczyniówki może odsłaniać głębsze struktury. Rozlany oraz plamisty układ opisuj osobno, nie przenosząc automatycznie etykiety AMD.

Weryfikacja

OCT ocenia zanik, trakcję i możliwy płyn. Nowy objaw może wynikać z neowaskularyzacji lub rozwarstwienia siatkówki, nie wyłącznie z powolnej utraty tkanek.

Przypadek fikcyjny

Alicja, 54 lata, z Opola: dawna duża wada i nowe falowanie. Mapa zaniku jest potrzebna, ale trzeba również poszukać nowej przyczyny.

Kontekst

Porównaj obrazy o zgodnej skali. Stopień wady refrakcji sam nie określa zakresu patologii i nie zastępuje oceny obwodu.

Pułapka interpretacji

Nie przypisuj każdej zmiany widzenia „wysokiemu minusowi”.

Zadanie topograficzne

Wskaż zanik i dołek oraz sprawdź osobno komponent trakcyjny i naczyniowy.

Źródła: B-S19; B-S20; M09-S14

Zwyrodnienie barwnikowe siatkówki — wzorzec obwodowy

Obwodowy wzorzec barwnikowy łączy się z funkcją pręcików i polem.

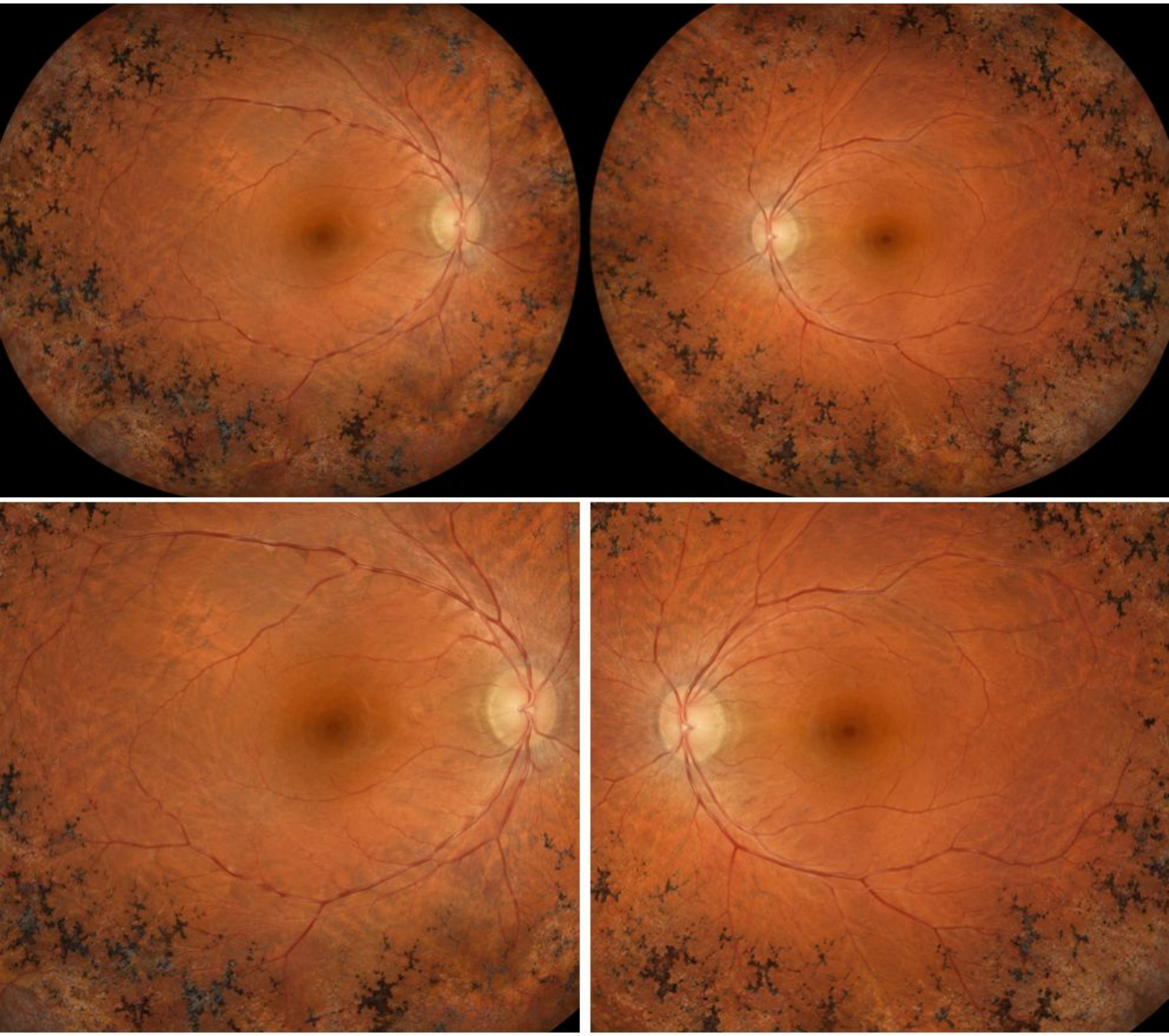

Schemat dydaktyczny · przypadek fikcyjny

Orientacja i zasięg

Oceń środkowy obwód siatkówki obu oczu, nie tylko pojedyncze czarne ognisko.

Pułapka interpretacji

Nie utożsamiaj wszystkich rozsianych czarnych plam z potwierdzonym RP.

Zadanie topograficzne

Pokaż obwodowy układ, tętniczki i tarczę; nazwij potrzebne badanie funkcji.

Wzorzec

Skupiska przypominające ciałka kostne, zwężenie tętniczek i woskowa bladość mogą tworzyć charakterystyczny zestaw. Stopień pigmentacji jest zmienny.

Kontekst

ERG, pole oraz dalsza diagnostyka pomagają potwierdzić funkcję i etiologię. Sama fotografia nie określa genu ani trybu dziedziczenia.

Weryfikacja

Zapytaj o widzenie po zmroku, pole i rodzinny przebieg. Dobra ostrość centralna nie wyklucza rozległego ubytku obwodowego.

Przypadek fikcyjny

Natalia, 27 lat, z Gdyni: trudności nocne i obustronny obwodowy pigment. Ustal funkcję oraz rodzinny kontekst zamiast przewidywać przebieg z liczby plamek.

Źródła: B-S21; B-S27

Wrodzony przerost RPE — wariant pojedynczy

Pojedynczy CHRPE oceniaj jako określoną warstwę i morfologię.

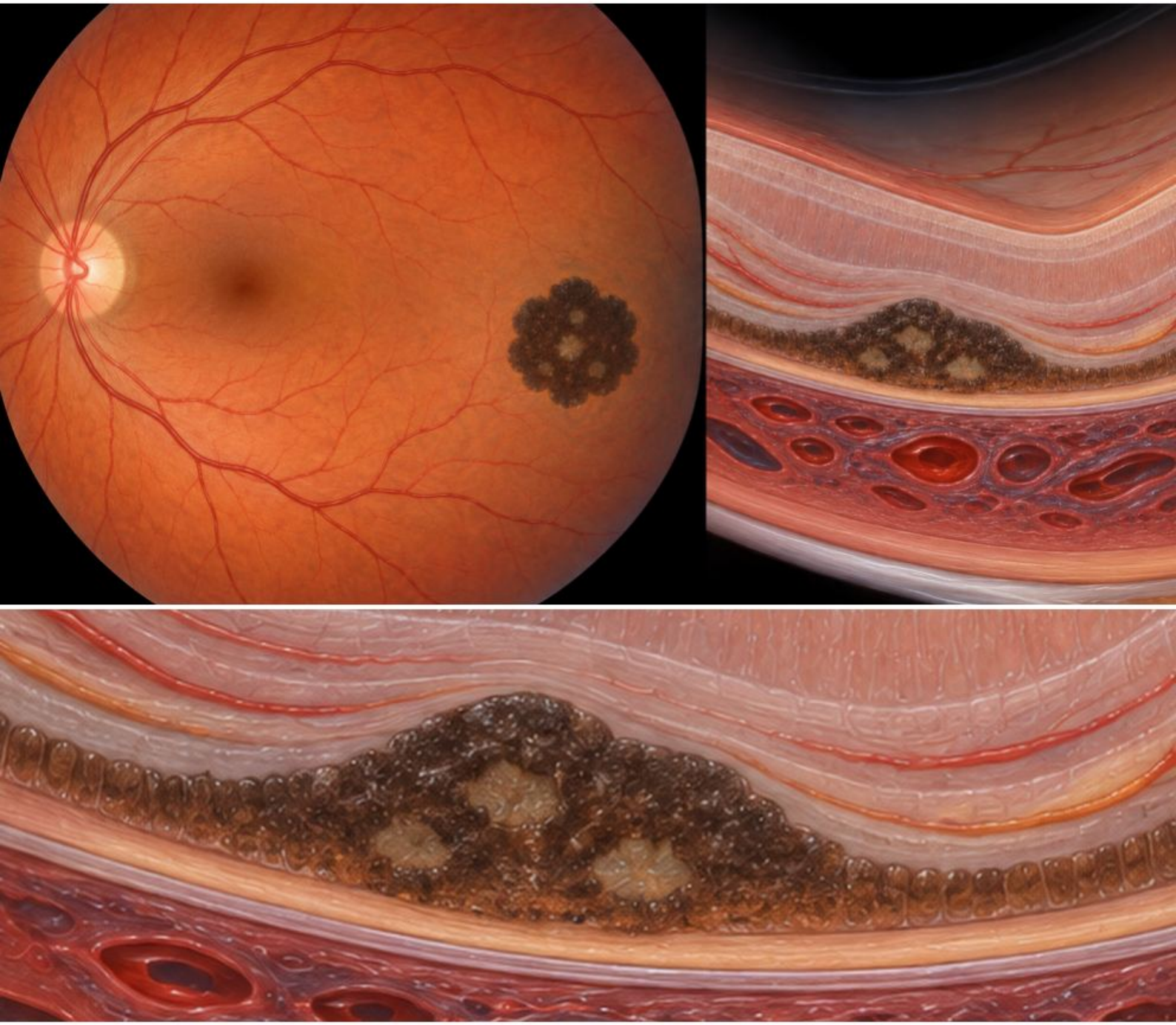

Schemat dydaktyczny · przypadek fikcyjny

Orientacja i zasięg

Wyznacz płaską, wyraźnie ograniczoną zmianę w RPE oraz jaśniejsze lakuny w jej obrębie.

Pułapka interpretacji

Nie przenoś skojarzeń zespołowych na każdą samotną plamę.

Zadanie topograficzne

Wskaż granicę, lakunę i strukturę, do której należy zmiana.

Wzorzec

Ciemne okrągłe lub nieregularnie obwiedzione pole może zawierać jasne przerwy barwnika. Nie każda ciemna zmiana jest jednak CHRPE.

Kontekst

Udokumentuj liczbę, stronność i rozkład. Pojedyncza typowa zmiana nie pozwala rozpoznawać rodzinnej polipowatości; nietypowe mnogie układy wymagają innego kontekstu.

Weryfikacja

Od znamienia naczyniówki różni się warstwą; ocena niepewnej wyniosłości lub nowych objawów wymaga specjalisty. Sam kolor nie rozstrzyga charakteru.

Przypadek fikcyjny

Ewa, 41 lat, z Opola: płaskie ciemne ognisko z lakunami wykryte przypadkowo. Najpierw opisz warstwę i cechy, nie formułuj diagnozy ogólnoustrojowej.

Źródła: B-S22; M10-S17

Atlas dna oka 049

Blizna siatkówkowo-naczyniówkowa

Blizna jest skutkiem przebudowy; jej dawna przyczyna wymaga osobnego potwierdzenia.

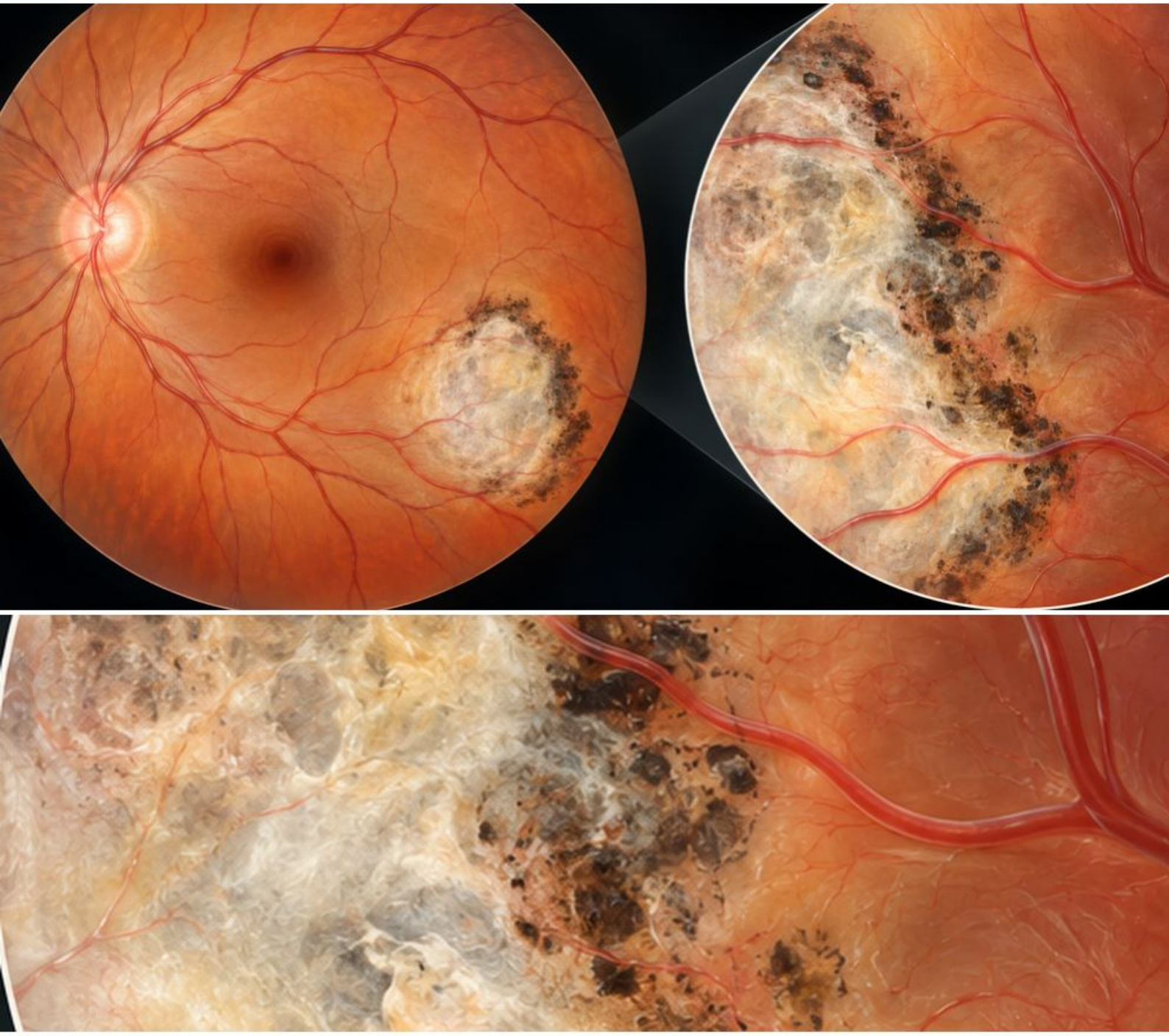

Schemat dydaktyczny · przypadek fikcyjny

Orientacja i zasięg

Oceń jasne pole z nieregularnym barwnikiem i dokładnie obejrzyj jego obrzeże oraz szklistkę.

Pułapka interpretacji

Nie nazywaj izolowanej blizny potwierdzoną toksoplazmozą z samej fotografii.

Zadanie topograficzne

Pokaż starą granicę, ewentualną nową zmianę i objaw wymagający weryfikacji.

Wzorzec

Bliznowata utrata struktury może obejmować siatkówkę i naczyniówkę. Sama pigmentacja nie rozpoznaje zakażenia ani czasu powstania.

Weryfikacja

Nowa biała zmiana na brzegu i reakcja szklistki wymagają oceny aktywnego procesu. Dawna blizna nie wyjaśnia automatycznie nowych mętów lub zamglenia.

Kontekst

Porównaj dokumentację, OCT i funkcję. Różnicuj inne przyczyny jasnego pola, w tym laser oraz zanik, zamiast przyjmować jeden etiologiczny wzorzec.

Przypadek fikcyjny

Michał, 47 lat, z Torunia: stara pigmentowana blizna i nowe męty. Wymagane jest zbadanie otoczenia oraz szklistki pod kątem nowej aktywności.

Źródła: B-S26; M07-S06; M08-S05

Przedarcie olbrzymie — topografia dydaktyczna

Olbrzymie przedarcie wymaga mapy obwodowego zasięgu i tylnego płatka.





Schemat dydaktyczny · przypadek fikcyjny

Orientacja i zasięg

Prześledź obwodową granicę pełnościennej przerwy i zaznacz położenie końców w układzie godzinowym.

Pułapka interpretacji

Nie oceniaj całej rozległości tylko na podstawie największego widocznego fragmentu.

Zadanie topograficzne

Zaznacz oba końce i wyjaśnij, jak potwierdzono rozległość.

Wzorzec

Określenie olbrzymie odnosi się do rozległości co najmniej trzech godzin, czyli 90°, w odpowiednim obrazie anatomicznym. Fragment kadru nie pozwala sam zmierzyć całego zakresu.

Weryfikacja

Tylny płatek może być ruchomy, zawinięty lub odwrócony. Ruchomość wymaga badania dynamicznego, nie jednego nieruchomego schematu.

Kontekst

Oceń odwarstwienie i plamkę oraz pozostały obwód. Nowa zasłona lub utrata widzenia wymagają natychmiastowej oceny specjalistycznej.

Przypadek fikcyjny

Piotr, 52 lata, z Gdyni: obwodowe przedarcie zajmuje duży łuk. Dokumentacja musi pokazać końce i stan plamki, nie jedynie sam płatek.

Źródła: B-S23; M07-S11; M07-S07

Ślady fotokoagulacji — wzorzec ogniskowy i rozsiany

Ślady lasera dokumentują przebyty zabieg, nie jego aktualną skuteczność.

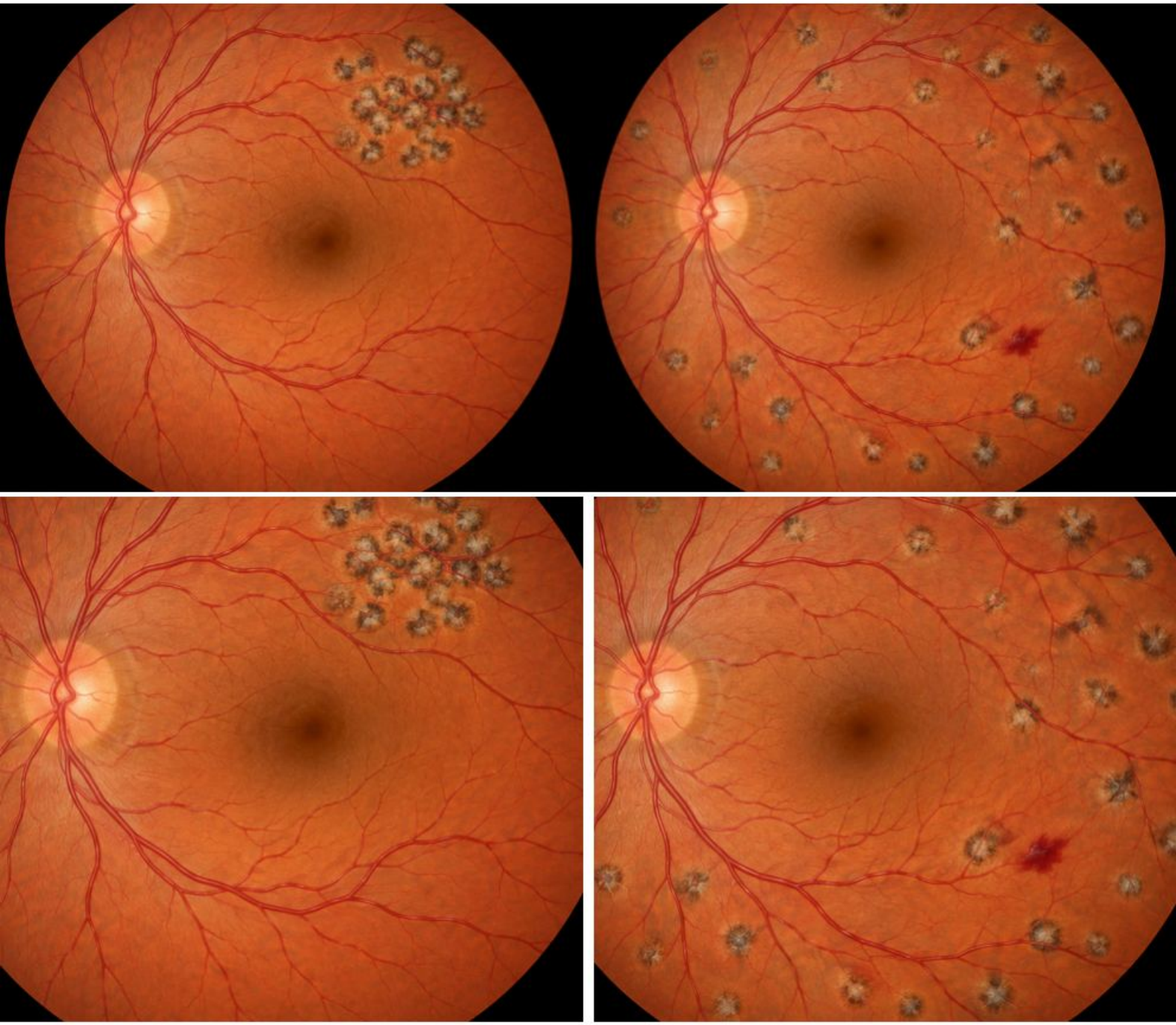

Schemat dydaktyczny · przypadek fikcyjny

Orientacja i zasięg

Oceń rozmieszczenie odrębnych ognisk bliznowatych: skupione w określonej okolicy lub szeroko rozsiane poza centrum.

Pułapka interpretacji

Nie wpisuj „retinopatia nieaktywna" wyłącznie z obecności fotokoagulacji.

Zadanie topograficzne

Oddziel mapę dawnych śladów od obszaru nowej zmiany.

Wzorzec

Z czasem ślady mogą przyjmować jasny środek i barwnikowy obwód. Sam wygląd nie podaje dokładnej daty ani parametrów zabiegu.

Weryfikacja

Wzorzec ogniskowy i rozległy wskazują różną topografię, lecz przyczynę ustal z historią. Nie odtwarzaj schematu leczenia z pojedynczego zdjęcia.

Kontekst

Szukaj aktualnych nowych naczyń, płynu i krwotoków. Obecność wielu śladów nie dowodzi pełnej regresji choroby ani nie wyklucza nowych zmian między bliznami.

Przypadek fikcyjny

Roman, 68 lat, z Opola: liczne stare ślady i świeży mały krwotok. Ocena musi objąć aktywność dzisiaj, a nie tylko potwierdzić przebyty laser.

Źródła: B-S24; M07-S01; M08-S08

Artefakty dna oka: refleksy, pył i nieostrość

Jakość obrazu jest warunkiem interpretacji każdego punktu i granicy.

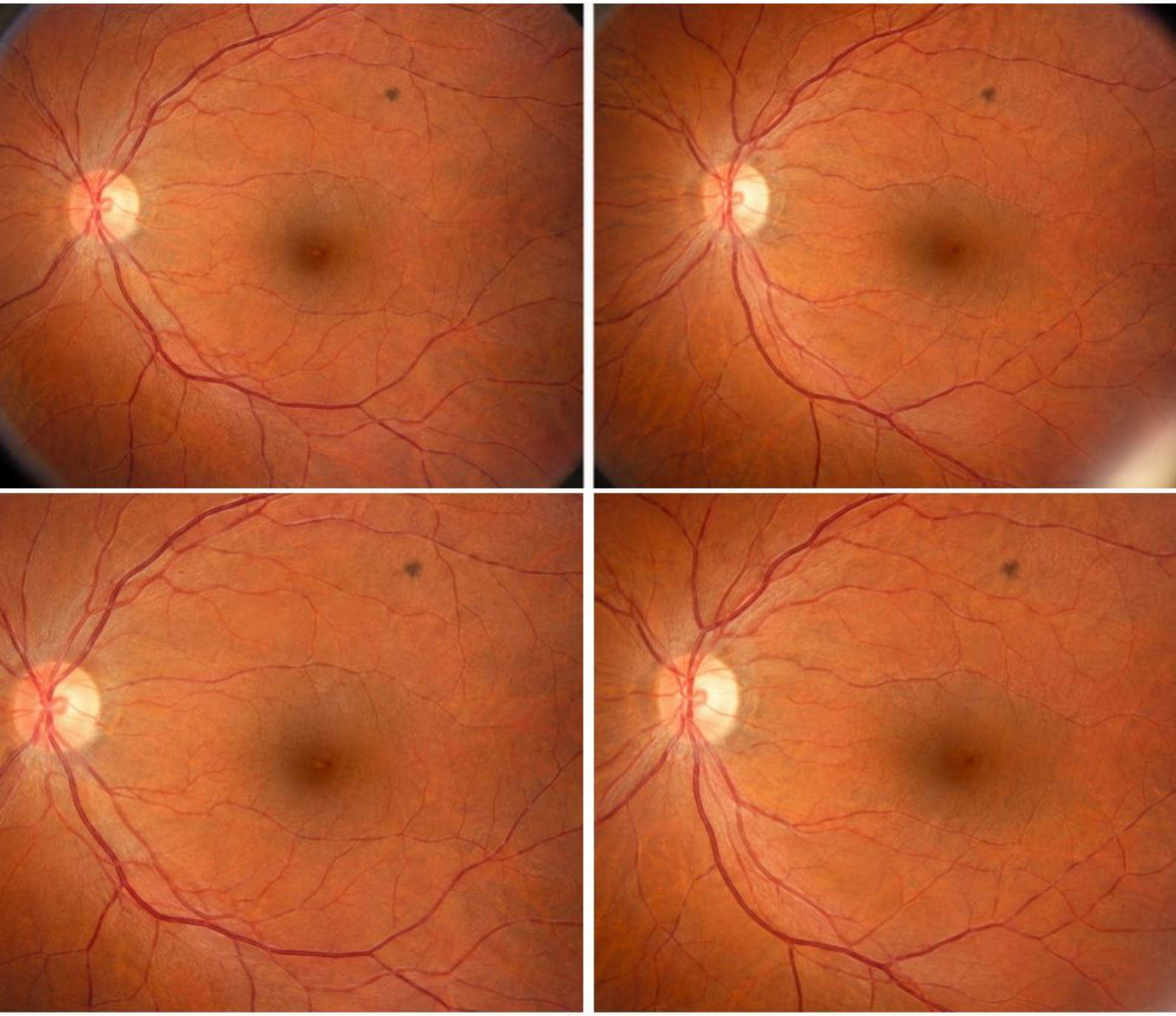

Schemat dydaktyczny · przypadek fikcyjny

Orientacja i zasięg

Porównaj powtórne ujęcia i położenie podejrzanego elementu względem struktur siatkówki oraz ramki zdjęcia.

Wzorzec

Pył może powtarzać się w tej samej pozycji kadru, choć anatomia się przesuwa. Taka wskazówka wymaga sprawdzenia, nie automatycznego usunięcia punktu.

Weryfikacja

Refleksy i nieostrość mogą zasłonić tkankę lub imitować jasne zmiany. Powtórna akwizycja i badanie kliniczne pomagają rozdzielić artefakt od patologii.

Przypadek fikcyjny

Próba fikcyjna: Natalia z Łodzi widzi ten sam punkt w obu kadrach mimo przesunięcia tarczy. Sprawdza aparat i ponawia ujęcie, nie dopisuje obustronnej choroby.

Kontekst

Niewiarygodny obszar oznacz jako nieoceniony. Ulepszenie kontrastu nie odtwarza informacji, której aparat nie zarejestrował.

Pułapka interpretacji

Nie rozpoznawaj zaniku albo krwotoku z nieostrego fragmentu bez weryfikacji.

Zadanie topograficzne

Wskaż położenie względem ramki i anatomii oraz zaproponuj sposób weryfikacji.

Źródła: B-S25; M09-S06; M07-S03

Podsumowanie i plan powtórek

Mapa bez podpisów

Wybierz cztery karty z różnych obszarów. Wyznacz tarczę, centrum i sektor, potem opisz dominujący układ.

Dodaj drugą metodę

Powiedz, co zmienia OCT lub angiografia i czego nadal nie ustalają. Nie traktuj wszystkich paneli jak jednej fotografii.

Powtórz pułapkę

Następnego dnia wróć do mylącego wariantu. Nazwij błąd i podaj konkretną informację potrzebną do jego uniknięcia.

Opanowanie oznacza poprawną mapę oraz rozdzielenie obserwacji od etiologii. Rozpoznanie samej nazwy bez wskazania warstwy i zasięgu nie wystarcza.

Źródła / Bibliografia — 1

Odwołania w materiale odpowiadają oznaczeniom podanym przy źródłach. Każdy adres występuje raz, ze wszystkimi przypisanymi oznaczeniami. Data weryfikacji źródeł: 17.10.2026.

OB2-R001 · AAO EyeWiki — Acquired Retinal Macroaneurysm
Odwołania: B-S15
https://eyewiki.aao.org/Acquired_Retinal_Macroaneurysm

OB2-R002 · AAO EyeWiki — Lamellar Macular Hole
Odwołania: B-S16
https://eyewiki.aao.org/Lamellar_Macular_Hole

OB2-R003 · AAO EyeWiki — Neuroretinitis
Odwołania: B-S17
https://eyewiki.org/Neuroretinitis

OB2-R004 · AAO EyeWiki — Macular Telangiectasia
Odwołania: B-S18
https://eyewiki.aao.org/Macular_telangiectasia

OB2-R005 · AAO EyeWiki — Pathologic Myopia Myopic Degeneration
Odwołania: B-S19
https://eyewiki.aao.org/Pathologic_Myopia_%28Myopic_Degeneration%29

OB2-R006 · AAO EyeWiki — Myopic CNVM
Odwołania: B-S20
https://eyewiki.aao.org/Myopic_CNVM

OB2-R007 · AAO EyeWiki — Retinitis Pigmentosa
Odwołania: B-S21
https://eyewiki.aao.org/Retinitis_Pigmentosa

OB2-R008 · AAO EyeWiki — Congenital Hypertrophy of the Retinal Pigment Epithelium
Odwołania: B-S22
https://eyewiki.aao.org/Congenital_Hypertrophy_of_the_Retinal_Pigment_Epithelium

Źródła / Bibliografia — 2

Odwołania w materiale odpowiadają oznaczeniom podanym przy źródłach. Każdy adres występuje raz, ze wszystkimi przypisanymi oznaczeniami. Data weryfikacji źródeł: 17.10.2026.

OB2-R009 · AAO EyeWiki — Giant Retinal Tears
Odwołania: B-S23
https://eyewiki.aao.org/Giant_Retinal_Tears

OB2-R010 · AAO EyeWiki — Panretinal Photocoagulation
Odwołania: B-S24
https://eyewiki.aao.org/Panretinal_Photocoagulation

OB2-R011 · NIH NIDDK SEARCH Study — Retinal Photography Manual, artifacts
Odwołania: B-S25
https://repository.niddk.nih.gov/public/study_document/SEARCH_V1/Documents/SEARCH_1-3_MOP/SEARCH%2814%29.pdf

OB2-R012 · AAO EyeWiki — Toxoplasmosis
Odwołania: B-S26
https://eyewiki.aao.org/Toxoplasmosis

OB2-R013 · AAO EyeWiki — Basic Histology of the Eye and Accessory Structures
Odwołania: B-S27
https://eyewiki.aao.org/Basic_Histology_of_the_Eye_and_Accessory_Structures

OB2-R014 · AAO EyeWiki, Diabetic Retinopathy
Odwołania: M07-S01
https://eyewiki.aao.org/Diabetic_Retinopathy

OB2-R015 · AAO EyeWiki, Diabetic Retinopathy Pathophysiology
Odwołania: M07-S02
https://eyewiki.aao.org/Diabetic_Retinopathy_Pathophysiology

OB2-R016 · AAO EyeWiki, Color Fundus Photography Interpretation of Ophthalmic Findings
Odwołania: M07-S03, M10-S10
https://eyewiki.aao.org/Color_Fundus_Photography_Interpretation_of_Ophthalmic_Findings

Źródła / Bibliografia — 3

Odwołania w materiale odpowiadają oznaczeniom podanym przy źródłach. Każdy adres występuje raz, ze wszystkimi przypisanymi oznaczeniami. Data weryfikacji źródeł: 17.10.2026.

OB2-R017 · AAO EyeWiki, Hypertensive Retinopathy
Odwołania: M07-S04, M10-S09
https://eyewiki.aao.org/Hypertensive_Retinopathy

OB2-R018 · AAO EyeWiki, Valsalva Retinopathy
Odwołania: M07-S05
https://eyewiki.aao.org/Valsalva_Retinopathy

OB2-R019 · AAO EyeWiki, Vitreous Hemorrhage
Odwołania: M07-S06
https://eyewiki.aao.org/Vitreous_Hemorrhage

OB2-R020 · ASRS, Retinal Tears
Odwołania: M07-S07
https://www.asrs.org/patients/retinal-diseases/26/retinal-tears

OB2-R021 · AAO EyeWiki, Cotton Wool Spots
Odwołania: M07-S08
https://eyewiki.aao.org/Cotton_Wool_Spots

OB2-R022 · AOA, Eye Care of the Patient with Diabetes Mellitus, 2nd edition
Odwołania: M07-S09
https://www.aoa.org/AOA/Documents/Practice%20Management/Clinical%20Guidelines/EBO%20Guidelines/Eye%20Care%20of%20the%20Patient%20with%20Diabetes%20Mellitus%2C%20Second%20Edition.pdf

OB2-R023 · AAO EyeWiki, Retinal Detachment
Odwołania: M07-S11
https://eyewiki.aao.org/Retinal_Detachment

OB2-R024 · AAO EyeWiki — Age related macular degeneration
Odwołania: M08-S02
https://eyewiki.aao.org/Age-related_macular_degeneration

Źródła / Bibliografia — 4

Odwołania w materiale odpowiadają oznaczeniom podanym przy źródłach. Każdy adres występuje raz, ze wszystkimi przypisanymi oznaczeniami. Data weryfikacji źródeł: 17.10.2026.

OB2-R025 · AAO EyeWiki — Pigment Epithelial Detachment
Odwołania: M08-S03
https://eyewiki.aao.org/Pigment_Epithelial_Detachment

OB2-R026 · AAO EyeWiki — Geographic Atrophy
Odwołania: M08-S05
https://eyewiki.aao.org/Geographic_Atrophy

OB2-R027 · ASRS — age related macular degeneration
Odwołania: M08-S06
https://www.asrs.org/patients/retinal-diseases/2/age-related-macular-degeneration

OB2-R028 · AAO EyeWiki — Management of Submacular Hemorrhage
Odwołania: M08-S07
https://eyewiki.aao.org/Management_of_Submacular_Hemorrhage

OB2-R029 · AAO EyeWiki — Diabetic Macular Edema
Odwołania: M08-S08
https://eyewiki.aao.org/Diabetic_Macular_Edema

OB2-R030 · ASRS — diabetic retinopathy
Odwołania: M08-S09
https://www.asrs.org/patients/diabetic-retinopathy

OB2-R031 · ASRS — Macular Edema: Patient Fact Sheet
Odwołania: M08-S09
https://www.asrs.org/content/documents/fact_sheet_13_macular_edema_new.pdf

OB2-R032 · AAO EyeWiki — Cystoid Macular Edema
Odwołania: M08-S10
https://eyewiki.aao.org/Cystoid_Macular_Edema

Źródła / Bibliografia — 5

Odwołania w materiale odpowiadają oznaczeniom podanym przy źródłach. Każdy adres występuje raz, ze wszystkimi przypisanymi oznaczeniami. Data weryfikacji źródeł: 17.10.2026.

OB2-R033 · ASRS — central serous chorioretinopathy
Odwołania: M08-S12
https://www.asrs.org/patients/retinal-diseases/21/central-serous-chorioretinopathy

OB2-R034 · ASRS — epiretinal membranes
Odwołania: M08-S13
https://www.asrs.org/patients/retinal-diseases/19/epiretinal-membranes

OB2-R035 · ASRS — vitreomacular traction syndrome
Odwołania: M08-S14
https://www.asrs.org/patients/retinal-diseases/12/vitreomacular-traction-syndrome

OB2-R036 · National Eye Institute — macular hole
Odwołania: M08-S15
https://www.nei.nih.gov/eye-health-information/eye-conditions-and-diseases/macular-hole

OB2-R037 · AAO EyeWiki — Bilateral Optic Disc Edema
Odwołania: M09-S01
https://eyewiki.aao.org/Bilateral_Optic_Disc_Edema

OB2-R038 · AAO EyeWiki — Pseudopapilledema
Odwołania: M09-S02
https://eyewiki.aao.org/Pseudopapilledema

OB2-R039 · AAO EyeWiki — Papilledema
Odwołania: M09-S03
https://eyewiki.aao.org/Papilledema

OB2-R040 · AAO EyeWiki — Optic Disc Drusen
Odwołania: M09-S04
https://eyewiki.aao.org/Optic_Disc_Drusen

Źródła / Bibliografia — 6

Odwołania w materiale odpowiadają oznaczeniom podanym przy źródłach. Każdy adres występuje raz, ze wszystkimi przypisanymi oznaczeniami. Data weryfikacji źródeł: 17.10.2026.

OB2-R041 · European Glaucoma Society — Optic disc size can be quickly assessed at the slit lamp
Odwołania: M09-S05
https://www.eugs.org/news/optic-disc-size-can-be-quickly-assessed-at-the-slit-lamp-2007-05-31-tip-of-the-month

OB2-R042 · European Glaucoma Society — Glaucoma and small optic discs: a diagnosis challenge
Odwołania: M09-S05
https://www.eugs.org/news/glaucoma-and-small-optic-discs-a-diagnosis-challenge-2007-04-30-tip-of-the-month

OB2-R043 · AAO EyeWiki — Optic Nerve and Retinal Nerve Fiber Imaging
Odwołania: M09-S06
https://eyewiki.aao.org/Optic_Nerve_and_Retinal_Nerve_Fiber_Imaging

OB2-R044 · AAO EyeWiki — Examination of the optic nerve at the slit lamp biomicroscope with a handheld lens
Odwołania: M09-S07
https://eyewiki.aao.org/Examination_of_the_optic_nerve_at_the_slit-lamp_biomicroscope_with_a_handheld_lens

OB2-R045 · AAO EyeWiki — Primary Open Angle Glaucoma
Odwołania: M09-S08
https://eyewiki.aao.org/Primary_Open-Angle_Glaucoma

OB2-R046 · AAO EyeWiki — Normal Tension Glaucoma
Odwołania: M09-S08
https://eyewiki.aao.org/Normal_Tension_Glaucoma

OB2-R047 · European Glaucoma Society — Terminology and Guidelines for Glaucoma, 6th edition. Kopia instytucjonalna udostępniona przez norweskie stowarzyszenie jaskrowe.
Odwołania: M09-S09
https://glaukomforeningen.no/wp-content/uploads/2025/10/Glaucoma-Guidelines-6th-edition-English.pdf

OB2-R048 · AAO EyeWiki — Optic Atrophy
Odwołania: M09-S11
https://eyewiki.aao.org/Optic_Atrophy

Źródła / Bibliografia — 7

Odwołania w materiale odpowiadają oznaczeniom podanym przy źródłach. Każdy adres występuje raz, ze wszystkimi przypisanymi oznaczeniami. Data weryfikacji źródeł: 17.10.2026.

OB2-R049 · University of Utah, Moran CORE — Approach to Optic Nerve Pallor
Odwołania: M09-S12
https://morancore.utah.edu/wp-content/uploads/2023/11/Approach-to-Optic-Nerve-Pallor.pdf

OB2-R050 · AAO EyeWiki — Tilted Disc Syndrome
Odwołania: M09-S14
https://eyewiki.aao.org/Tilted_Disc_Syndrome

OB2-R051 · ASRS — retinal artery occlusion
Odwołania: M10-S01
https://www.asrs.org/patients/retinal-diseases/32/retinal-artery-occlusion

OB2-R052 · AAO EyeWiki — Central Retinal Artery Occlusion
Odwołania: M10-S02
https://eyewiki.aao.org/Central_Retinal_Artery_Occlusion

OB2-R053 · AHA — Management of Central Retinal Artery Occlusion. Stroke 2021. DOI 10.1161/STR.0000000000000366
Odwołania: M10-S03
https://www.ahajournals.org/doi/epdf/10.1161/STR.0000000000000366

OB2-R054 · AAO EyeWiki — Branch retinal artery occlusion
Odwołania: M10-S04
https://eyewiki.aao.org/Branch_retinal_artery_occlusion

OB2-R055 · University of Iowa EyeRounds — Branch Retinal Artery Occlusion (BRAO)
Odwołania: M10-S05
https://webeye.ophth.uiowa.edu/eyeforum/atlas/pages/BRAO/index.htm

OB2-R056 · ASRS — central retinal vein occlusion
Odwołania: M10-S06
https://www.asrs.org/patients/retinal-diseases/22/central-retinal-vein-occlusion

Źródła / Bibliografia — 8

Odwołania w materiale odpowiadają oznaczeniom podanym przy źródłach. Każdy adres występuje raz, ze wszystkimi przypisanymi oznaczeniami. Data weryfikacji źródeł: 17.10.2026.

OB2-R057 · AAO EyeWiki — Neovascular Glaucoma
Odwołania: M10-S07
https://eyewiki.aao.org/Neovascular_Glaucoma

OB2-R058 · ASRS — branch retinal vein occlusion
Odwołania: M10-S08
https://www.asrs.org/patients/retinal-diseases/24/branch-retinal-vein-occlusion

OB2-R059 · University of Iowa — Incidental Retinal Embolus
Odwołania: M10-S11
https://webeye.ophth.uiowa.edu/eyeforum/atlas/pages/incidental-retinal-embolus.htm

OB2-R060 · University of Iowa — Hollenhorst Plaque in Branch Retinal Artery Occlusion
Odwołania: M10-S11
https://webeye.ophth.uiowa.edu/eyeforum/atlas/pages/Hollenhorst-plaque.htm

OB2-R061 · Bakri SJ et al. — Is carotid ultrasound necessary in the clinical evaluation of the asymptomatic Hollenhorst plaque? (An American Ophthalmological Society thesis). Trans Am Ophthalmol Soc. 2013;111:17–23. PMID 24072943
Odwołania: M10-S12
https://pubmed.ncbi.nlm.nih.gov/24072943/

OB2-R062 · ASRS — Choroidal Nevus
Odwołania: M10-S17
https://www.asrs.org/patients/retinal-diseases/42/ch

+50 wizualnych atlasów dna oka

Ostoja

Zlokalizuj. Prześledź wzorzec. Sprawdź granicę pewności.

Wsparcie | Ostoja — wsparcie@ostoja.online