Ostoja

+30 porównań wizualnych „Nie pomyl”

32 zestawienia zmian, które łatwo pomylić

32 zestawienia, które uczą wybierać kryterium rozdzielające podobne obrazy.

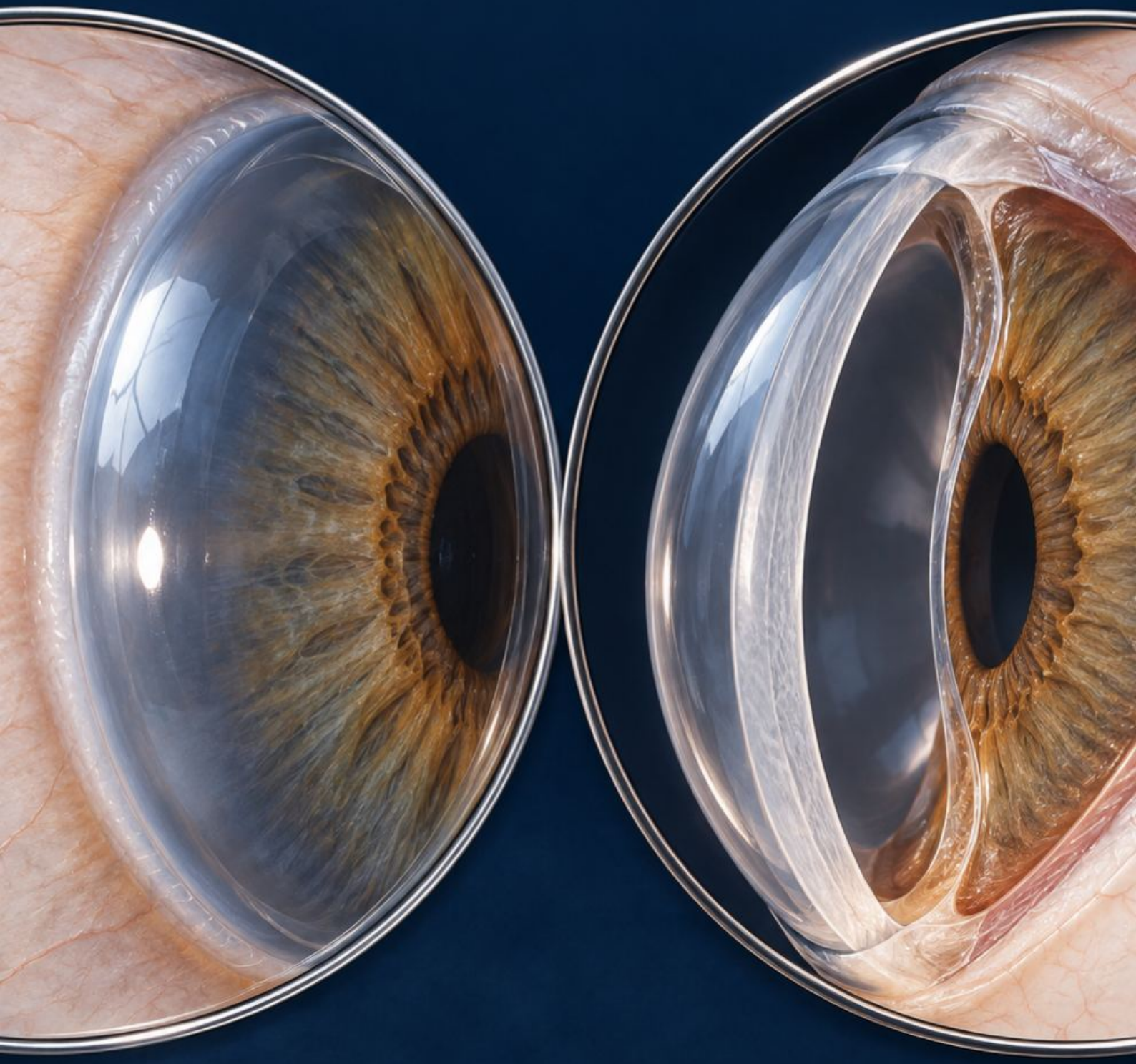

Prawa autorskie i zakres materiału

© 2026 Ostoja. Materiał do indywidualnej nauki. Bez zgody wydawcy nie udostępniaj kopii ani nie rozpowszechniaj stron.

Przypadki są fikcyjne. Ilustracje to schematy dydaktyczne; nie przedstawiają dokumentacji konkretnych pacjentów. Obraz statyczny nie pokazuje reakcji ani nie zastępuje badania.

Wsparcie | Ostoja — wsparcie@ostoja.online

To materiał edukacyjny, nie instrukcja samodzielnego rozpoznawania ani leczenia. Badania wykonuje osoba z odpowiednimi kompetencjami. Oceny pilnych objawów nie odkłada się na czas powtórki.

Odwołania prowadzą do publicznych źródeł instytucjonalnych i badań. Daty oraz ograniczenia źródeł znajdują się w bibliografii.

Spis treści — część 1

001 · Jęczmień zewnętrzny × jęczmień wewnętrzny × gradówka · s. 8

002 · Entropion × ektropion · s. 9

003 · Ptoza × pseudoptoza · s. 10

004 · Trichiaza × dystychiaza · s. 11

005 · Zapalenie przednie brzegów powiek × MGD · s. 12

006 · Zapalenie przedprzegrodowe × zapalenie oczodołu · s. 13

007 · Skrzydlik × tłuszczyk · s. 14

008 · Zapalenie spojówek wirusowe × bakteryjne × alergiczne · s. 15

009 · Brodawki × grudki spojówki · s. 16

010 · Wylew podspojówkowy × przekrwienie spojówki · s. 17

011 · Zapalenie nadtwardówki × zapalenie twardówki · s. 18

012 · Otarcie rogówki × zakaźny naciek rogówki · s. 19

013 · Dendryt HSV × pseudodendryt VZV · s. 20

014 · Naciek brzeżny × centralne owrzodzenie · s. 21

015 · Obrzęk rogówki × blizna rogówki · s. 22

016 · Stożek rogówki × nieswoista nieregularność powierzchni · s. 23

Spis treści — część 2

017 · Krwistek × ropostek · s. 24

018 · Anizokoria fizjologiczna × wzorzec patologiczny · s. 25

019 · Źrenica Adiego × wzorzec porażenia nerwu III · s. 26

020 · Zaćma jądrowa × korowa × podtorebkowa tylna · s. 27

021 · Zaćma × zmętnienie torebki tylnej · s. 28

022 · Pseudoeksfoliacja × rozsiew barwnika · s. 29

023 · Druzy × wysięki twarde · s. 30

024 · Ogniska waty × włókna mielinowe · s. 31

025 · Krwotok płomykowaty × punktowy × przedsiatkówkowy · s. 32

026 · Mikrotętniaki × drobne krwotoki · s. 33

027 · IRMA × neowaskularyzacja · s. 34

028 · Zakrzep żyły środkowej × zakrzep gałęzi żyły · s. 35

029 · Zamknięcie tętnicy × zakrzep żyły · s. 36

030 · Odwarstwienie siatkówki × retinoschisis · s. 37

031 · Tarcza zastoinowa × pseudobrzęk × inne obrzęki tarczy · s. 38

032 · Otwór plamki × pseudootwór w błonie nasiatkówkowej · s. 39

Podsumowanie · s. 40

Źródła / Bibliografia · s. 41–51

Ostatnia strona · s. 52

Jak korzystać z materiału

1 · Zasłoń nazwy

Obejrzyj wszystkie warianty równocześnie. Wskaż jedną różnicę anatomiczną przed czytaniem podpisów.

↓

2 · Sprawdź kryterium

Porównaj odpowiedź z polem „Co rozstrzyga". Następnie znajdź cechę, która brzmi przekonująco, lecz nie wystarcza.

↓

3 · Uzasadnij niepewność

Rozwiąż przypadek i nazwij brakującą informację. Nie zgaduj diagnozy, jeśli potrzebny jest wywiad, sekwencja lub obrazowanie.

Próba na przykładzie

Przy żółtych punktach zapytaj najpierw o warstwę. Sam kolor nie odróżnia druz od wysięków; wyjaśnij, czego szukasz w OCT.

Nowy nagły objaw wymaga oceny medycznej. Materiał wspiera naukę, a nie odraczanie pomocy.

Język opisu i orientacja

OP oznacza oko prawe, OL — lewe, zawsze z perspektywy pacjenta. Nosowo znaczy ku nosowi, skroniowo — od nosa. Nie odwracaj stron według ustawienia osoby oglądającej.

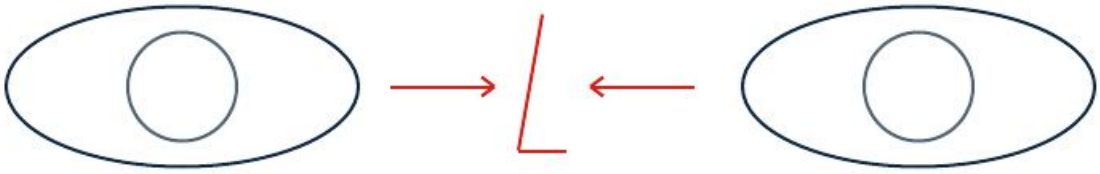

Każda plansza porównuje ten sam obszar w możliwie podobnej skali. Rozmiary schematów nie są pomiarem zmiany. Panel fluoresceiny i przekrój OCT to różne sposoby obserwacji.

Światło/ciemność, mruganie, ruch i naprzemienne oświetlanie wymagają sekwencji obserwacji. Schemat pokazuje zasadę, nie indywidualny wynik.

Oddziel: „widzę" — cechę obrazu; „pacjent podaje" — objaw z wywiadu; „badanie wykazało" — wynik testu. Gdy czegoś nie oceniono, zapisz ograniczenie zamiast „prawidłowo".

Średnice zapisuj w mm tylko po pomiarze; ostrość wraz z metodą i korekcją. Nie wyliczaj wymiarów z ilustracji bez skali.

Porównania zmian przedniego i tylnego odcinka oka

Podobieństwo zauważysz szybko. Trudniejsza umiejętność to wskazanie cechy, która naprawdę zmienia rozpoznanie robocze.

Dla każdego zestawienia potrafisz podać kryterium rozdzielające, mylącą wskazówkę i sposób weryfikacji.

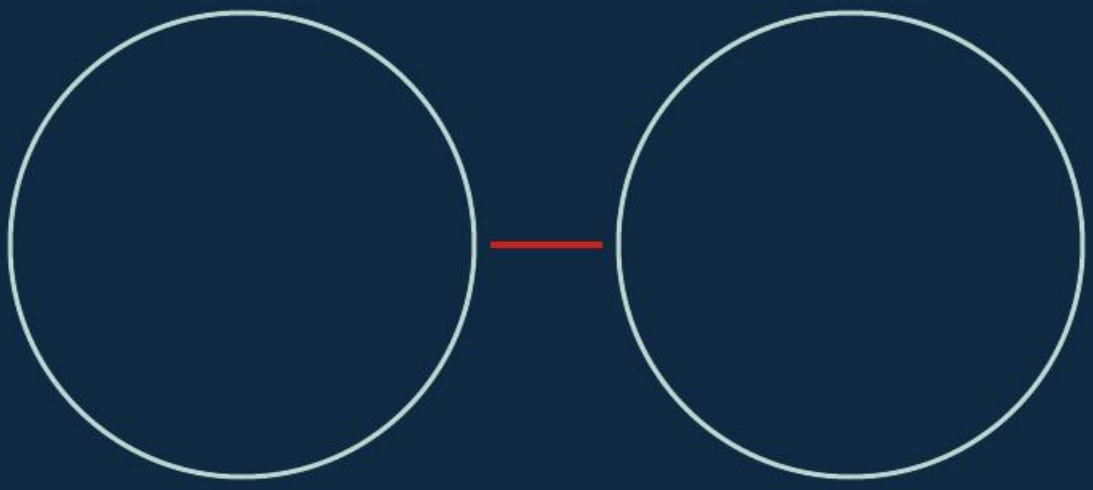

Porównanie 001

Jęczmień zewnętrzny × jęczmień wewnętrzny × gradówka

Najpierw ustal gruczoł i przebieg, potem kolor guzka.

Jęczmień zewnętrzny

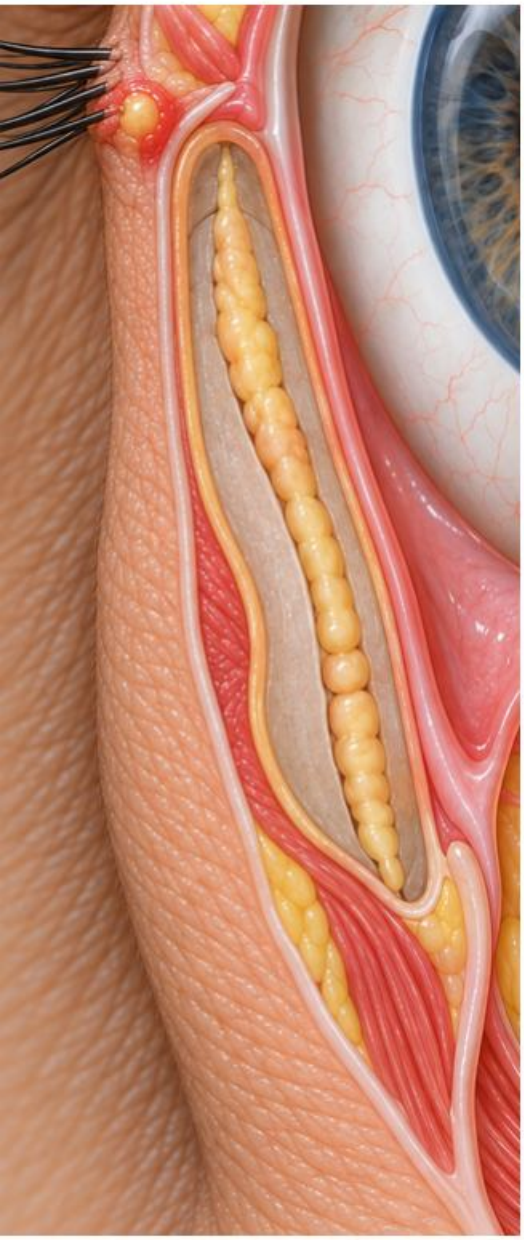

Schemat dydaktyczny · przypadek fikcyjny

Ostry bolesny guzek przy mieszku rzęsy i związanych gruczołach.

Co rozstrzyga

Położenie przy rzęsie odróżnia postać zewnętrzną; sama lokalizacja w tarczce nie rozróżnia jęczmienia wewnętrznego i gradówki.

Częsty błąd

Nazywanie każdego czerwonego guzka świeżym jęczmieniem.

Jęczmień wewnętrzny

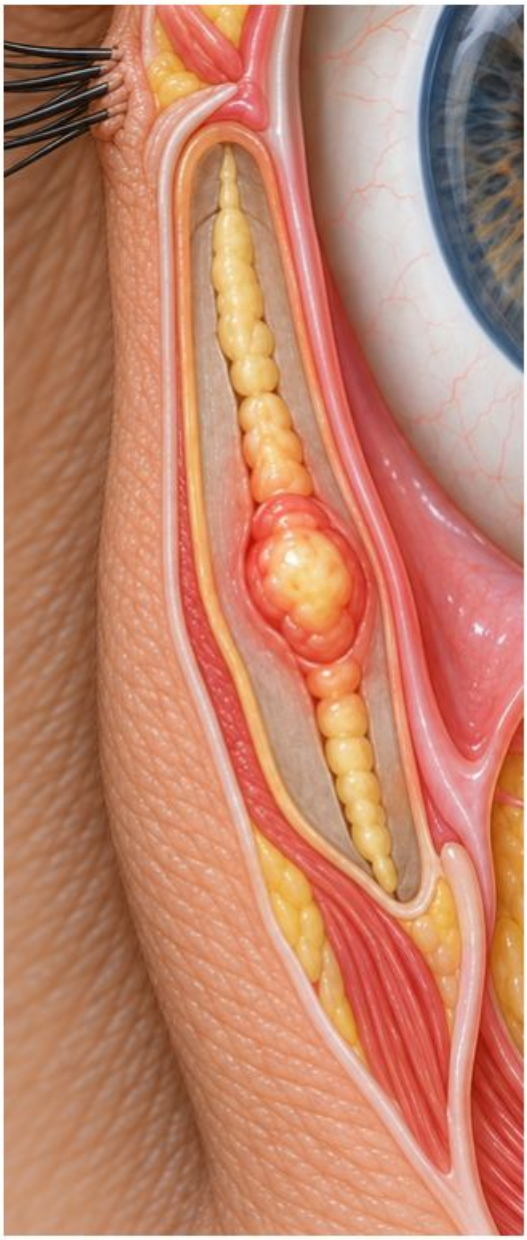

Ostry proces w gruczole Meiboma, głębiej w tarczce; zmiana może być widoczna od spojówki.

Co nie wystarcza

Czerwień i pojedynczy dzień bólu nie zastępują wywiadu o całym czasie trwania.

Sprawdź różnicę

Wskaż rzęsę, tarczkę i przebieg czasowy. Która cecha rzeczywiście rozdziela dwa najbardziej podobne warianty?

Gradówka

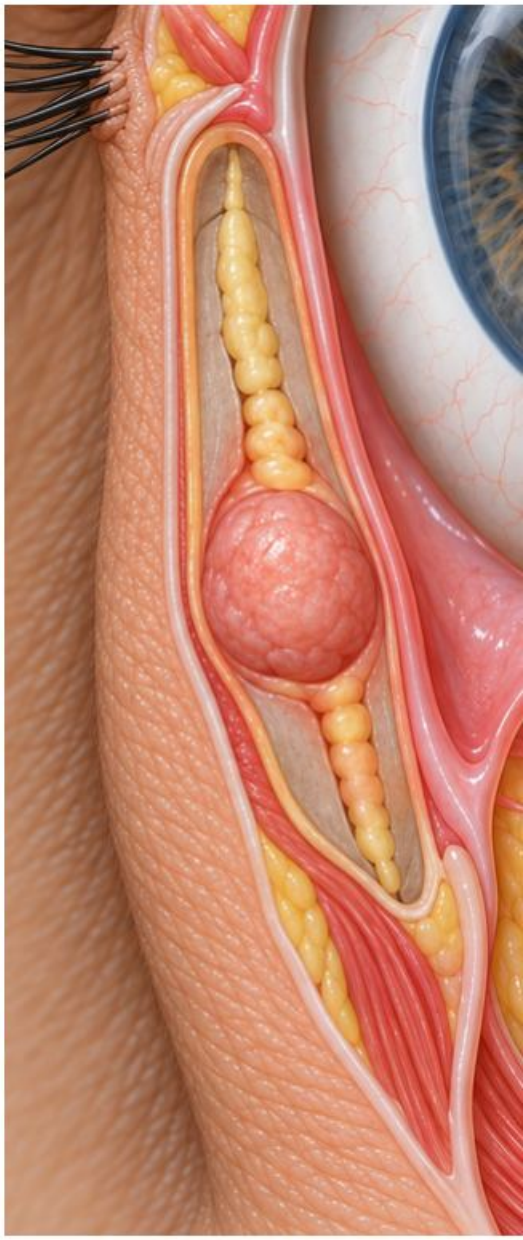

Przewlekły spoisty guzek związany z gruczołem Meiboma, zwykle mniej bolesny, choć w fazie zapalnej może boleć.

Przypadek fikcyjny

Iwona, 39 lat, z Łodzi: guzek od sześciu tygodni, bolesny od wczoraj. Przewlekłość pozostaje ważna mimo nowego zaczerwienienia.

Rozlany obrzęk, gorączka lub zaburzenie widzenia wymagają pilnej oceny.

Źródła: B-S01; M01-S01; M01-S02

Porównanie 002

Entropion × ektropion

Kierunek wolnego brzegu jest ważniejszy niż samo łzawienie.

Entropion



Schemat dydaktyczny · przypadek fikcyjny

Brzeg obraca się do wewnątrz; rzęsy mogą ocierać rogówkę.

Ektropion



Brzeg odsuwa się na zewnątrz; punkt łzowy może tracić kontakt z jeziorkiem łzowym.

Co rozstrzyga

Obserwuj ustawienie brzegu podczas spokojnego patrzenia i mrugania, a następnie oceń powierzchnię rogówki.

Częsty błąd

Wnioskowanie o ustawieniu powieki z ilości łez.

Co nie wystarcza

Łzawienie występuje w obu sytuacjach i nie wskazuje kierunku rotacji.

Sprawdź różnicę

Pokaż wolny brzeg i punkt łzowy. Czy rzęsy dotykają oka, czy powieka traci przyleganie?

Przypadek fikcyjny

Władysława, 76 lat, z Sieradza: łzawiące oko. Dolny brzeg odstaje, a rzęsy nie dotykają rogówki; sam objaw nie uzasadnia rozpoznania entropionu.

Ból lub uszkodzenie rogówki wymagają pilnej oceny okulistycznej.

Źródła: M01-S08; M01-S10; M01-S13

Porównanie 003

Ptoza × pseudoptoza

Oddziel położenie brzegu od fałdu skóry i ustawienia oka.

Ptoza



Pseudoptoza



Schemat dydaktyczny · przypadek fikcyjny

Sam brzeg górnej powieki jest obniżony względem rogówki i źrenicy.

Wrażenie opadania może pochodzić z nadmiaru skóry, opadania brwi albo położenia gałki.

Co rozstrzyga

Po odsłonięciu brzegu oceń jego rzeczywistą wysokość, przy rozluźnionym czole i jednakowej pozycji głowy.

Częsty błąd

Zapisywanie ptozy przy każdym zwisającym fałdzie.

Co nie wystarcza

Ciężkie powieki i uniesione brwi nie rozróżniają mechanizmu; ptoza oraz nadmiar skóry mogą współistnieć.

Sprawdź różnicę

Oceń osobno brew, skórę i brzeg; potem źrenice oraz ruchomość. Co faktycznie jest obniżone?

Przypadek fikcyjny

Halina, 65 lat, z Konina: fałd zasłania rzęsy, lecz po jego uniesieniu brzeg pozostaje prawidłowy. Opis dotyczy skóry, nie automatycznie dźwigacza.

Nagła ptoza, szczególnie z bólem lub dwojeniem, wymaga natychmiastowej oceny.

Źródła: M01-S06; M01-S07; M01-S14; M06-S02

Porównanie 004

Trichiaza × dystychiaza

Punkt wyrastania rzęsy rozdziela kierunek wzrostu od dodatkowego rzędu.

Trichiaza



Schemat dydaktyczny · przypadek fikcyjny

Rzęsa z prawidłowej linii jest skierowana ku powierzchni oka.

Dystychiaza

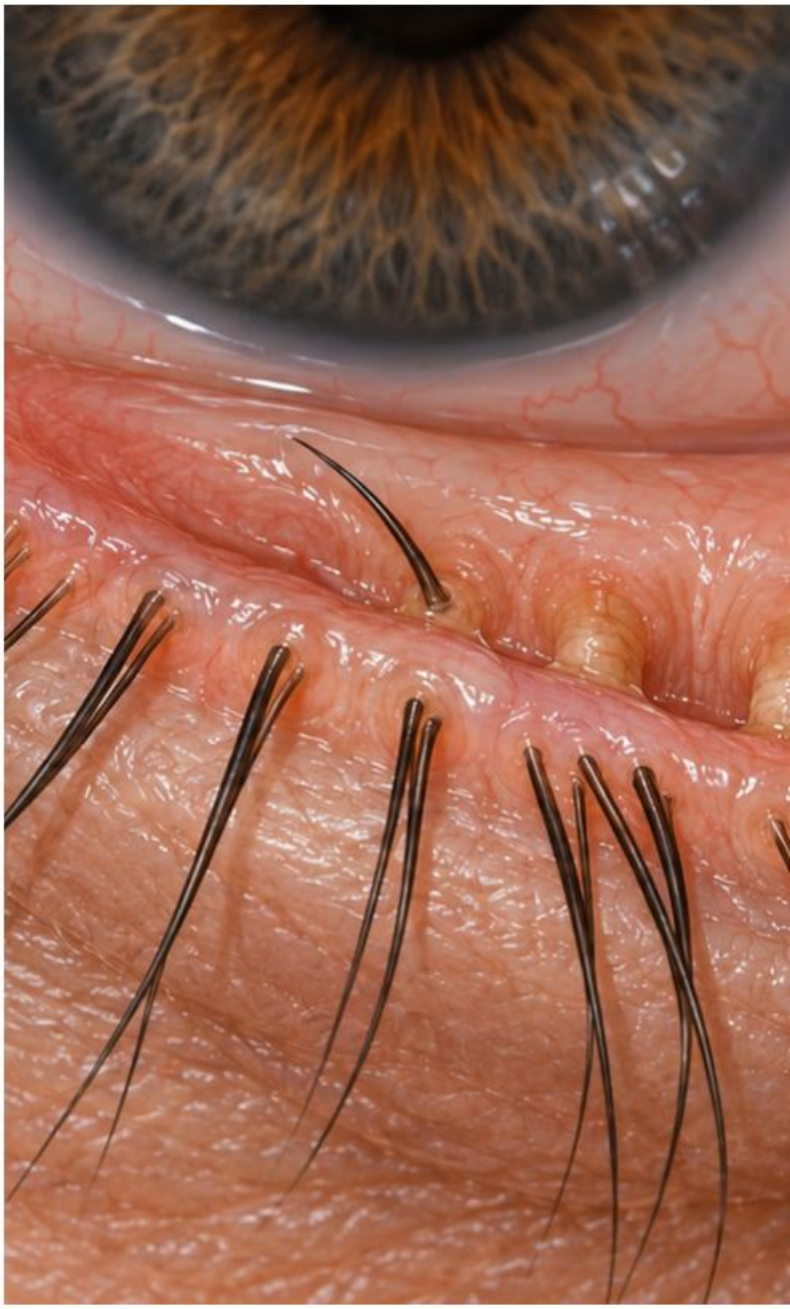

Dodatkowe rzęsy wyrastają przy ujściach gruczołów Meiboma; mogą być delikatne i krótkie.

Co rozstrzyga

Oceń miejsce wyjścia każdej drażniącej rzęsy oraz ustawienie całego brzegu. Rotacja powieki jest odrębnym mechanizmem.

Co nie wystarcza

Kontakt z rogówką i uczucie ciała obcego występują przy obu zmianach.

Przypadek fikcyjny

Marek, 47 lat, z Torunia: cienka rzęsa z tylnej krawędzi dotyka rogówki. Jej nietypowe pochodzenie jest bardziej rozstrzygające niż długość.

Częsty błąd

Nazywanie każdej rzęsy dotykającej oka trichiazą bez sprawdzenia miejsca wyjścia.

Sprawdź różnicę

Wskaż główną linię rzęs, ujścia meibomianowe i badaną rzęsę. Czy problem dotyczy kierunku, pochodzenia, czy rotacji brzegu?

Oceń rogówkę przy bólu, światłowstręcie lub pogorszeniu widzenia.

Źródła: M01-S09; M01-S12; M01-S08

Porównanie 005

Zapalenie przednie brzegów powiek × MGD

Porównaj nasady rzęs z funkcją gruczołów za ich linią.

Zapalenie przednie



Schemat dydaktyczny · przypadek fikcyjny

Osad, łuski i strupki skupiają się wokół nasad rzęs.

MGD



Problem dotyczy ujść, jakości lub wydzielania meibum i może destabilizować film łzowy.

Co rozstrzyga

Dla MGD potrzebna jest ocena gruczołów, a nie tylko czerwonego brzegu. Oba obrazy mogą współistnieć.

Co nie wystarcza

Pieczenie i poranne dolegliwości nie określają, który obszar jest dominujący.

Przypadek fikcyjny

Edyta, 52 lata, z Warszawy: łuski przy rzęsach oraz zaczopowane ujścia. Należy opisać dwa komponenty, zamiast wybierać jedną nazwę na siłę.

Częsty błąd

Traktowanie MGD jako obowiązkowego synonimu każdego zapalenia tylnego brzegu.

Sprawdź różnicę

Zestaw miejsce osadu, stan ujść i ocenę wydzielania. Czy zapis rozróżnia widoczne zapalenie od zaburzenia funkcji?

Ból oka lub spadek ostrości wymagają oceny powierzchni i innych struktur.

Źródła: M01-S03; M01-S04; M01-S05

Porównanie 006

Zapalenie przedprzegrodowe × zapalenie oczodołu

Przegroda wyznacza obszar, ale o pilności świadczy funkcja oczodołu.

Przedprzegrodowe

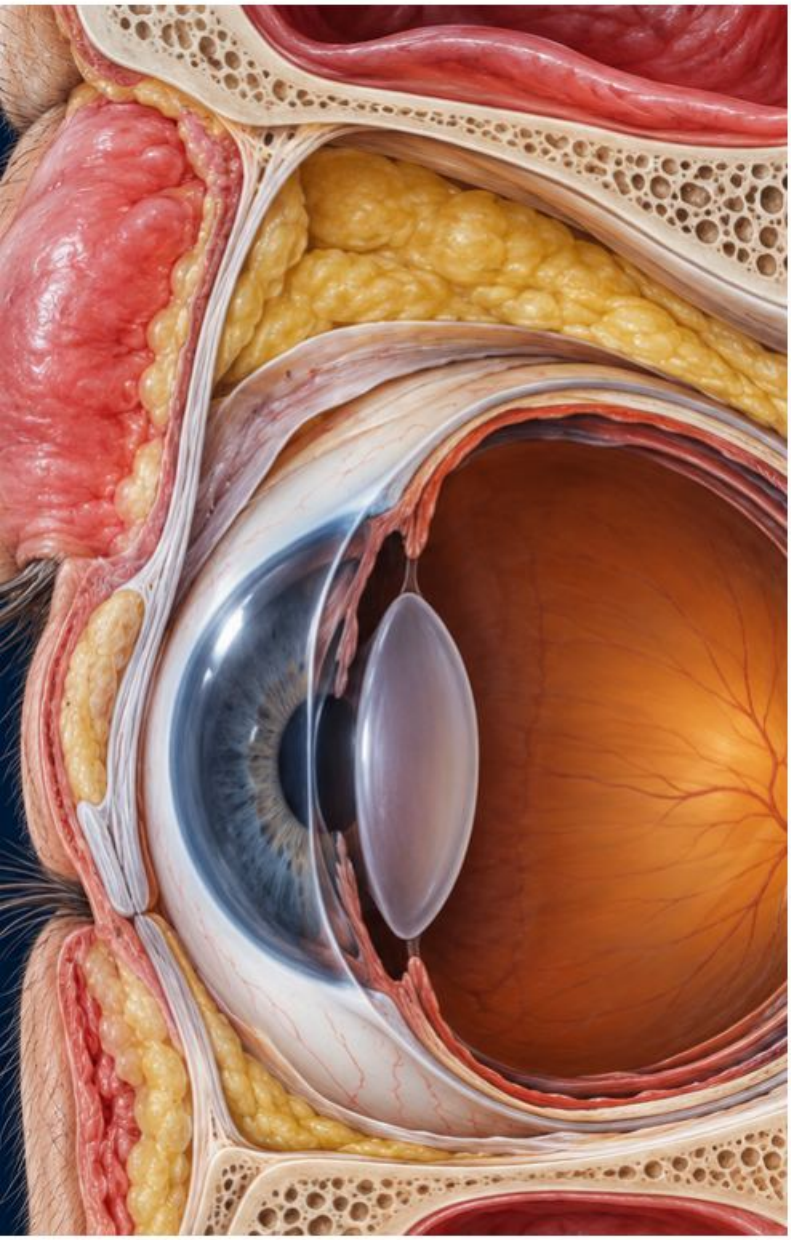

Schemat dydaktyczny · przypadek fikcyjny

Zmiany dotyczą tkanek przed przegrodą; funkcja oka i ruchomość powinny pozostać zachowane.

Oczodołowe

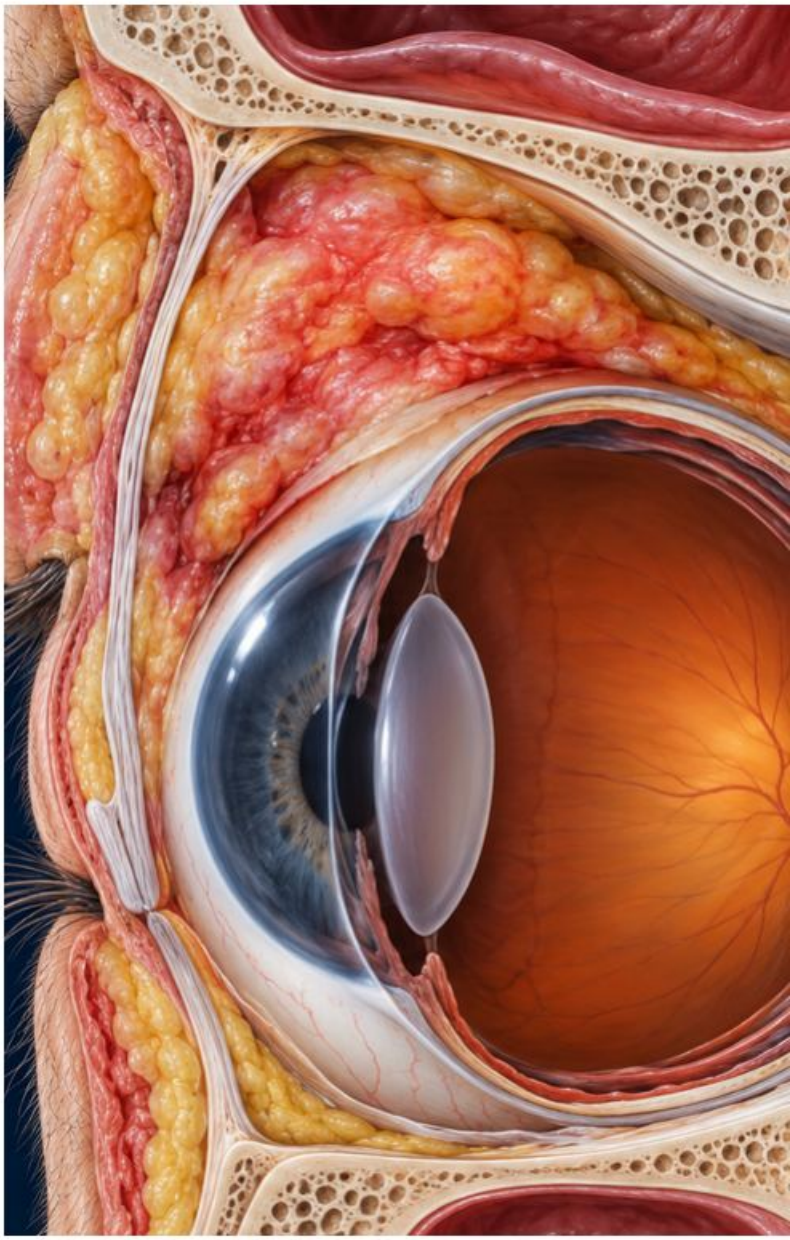

Możliwe są ból przy ruchach oka, ograniczenie ruchomości, wytrzeszcz i pogorszenie funkcji wzrokowej.

Co rozstrzyga

Sprawdź ostrość, źrenice, ruchomość i położenie gałki. Nie trzeba obecności wszystkich objawów, aby podejrzewać zajęcie oczodołu.

Częsty błąd

Wykluczanie zajęcia oczodołu, gdy obrzęk uniemożliwia ocenę ruchów i widzenia.

Co nie wystarcza

Duży obrzęk powieki nie rozstrzyga lokalizacji; niemożność badania nie jest wynikiem prawidłowym.

Sprawdź różnicę

Czy rzeczywiście zbadano funkcję? Wymień wynik lub konkretną przeszkodę badania.

Przypadek fikcyjny

Kamil, 12 lat, z Lublina: obrzęk po infekcji zatok, ból przy spojrzeniu w bok. Nie kwalifikuj obrazu jako powierzchownego na podstawie fotografii powieki.

Podejrzenie zajęcia oczodołu wymaga natychmiastowej oceny medycznej.

Źródła: M01-S18; M01-S19; M06-S08

Porównanie 007

Skrzydlik × tłuszczyk

Rozstrzygająca jest granica rąbka rogówki.

Skrzydlik



Schemat dydaktyczny · przypadek fikcyjny

Trójkątna tkanka spojówkowa przekracza rąbek i wchodzi na rogówkę.

Tłuszczyk



Żółtawobiała wyniosłość leży na spojówce przy rąbku, bez typowego wkraczania na rogówkę.

Co rozstrzyga

Wyznacz rąbek i czoło zmiany. Przy skrzydliku udokumentuj zasięg na rogówce, zamiast opisywać tylko wielkość całej tkanki.

Co nie wystarcza

Położenie nosowe i zaczerwienienie mogą występować w obu zmianach.

Przypadek fikcyjny

Dorota, 58 lat, z Gdyni: żółtawa wyniosłość obok rogówki. Ponieważ nie przekracza rąbka, sam trójkątny wygląd otoczenia nie wystarcza do rozpoznania skrzydlika.

Częsty błąd

Wyznaczanie granicy zmiany według zaczerwienienia zamiast jej tkankowego czoła.

Sprawdź różnicę

Pokaż rąbek oraz najbardziej centralny brzeg. Czy tkanka znajduje się na rogówce, czy przed nią na spojówce?

Nietypowy wzrost, owrzodzenie lub nowa zmiana wyglądu wymagają oceny specjalistycznej.

Źródła: M02-S09; M02-S11

Porównanie 008

Zapalenie spojówek wirusowe × bakteryjne × alergiczne

Wygląd wydzieliny jest wskazówką, a nie testem etiologicznym.

Wirusowe

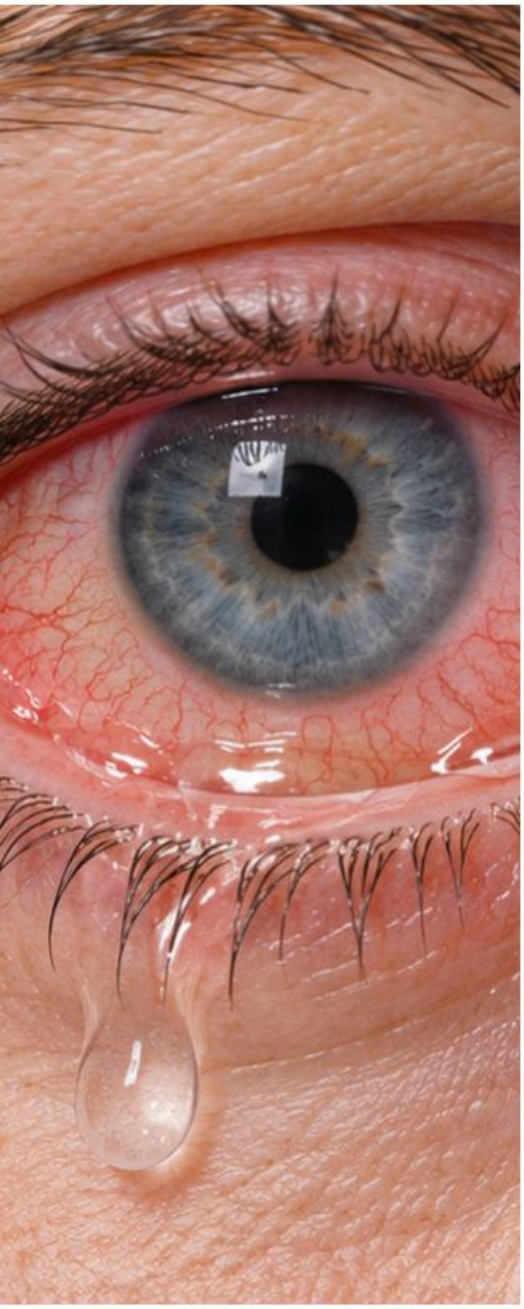

Schemat dydaktyczny · przypadek fikcyjny

Często wodnista wydzielina, wywiad infekcyjny i reakcja grudkowa.

Co rozstrzyga

Zestaw świąd, przebieg, ekspozycję i badanie rogówki. Fotografia samej czerwieni nie potwierdza patogenu.

Częsty błąd

Przypisywanie jednej etiologii wszystkim czerwonym oczom.

Bakteryjne

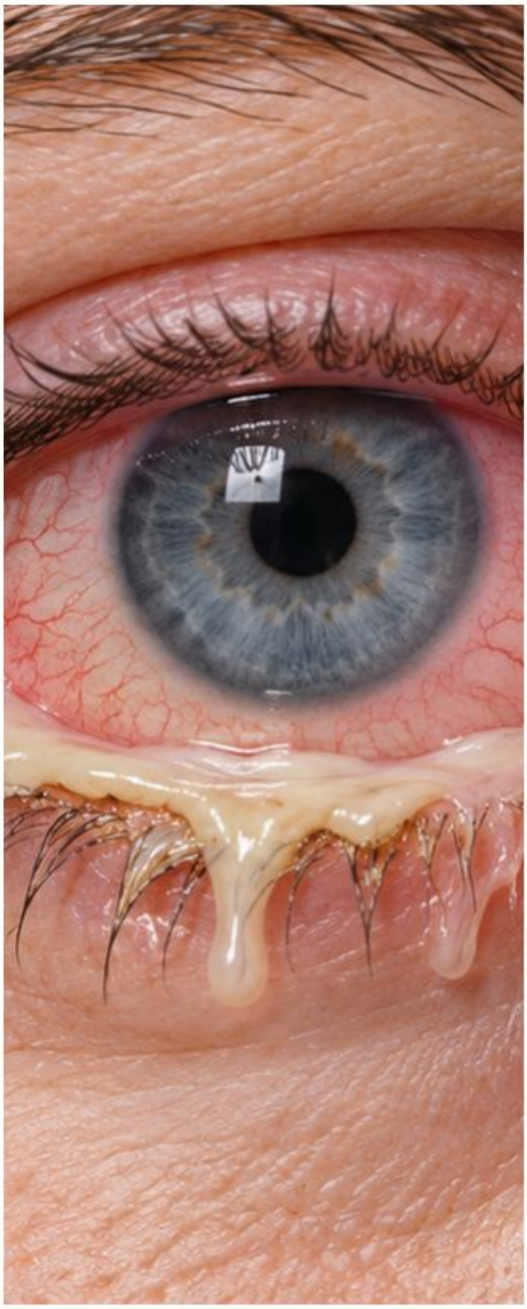

Częściej wydzielina śluzowo-ropna i sklejanie powiek; możliwe są wyjątki.

Co nie wystarcza

Żółtawa wydzielina ani sezon wiosenny nie rozstrzygają samodzielnie przyczyny.

Sprawdź różnicę

Wskaż dwie zgodne wskazówki i jedną cechę, która nie wystarcza do rozpoznania.

Alergiczne



Dominujący świąd, zwykle obustronność i związek z ekspozycją; często brodawki.

Przypadek fikcyjny

Ola, 21 lat, z Krakowa: obustronny świąd po kontakcie z kotem, bez bólu. Ten wywiad waży więcej niż samo sklejanie rzęs.

Prawdziwy ból, światłowstręt, trwałe pogorszenie widzenia lub obfita ropna wydzielina wymagają pilnej oceny.

Źródła: M02-S01; M02-S02; M02-S03; M02-S05; M02-S06

Porównanie 009

Brodawki × grudki spojówki

Porównaj układ naczyń w obrębie wyniosłości.

Brodawki

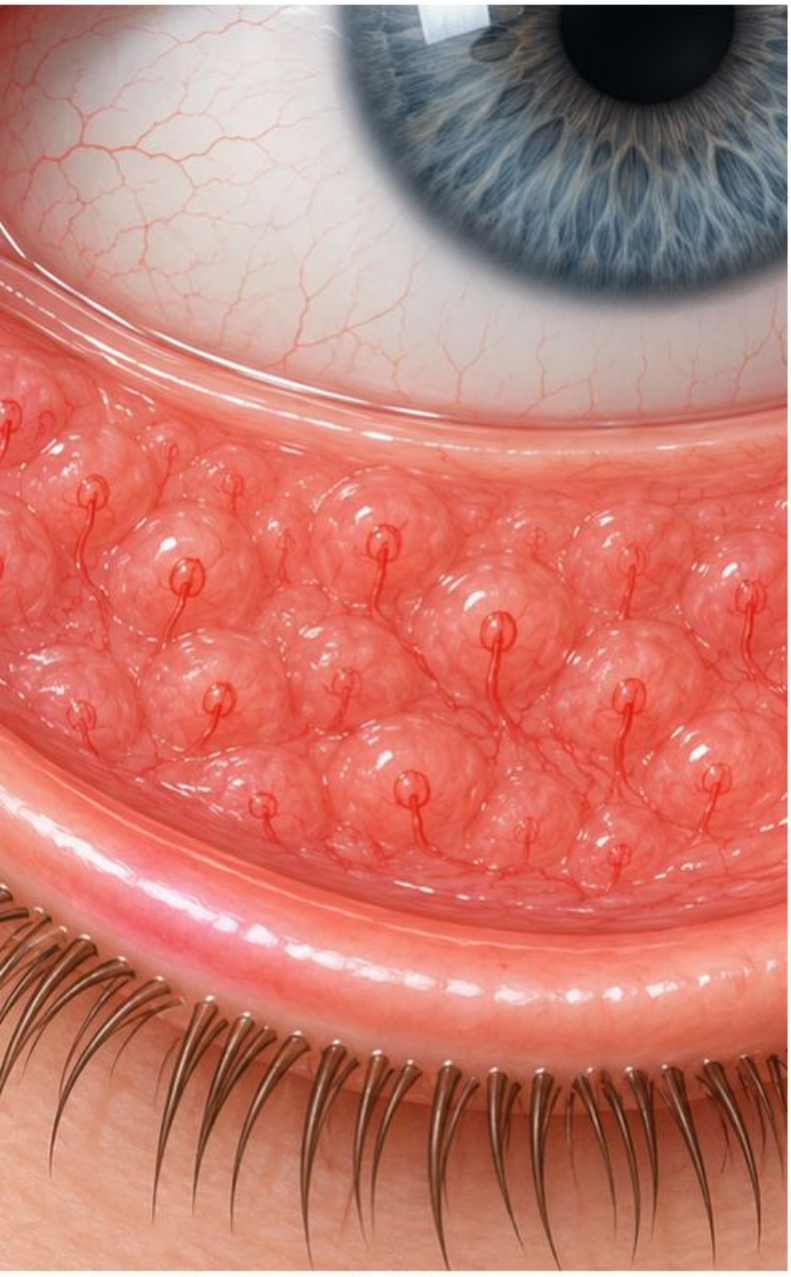

Wyniosłości mają centralny rdzeń naczyniowy; często są widoczne na spojówce tarczkowej.

Grudki



Jaśniejsze kopulaste ogniska mają naczynia raczej wokół, a nie centralny rdzeń.

Schemat dydaktyczny · przypadek fikcyjny

Co rozstrzyga

Oglądaj spojówkę w odpowiednim powiększeniu i opisuj morfologię. Ułożenie naczyń jest bardziej użyteczne niż ogólna „ziarnistość".

Częsty błąd

Zamiana nazwy reakcji tkankowej na potwierdzone rozpoznanie zakażenia.

Co nie wystarcza

Brodawki nie są dowodem alergii, a grudki nie identyfikują konkretnego wirusa; reakcje są nieswoiste.

Sprawdź różnicę

Znajdź centrum oraz obwód trzech wyniosłości. Czy opis naczyń jest powtarzalny, a nie oparty na jednym punkcie?

Przypadek fikcyjny

Paulina, 30 lat, z Łodzi: przewlekłe jednostronne podrażnienie i grudki w załamku. Taki wzorzec wymaga szerszego wywiadu, zamiast automatycznej etykiety ostrej infekcji wirusowej.

Ból, światłowstręt lub zmiana rogówki wymagają oceny poza samą spojówką.

Źródła: M02-S12; M02-S13; M02-S14

Porównanie 010

Wylew podspojówkowy × przekrwienie spojówki

Oddziel wynaczynioną krew od poszerzonych naczyń.

Wylew podspojówkowy



Schemat dydaktyczny · przypadek fikcyjny

Jednolite czerwone pole krwi przykrywa drobny rysunek naczyniowy.

Co rozstrzyga

Prześledź granicę pola i sprawdź, czy dominuje zbiornik krwi, czy pojedyncze gałązki. Następnie oceń objawy i mechanizm.

Częsty błąd

Uznawanie każdej ostro czerwonej plamy za niegroźny samoistny wylew.

Przekrwienie

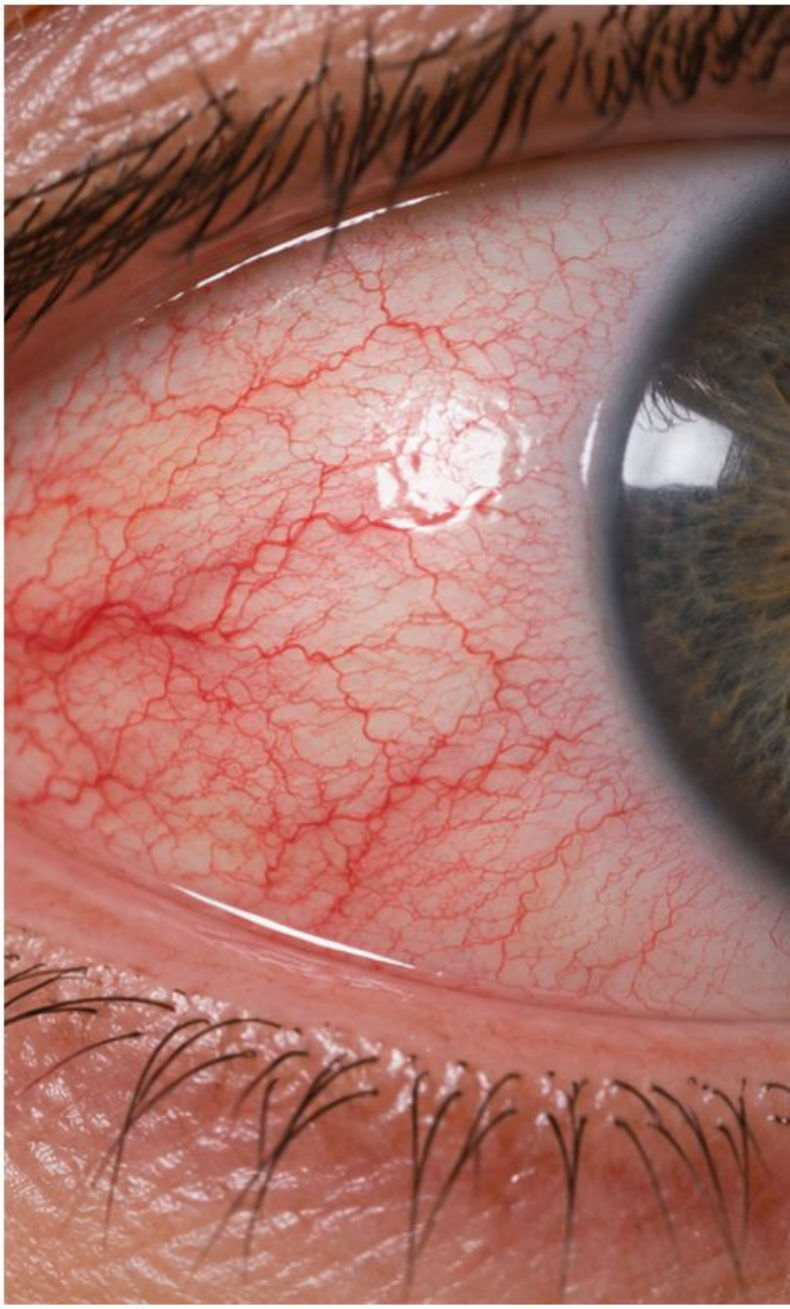

Widoczna jest sieć poszerzonych naczyń; układ i głębokość wymagają oceny.

Co nie wystarcza

Intensywnie czerwony kolor nie mierzy zagrożenia; mały wylew po urazie może wymagać szerszej oceny.

Sprawdź różnicę

Czy widać odrębne naczynia? Ustal uraz, nawroty, leki oraz wynik badania widzenia.

Przypadek fikcyjny

Mirosław, 62 lata, z Opola: czerwona plama bez bólu, ale po uderzeniu metalem. Wywiad urazowy zmienia ocenę mimo spokojnego wyglądu oka.

Uraz, ból lub spadek widzenia wymagają pilnej oceny; nie uciskaj podejrzanego uszkodzonego oka.

Źródła: M02-S07; M02-S02; M04-S05

Porównanie 011

Zapalenie nadtwardówki × zapalenie twardówki

Głębokość i ból ważą więcej niż odcień na zdjęciu.

Zapalenie nadtwardówki

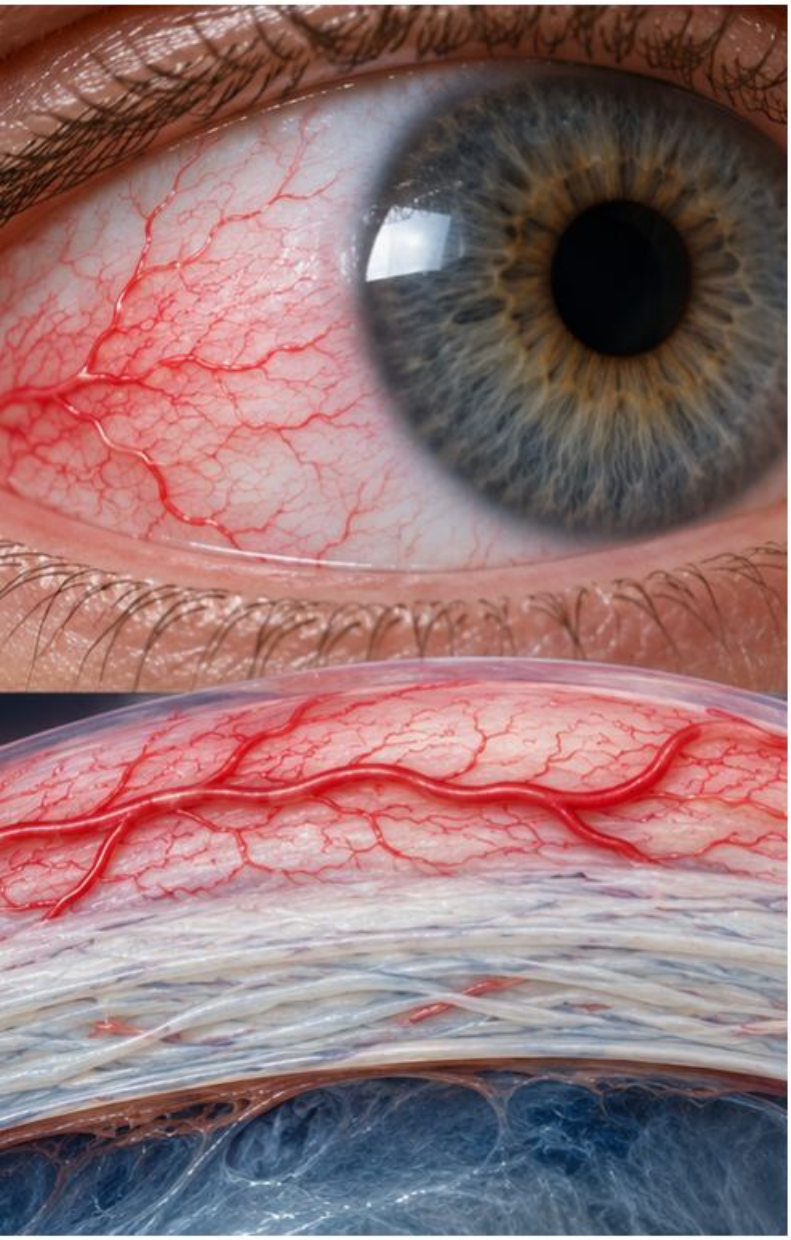

Zapalenie twardówki

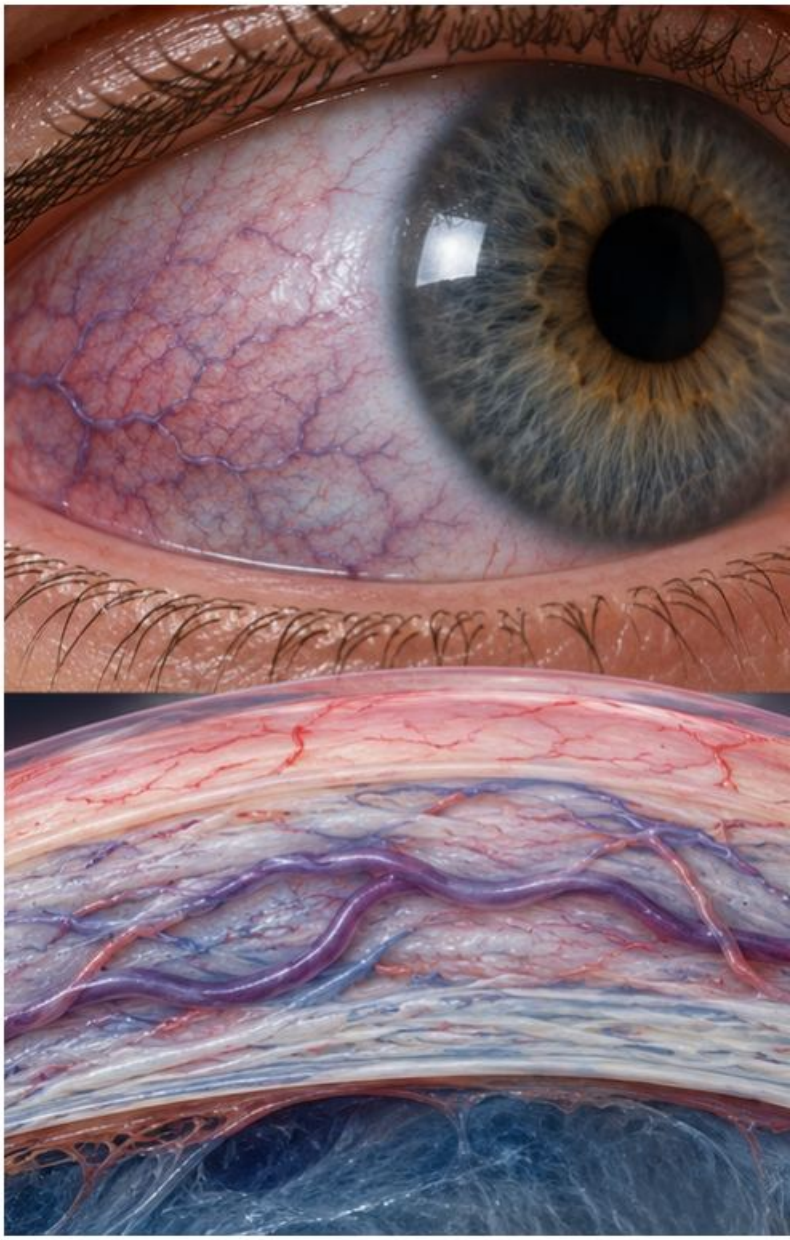

Schemat dydaktyczny · przypadek fikcyjny

Zwykle powierzchowne, sektorowe zaczerwienienie i łagodniejszy dyskomfort; widzenie często zachowane.

Głębszy proces z silnym, czasem nocnym lub promieniującym bólem; może zagrażać widzeniu.

Co rozstrzyga

Zbadaj widzenie i lokalizację zapalenia. Tylna postać zapalenia twardówki może nie mieć wyraźnie czerwonego przodu oka.

Co nie wystarcza

Brak dramatycznego koloru ani sama sektorowość nie wykluczają głębszego procesu.

Przypadek fikcyjny

Renata, 49 lat, z Torunia: niewielka czerwień, lecz ból budzi ją nocą. Nie uznawaj łagodności obrazu za dowód łagodności choroby.

Sprawdź różnicę

Zestaw głębokość, charakter bólu i funkcję. Czy obraz nie pasuje do opisanego nasilenia?

Częsty błąd

Używanie nazwy tkanki „nadtwardówka" zamiast rozpoznania „zapalenie nadtwardówki".

Podejrzenie zapalenia twardówki wymaga pilnej oceny okulistycznej.

Źródła: M02-S17; M02-S18; M02-S19

Porównanie 012

Otarcie rogówki × zakaźny naciek rogówki

Barwienie pokazuje nabłonek, a naciek — zmianę tkanki rogówki.

Otarcie

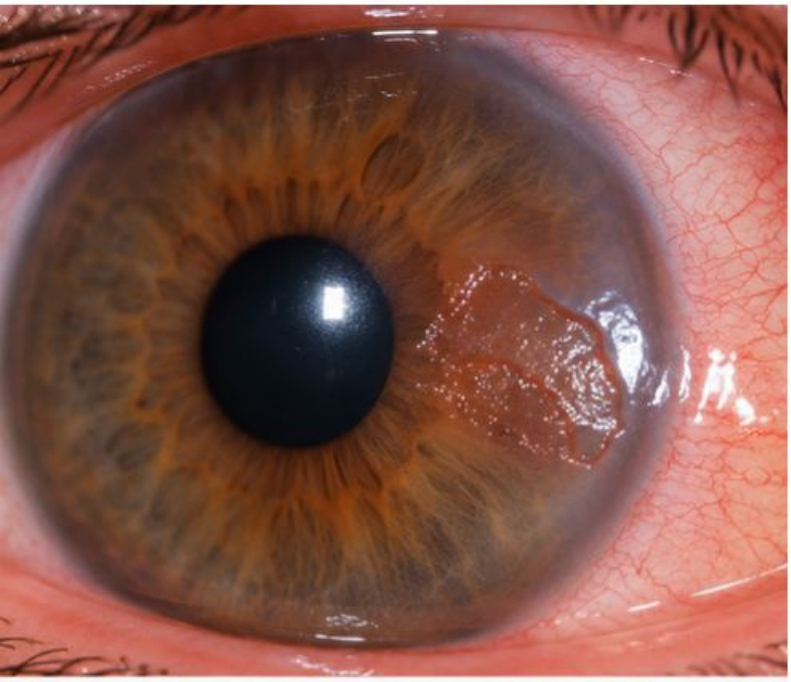

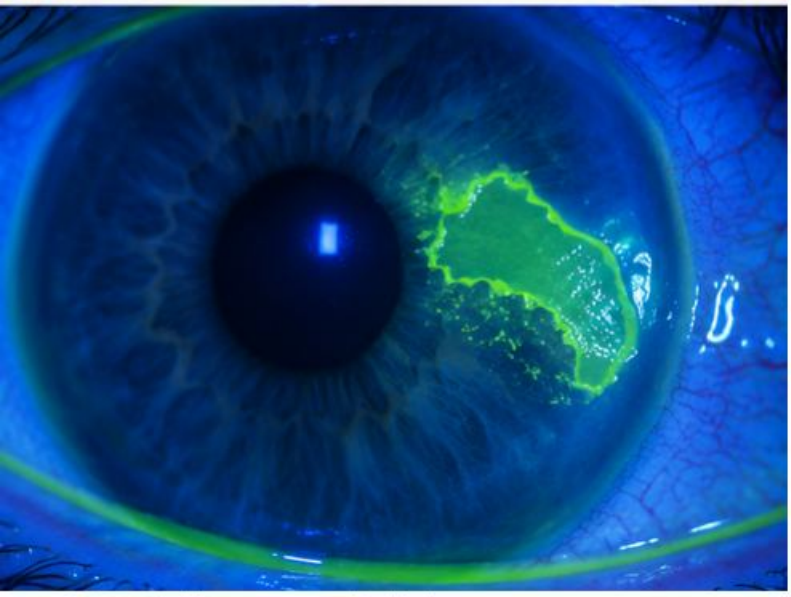

Zakaźny naciek

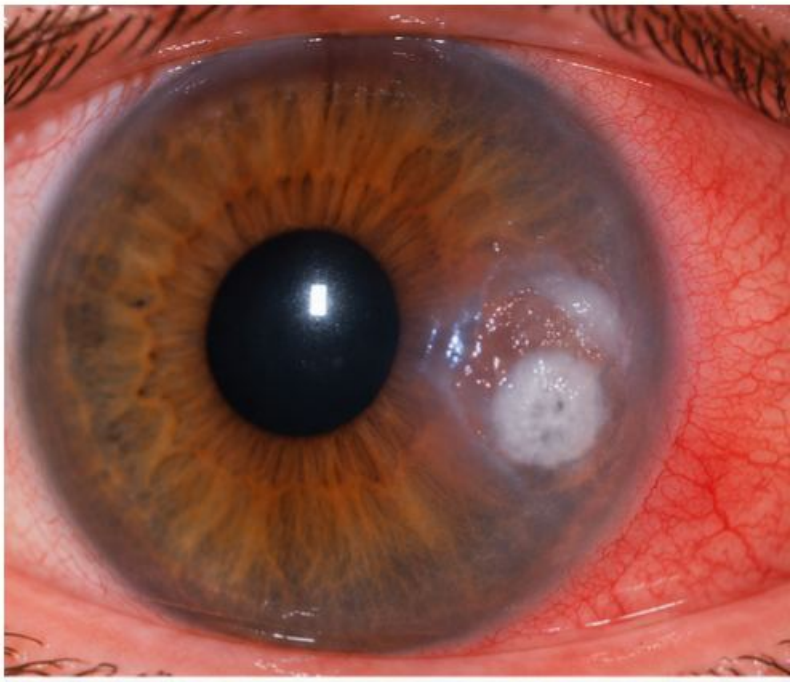

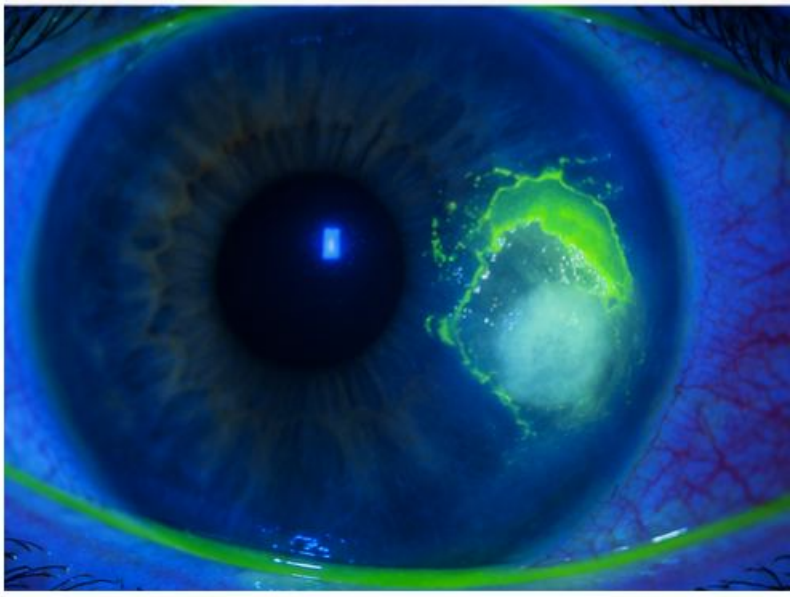

Schemat dydaktyczny · przypadek fikcyjny

Ubytek nabłonka barwi się fluoresceiną, często po urazie.

Białawe zmętnienie zrębu może współistnieć z ubytkiem nabłonka, reakcją komory i pogorszeniem widzenia.

Co rozstrzyga

Oceń osobno przejrzystość w świetle białym i ubytek po barwieniu. Ustal głębokość, lokalizację oraz noszenie soczewek.

Co nie wystarcza

Sam dodatni test fluoresceinowy nie potwierdza ani nie wyklucza zakażenia; uraz może je poprzedzać.

Częsty błąd

Traktowanie każdego barwiącego się obszaru jako prostego uszkodzenia mechanicznego.

Przypadek fikcyjny

Karol, 27 lat, z Gdańska: soczewki kontaktowe, ból i mała biała plamka z barwiącym się ubytkiem. Nie zapisuj wyłącznie otarcia.

Sprawdź różnicę

Czy sprawdzono zrąb, nabłonek, komorę i widzenie? Wymień czynnik ryzyka.

Podejrzenie zakaźnego zapalenia rogówki wymaga pilnej oceny tego samego dnia.

Źródła: M03-S02; M03-S04; M03-S19

Porównanie 013

Dendryt HSV × pseudodendryt VZV

Końce i charakter rozgałęzienia są wskazówką, nie identyfikacją wirusa.

Dendryt HSV



Schemat dydaktyczny · przypadek fikcyjny

Typowy nabłonkowy dendryt ma rozgałęzienia z końcowymi zgrubieniami; podstawa może barwić się fluoresceiną.

Pseudodendryt VZV



Częściej wyniosła, nieregularna zmiana bez klasycznych opuszek; barwienie może być słabsze.

Co rozstrzyga

Oceń zakończenia, nabłonek i skórę w zakresie V1, lecz uwzględnij także inne przyczyny pseudodendrytycznego obrazu.

Częsty błąd

Rozpoznawanie HSV z każdej rozgałęzionej jasnej linii.

Co nie wystarcza

Brak wysypki i sam stopień barwienia nie wystarczają do wykluczenia choroby wirusowej.

Sprawdź różnicę

Pokaż końce zmiany i wyjaśnij, co pochodzi z obrazu, a co z wywiadu.

Przypadek fikcyjny

Beata, 56 lat, z Kielc: rozgałęziona zmiana i jednostronna wysypka na czole. Układ skóry wspiera kontekst VZV, ale nadal oceń rogówkę i komorę.

Podejrzenie herpetycznego zajęcia oka wymaga pilnej oceny okulistycznej.

Źródła: M03-S06; M03-S07; M03-S22

Porównanie 014

Naciek brzeżny × centralne owrzodzenie

Położenie brzeżne nie jest równoznaczne z bezpieczną etiologią.

Naciek brzeżny



Centralne owrzodzenie



Schemat dydaktyczny · przypadek fikcyjny

Często obwodowy, związany z zapaleniem brzegów powiek; może być oddzielony od rąbka przejaśnieniem.

Naciek z ubytkiem w centrum bezpośrednio zagraża osi widzenia; wymaga ustalenia zakaźności i głębokości.

Co rozstrzyga

Zaznacz odległość od rąbka, nabłonek, głębokość i reakcję komory. Oceniaj również powieki oraz czynniki ryzyka zakażenia.

Co nie wystarcza

Mały rozmiar ani obecność przejaśnienia nie dają samodzielnej gwarancji niezakaźnego procesu.

Przypadek fikcyjny

Jerzy, 44 lata, z Bydgoszczy: obwodowy naciek, ale narastający ból i soczewki kontaktowe. Nie pomijaj zakażenia z powodu samej lokalizacji.

Częsty błąd

Nazywanie każdej obwodowej białej plamki jałowym naciekiem.

Sprawdź różnicę

Czy opis obejmuje położenie i stan nabłonka osobno? Która cecha wymaga pilnego różnicowania?

Podejrzenie owrzodzenia lub zakażenia rogówki wymaga pilnej oceny.

Źródła: M03-S09; M03-S24; M03-S04

Porównanie 015

Obrzęk rogówki × blizna rogówki

Porównaj uwodnienie z utrwaloną przebudową tkanki.

Obrzęk



Schemat dydaktyczny · przypadek fikcyjny

Możliwe pogrubienie, fałdy i pęcherze; przejrzystość zależy od nadmiaru płynu.

Blizna



Utrwalone zmętnienie po uszkodzeniu, o różnej głębokości i wpływie na regularność.

Co rozstrzyga

Przekrój optyczny, pomiar grubości i wcześniejsze obrazy pomagają oddzielić oba komponenty. Obrzęk może pojawić się na rogówce już zbliznowaciałej.

Co nie wystarcza

Białawy kolor i samo gorsze widzenie nie określają czasu powstania ani aktywności.

Przypadek fikcyjny

Teresa, 72 lata, z Opola: dawna blizna, lecz nowe poranne zamglenie i pogrubienie. Nie przypisuj całej zmiany widzenia staremu urazowi.

Częsty błąd

Traktowanie każdego starego zmętnienia jako wyjaśnienia nowego objawu.

Sprawdź różnicę

Wskaż cechy uwodnienia, głębokość blizny i dane porównawcze. Czy oba procesy mogą współistnieć?

Nowy ból lub szybkie pogorszenie przejrzystości wymagają pilnej oceny.

Źródła: M03-S10; M03-S11; M03-S12

Porównanie 016

Stożek rogówki × nieswoista nieregularność powierzchni

Nieregularna optyka nie wystarcza do rozpoznania ektazji.

Stożek rogówki

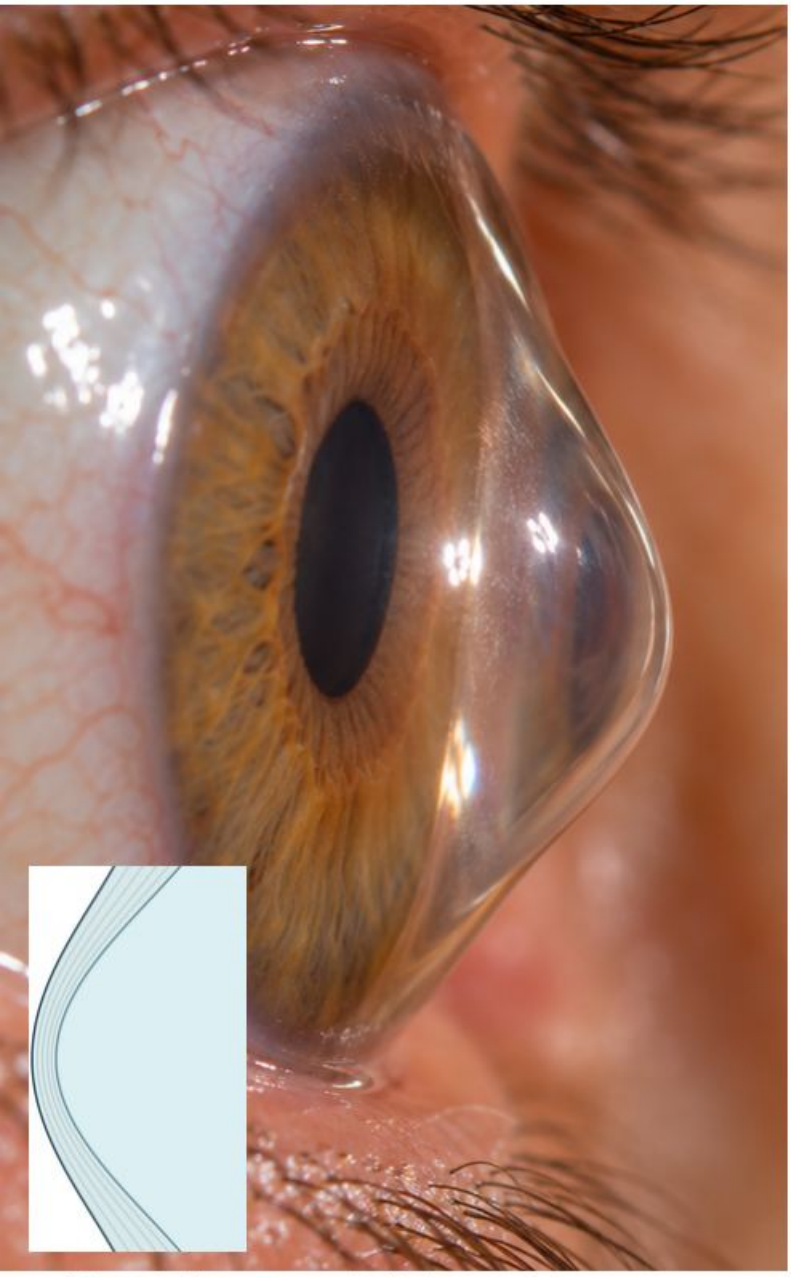

Schemat dydaktyczny · przypadek fikcyjny

Ogniskowe ścieńczenie i uwypuklenie tworzą spójny wzorzec w tomografii i topografii.

Nieswoista nieregularność

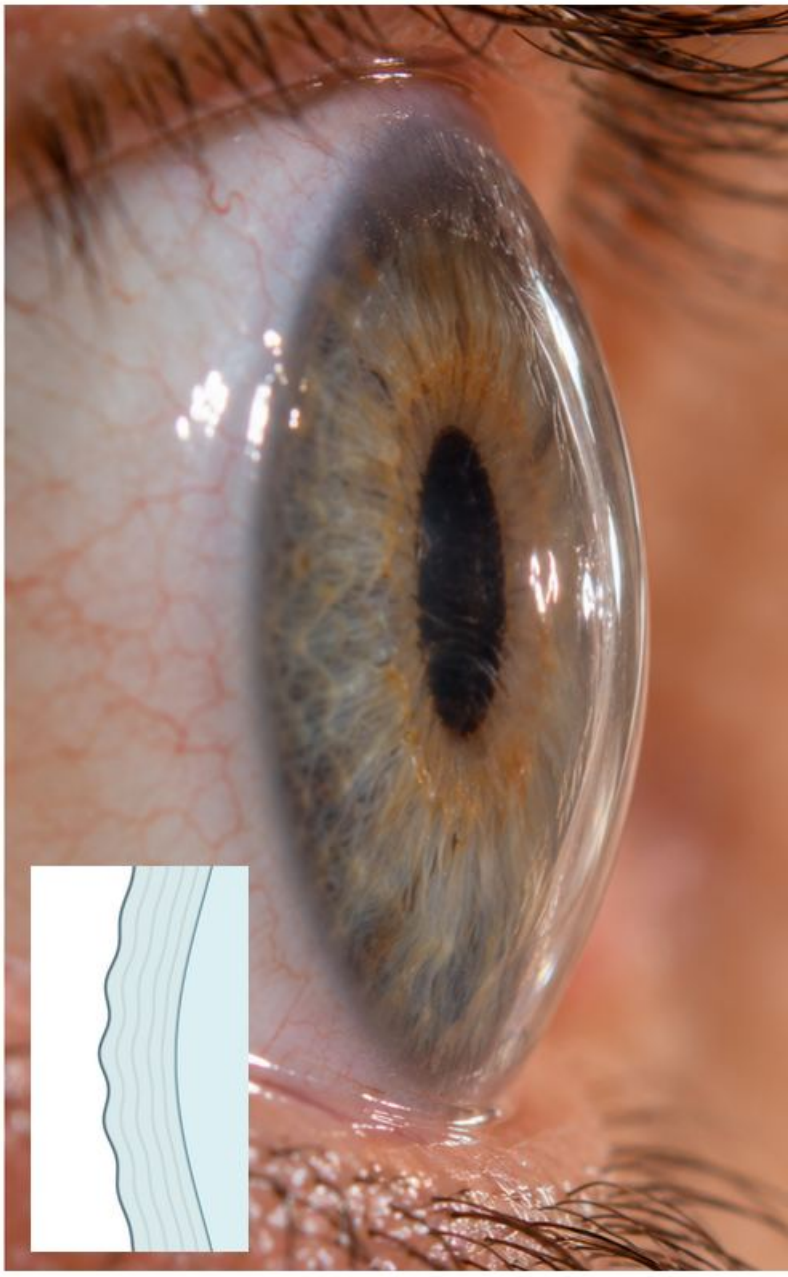

Film łzowy, nabłonek lub blizna mogą zaburzać powierzchnię bez typowego stożka.

Co rozstrzyga

Sprawdź jakość pomiarów, powtarzalność, grubość i obie powierzchnie rogówki. Sam obraz przedniej krzywizny nie opisuje całej anatomii.

Co nie wystarcza

Astygmatyzm, gorsza ostrość ani jeden nieregularny kolorowy wykres nie potwierdzają stożka.

Przypadek fikcyjny

Dominik, 22 lata, z Krakowa: niestabilna mapa przy suchej powierzchni. Powtórny wiarygodny pomiar i ocena grubości są ważniejsze niż etykieta z jednego skanu.

Częsty błąd

Rozpoznawanie progresji z nieporównywalnych lub słabej jakości map.

Sprawdź różnicę

Czy pomiary są wiarygodne i zgodne anatomicznie? Oddziel nieregularność od potwierdzonego ścieńczenia.

Nagłe bolesne zmętnienie wymaga pilnego badania okulistycznego.

Źródła: M03-S14; M03-S16; M01-S05

Porównanie 017

Krwistek × ropostek

Materiał w komorze przedniej oceniaj za rogówką, nie na spojówce.

Krwistek

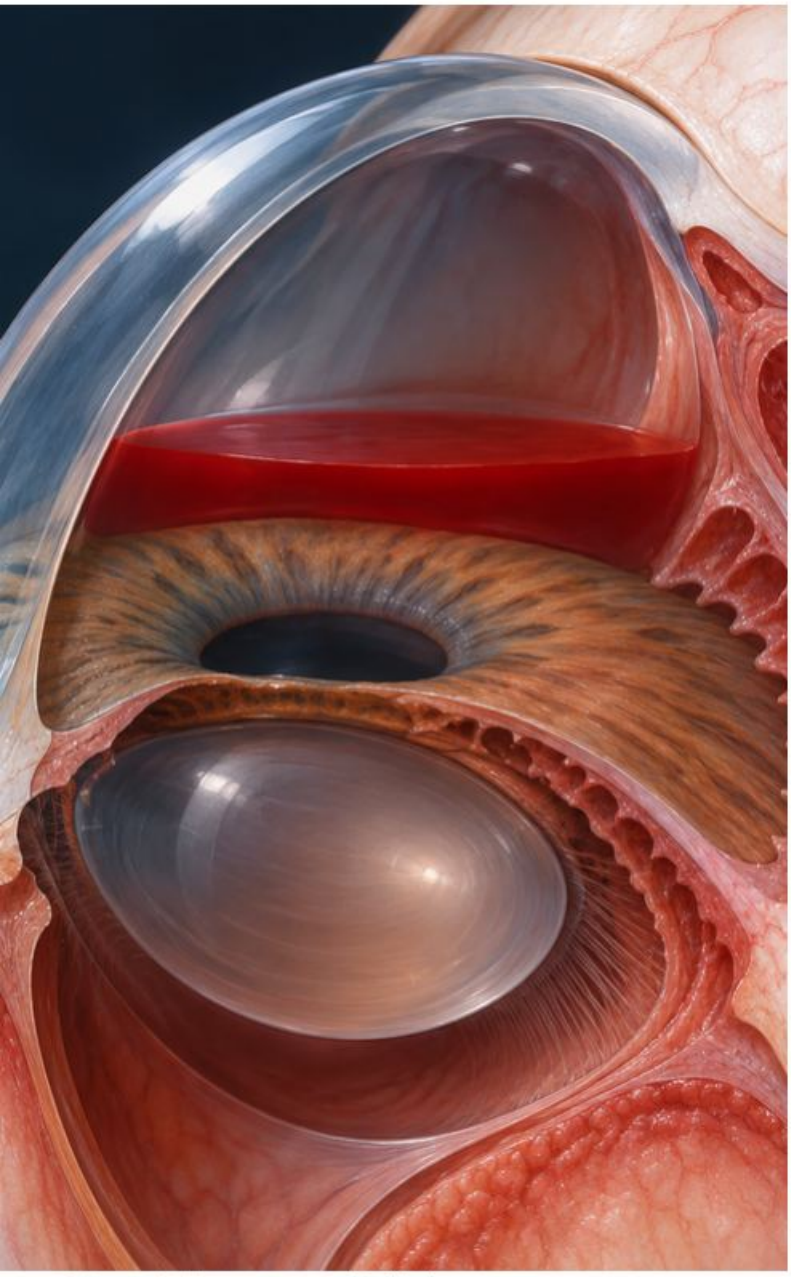

Schemat dydaktyczny · przypadek fikcyjny

Czerwona krew lub pojedyncze krwinki w komorze; często po urazie, ale możliwe są inne przyczyny.

Ropostek

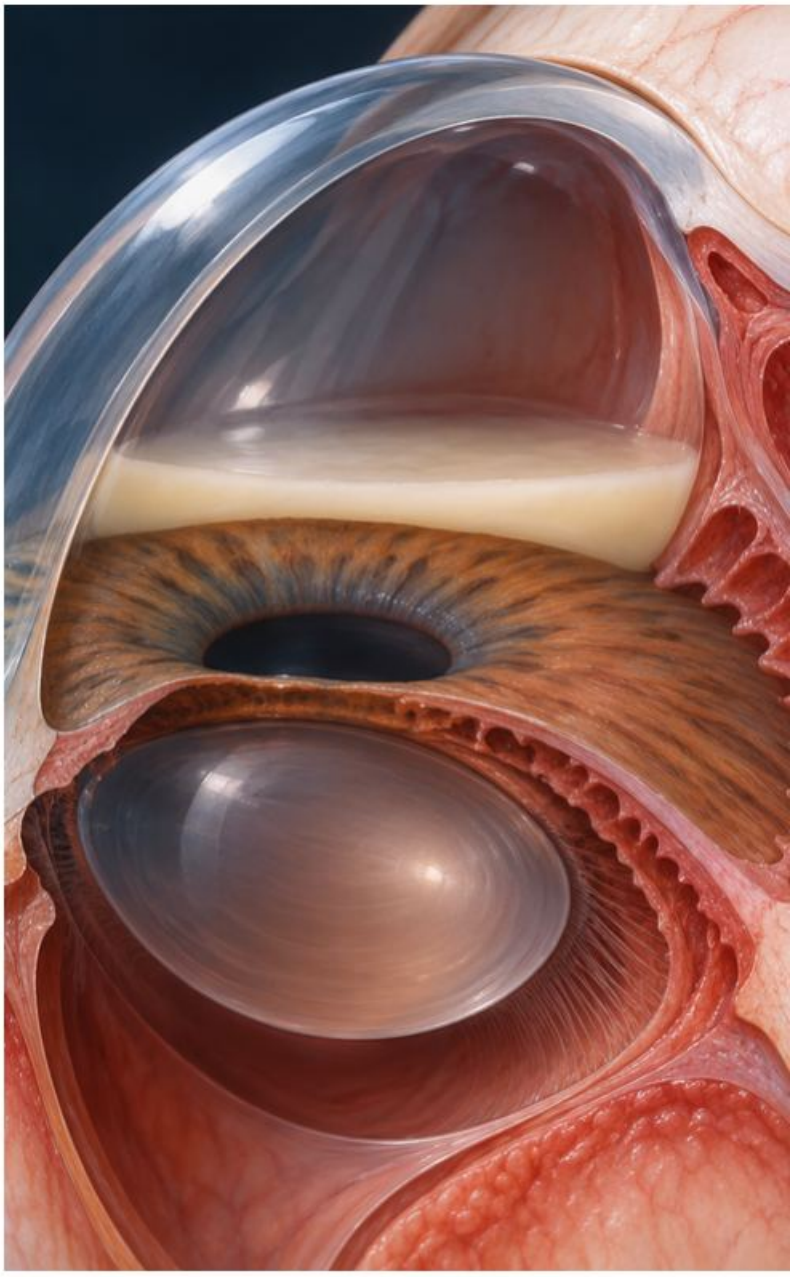

Białawożółty poziom komórek zapalnych; nie oznacza automatycznie potwierdzonego zakażenia.

Co rozstrzyga

Przekrój optyczny lokalizuje poziom za rogówką. Oceń widzenie, ciśnienie, nabłonek i kontekst operacji, iniekcji albo urazu.

Częsty błąd

Nazywanie ropostka wyłącznie ropą bakteryjną lub krwistka wylewem podspojówkowym.

Co nie wystarcza

Sam kolor poziomu nie identyfikuje źródła ani drobnoustroju, a brak bólu nie wyklucza ciężkiego procesu.

Sprawdź różnicę

Wskaż płaszczyznę za rogówką. Czy ustalono zabieg/uraz i zbadano funkcję?

Przypadek fikcyjny

Adam, 68 lat, z Radomia: białawy poziom i gorsze widzenie po zabiegu. To wymaga natychmiastowej oceny, zamiast czekania na silny ból.

Nowy poziom z utratą widzenia wymaga natychmiastowej oceny; przy podejrzeniu otwartej gałki nie uciskaj oka.

Źródła: M04-S04; M04-S05; M01-S11

Porównanie 018

Anizokoria fizjologiczna × wzorzec patologiczny

Wielkość różnicy źrenic jest tylko jednym elementem oceny.

Fizjologiczna



Schemat dydaktyczny · przypadek fikcyjny

Zwykle niewielka, stabilna różnica z zachowanymi reakcjami, bez nowego deficytu neurologicznego.

Wzorzec patologiczny



Nowość, zależność od światła/ciemności, zaburzone reakcje lub współistniejąca ptoza i dwojenie wymagają wyjaśnienia.

Co rozstrzyga

Porównaj średnice w jasności i ciemności, reakcje oraz stare fotografie. Ustal leki, uraz i operacje.

Co nie wystarcza

Mała różnica nie gwarantuje bezpieczeństwa; duża nie wskazuje sama konkretnego nerwu.

Przypadek fikcyjny

Julia, 26 lat, z Poznania: różnica widoczna od lat na zdjęciach, bez nowych objawów. Stabilność wspiera wariant fizjologiczny, lecz reakcje nadal trzeba zbadać.

Częsty błąd

Ocenianie anizokorii z jednej fotografii w nieznanym oświetleniu.

Sprawdź różnicę

Która źrenica zachowuje się nieprawidłowo w danych warunkach? Oddziel średnicę od odpowiedzi na światło.

Nowa anizokoria z bólem, ptozą, dwojeniem lub objawami neurologicznymi wymaga natychmiastowej oceny.

Źródła: M04-S09; M04-S11; M06-S07

Porównanie 019

Źrenica Adiego × wzorzec porażenia nerwu III

Zestaw reakcję na bliż z funkcją powieki i mięśni oka.

Źrenica Adiego



Porażenie nerwu III



Schemat dydaktyczny · przypadek fikcyjny

Często słaba reakcja na światło, lepsza na bliż i powolne ponowne rozszerzanie.

Może współistnieć ptoza, ograniczenie przywodzenia i ruchów pionowych oraz ustawienie oka na zewnątrz i w dół.

Co rozstrzyga

Oceń wszystkie ruchy, powiekę i źrenice. Sama szeroka źrenica nie odróżnia wzorca tonicznego od neurologicznego.

Częsty błąd

Używanie równości źrenic jako testu wykluczającego przyczynę uciskową.

Co nie wystarcza

Zachowana reakcja lub prawidłowa średnica nie wykluczają groźnego porażenia nerwu III; nie wykonuj samodzielnych prób kroplami.

Sprawdź różnicę

Nazwij wynik reakcji, ustawienie i zakres ruchów. Który element wymaga pilnego wyjaśnienia?

Przypadek fikcyjny

Robert, 51 lat, z Gdańska: nowa ptoza i dwojenie, źrenice podobnej wielkości. Brak anizokorii nie pozwala uspokoić pacjenta.

Nowe podejrzenie porażenia nerwu III wymaga natychmiastowej oceny medycznej.

Źródła: M04-S10; M06-S07; M04-S09

Porównanie 020

Zaćma jądrowa × korowa × podtorebkowa tylna

Porównanie zaczyna się od warstwy soczewki, nie siły olśnienia.



Schemat dydaktyczny · przypadek fikcyjny

Zmętnienie i zmiana barwy centralnego jądra.

Promieniste lub klinowate zmętnienia kory, często od obwodu.

Zmętnienie tuż przed tylną torebką, często blisko osi widzenia.

Co rozstrzyga

W przekroju optycznym lokalizuj warstwę, a w retroiluminacji oceń zasięg. Poszczególne typy mogą współistnieć.

Co nie wystarcza

Olśnienie ani wynik tablicy nie pozwalają samodzielnie określić typu; niewielka centralna zmiana może być funkcjonalnie ważna.

Przypadek fikcyjny

Wiesław, 66 lat, z Kalisza: silne olśnienie i mała tylna zmiana osiowa. Nie oceniaj znaczenia tylko według powierzchni widocznego zmętnienia.

Częsty błąd

Wybieranie jednego typu mimo zmian w kilku warstwach.

Sprawdź różnicę

Wskaż jądro, korę i tylną torebkę. Czy objawy oraz ostrość oceniono oddzielnie od morfologii?

Nagła bolesna zmiana widzenia nie jest typowym spokojnym przebiegiem zaćmy i wymaga pilnej oceny.

Źródła: M05-S01; M05-S02; M05-S03

Porównanie 021

Zaćma × zmętnienie torebki tylnej

Pytanie o operację zmienia interpretację tylnego zmętnienia.

Zaćma

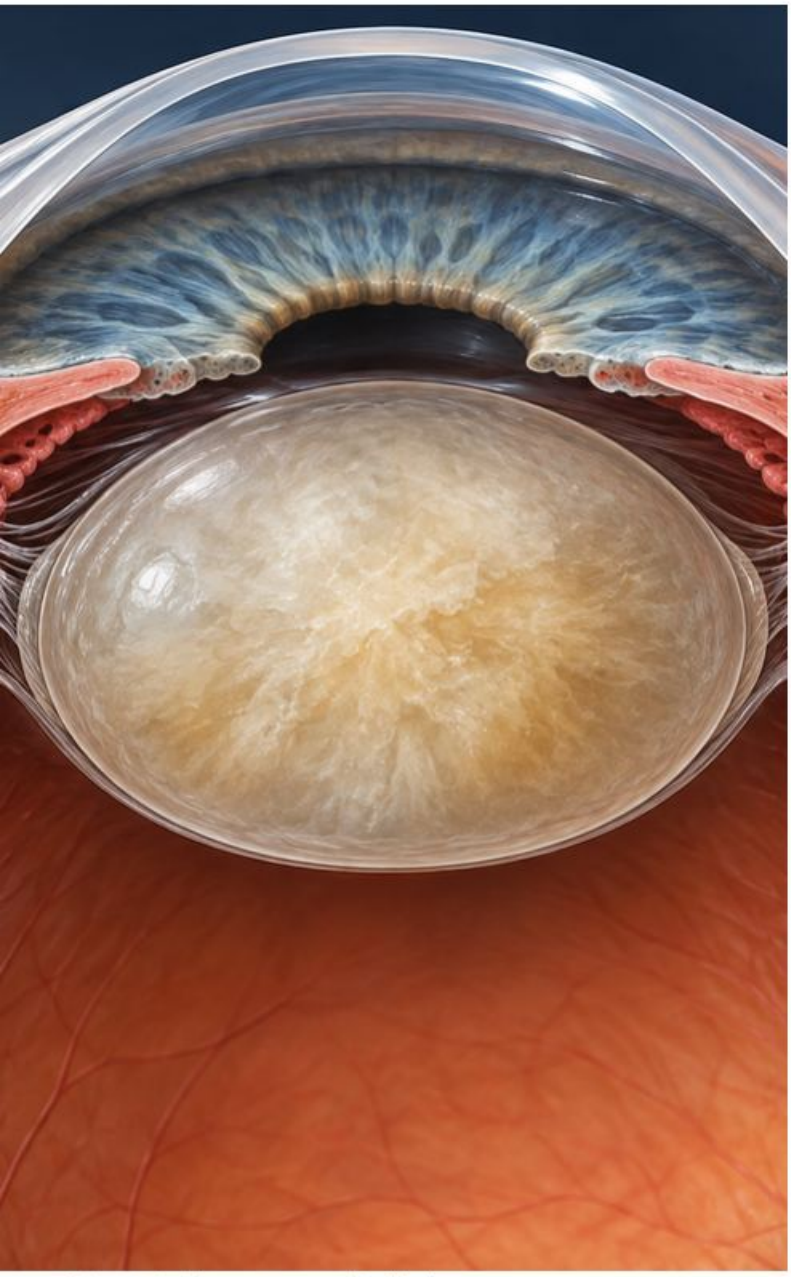

Zmętnienie torebki tylnej

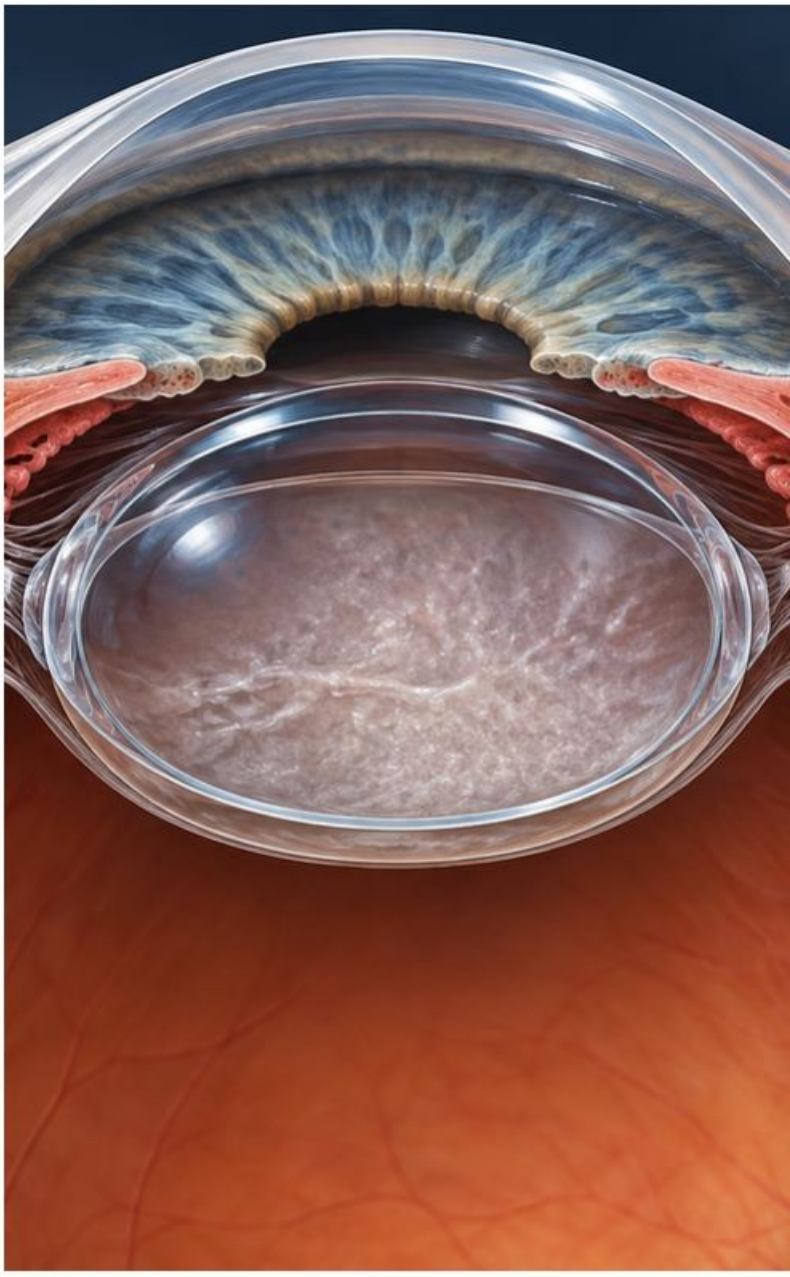

Schemat dydaktyczny · przypadek fikcyjny

Zmętnienie naturalnej soczewki, którą nadal widać w oku.

Zmiana zachowanej torebki za implantem po operacji usunięcia naturalnej soczewki.

Co rozstrzyga

Zlokalizuj implant lub naturalną soczewkę i ustal czas zabiegu. Zapisz płaszczyznę zmętnienia, zamiast używać jedynie słowa „wtórna".

Częsty błąd

Nazywanie każdego tylnego zmętnienia zaćmą wtórną bez wywiadu operacyjnego.

Co nie wystarcza

Nawrót zamglenia po zabiegu nie oznacza odrośnięcia zaćmy; możliwe są również przyczyny rogówkowe i siatkówkowe.

Sprawdź różnicę

Czy oko ma naturalną soczewkę, czy implant? Która struktura jest zmętniała?

Przypadek fikcyjny

Irena, 74 lata, z Opola: operacja dwa lata temu i nowe zamglenie. Opisz torebkę za implantem, ale oceń też plamkę oraz pozostałe ośrodki.

Nowa szybka utrata widzenia wymaga pilnej oceny niezależnie od dawnego zabiegu.

Źródła: M05-S01; M05-S05; M05-S06

Porównanie 022

Pseudoeksfoliacja × rozsiew barwnika

Materiał i rozmieszczenie osadów pomagają oddzielić dwa zespoły.

Pseudoeksfoliacja



Schemat dydaktyczny · przypadek fikcyjny

Białawy włóknisty materiał na przedniej torebce i brzegu źrenicy; możliwe osłabienie obwódki.

Rozsiew barwnika

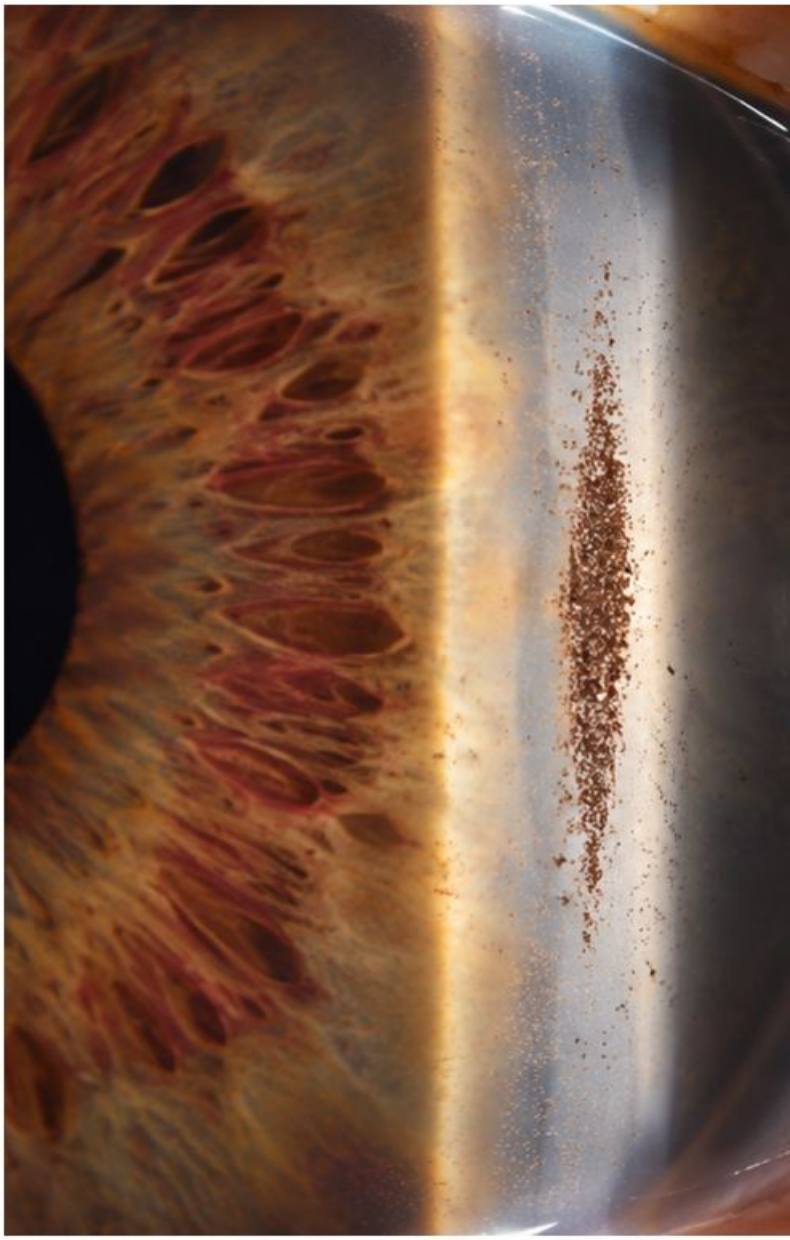

Ziarnisty pigment, często wrzeciono na śródbłonku i promieniste przeświecanie środkowego obwodu tęczówki.

Co rozstrzyga

Oceń torebkę, tęczówkę, śródbłonek i kąt przez odpowiednie badanie. Następnie sprawdź ciśnienie oraz nerw.

Co nie wystarcza

Pigment na śródbłonku nie jest wyłączny dla rozsiewu; oba zespoły nie są automatycznie równoznaczne z jaskrą.

Przypadek fikcyjny

Sławomir, 55 lat, z Lublina: brunatny osad i prawidłowy pojedynczy pomiar ciśnienia. Potrzebny jest pełny wzorzec i ocena nerwu, a nie rozpoznanie po kolorze.

Częsty błąd

Utożsamianie znalezionego osadu z potwierdzoną neuropatią jaskrową.

Sprawdź różnicę

Wskaż materiał, jego warstwę i układ. Czy istnieje dowód uszkodzenia nerwu, czy tylko czynnik ryzyka?

Ból i nagłe zamglenie wymagają pilnej oceny ciśnienia oraz oka.

Źródła: M05-S10; B-S02; M09-S06

Porównanie 023

Druzy × wysięki twarde

Żółty kolor nie rozstrzyga; kluczowa jest warstwa.

Druzy



Schemat dydaktyczny · przypadek fikcyjny

Złogi w kompleksie RPE–błona Brucha, o granicach zależnych od typu.

Co rozstrzyga

OCT lokalizuje złóg. Oceń relację do mikrotętniaków, krwotoków, płynu i zmian RPE; nie każde współistnienie oznacza wspólny mechanizm.

Częsty błąd

Klasyfikowanie złogów według wieku pacjenta zamiast anatomii.

Wysięki twarde

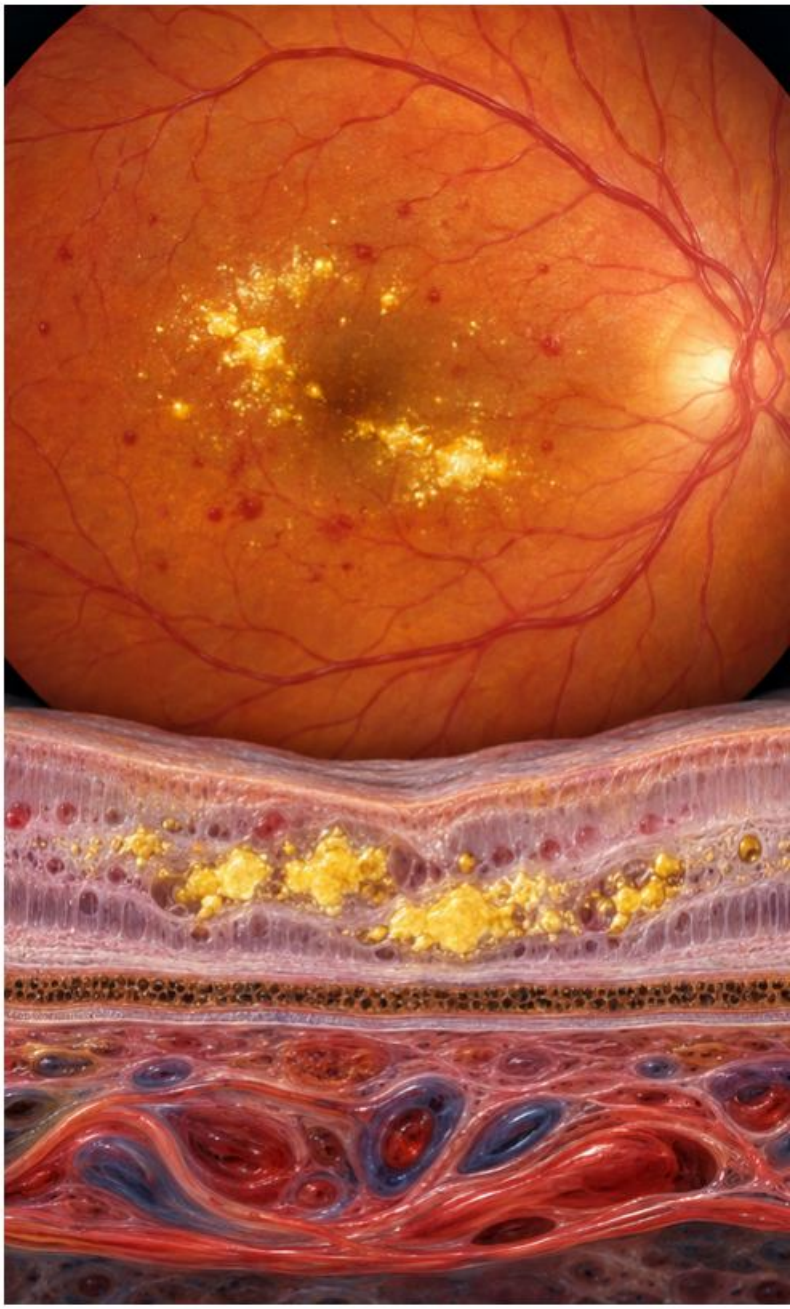

Złogi śródsiatkówkowe związane z przeciekiem, często ostre, woskowożółte i zgrupowane.

Co nie wystarcza

Pierścień lub żółta plamka nie potwierdzają etiologii z jednej fotografii.

Sprawdź różnicę

Pokaż warstwę w OCT i cechę otoczenia wspierającą rozpoznanie. Czy znaleziono aktualny płyn?

Przypadek fikcyjny

Barbara, 68 lat, z Torunia: żółte punkty, cukrzyca i znane druzy. Oba typy złogów mogą występować w jednym oku; nie przypisuj wszystkich jednej chorobie.

Nowa centralna plama lub metamorfopsja wymagają pilnej oceny plamki.

Źródła: M07-S01; M07-S02; M08-S01; M08-S02

Porównanie 024

Ogniska waty × włókna mielinowe

Podobna biel wymaga porównania przebiegu oraz granic.

Ogniska waty



Włókna mielinowe

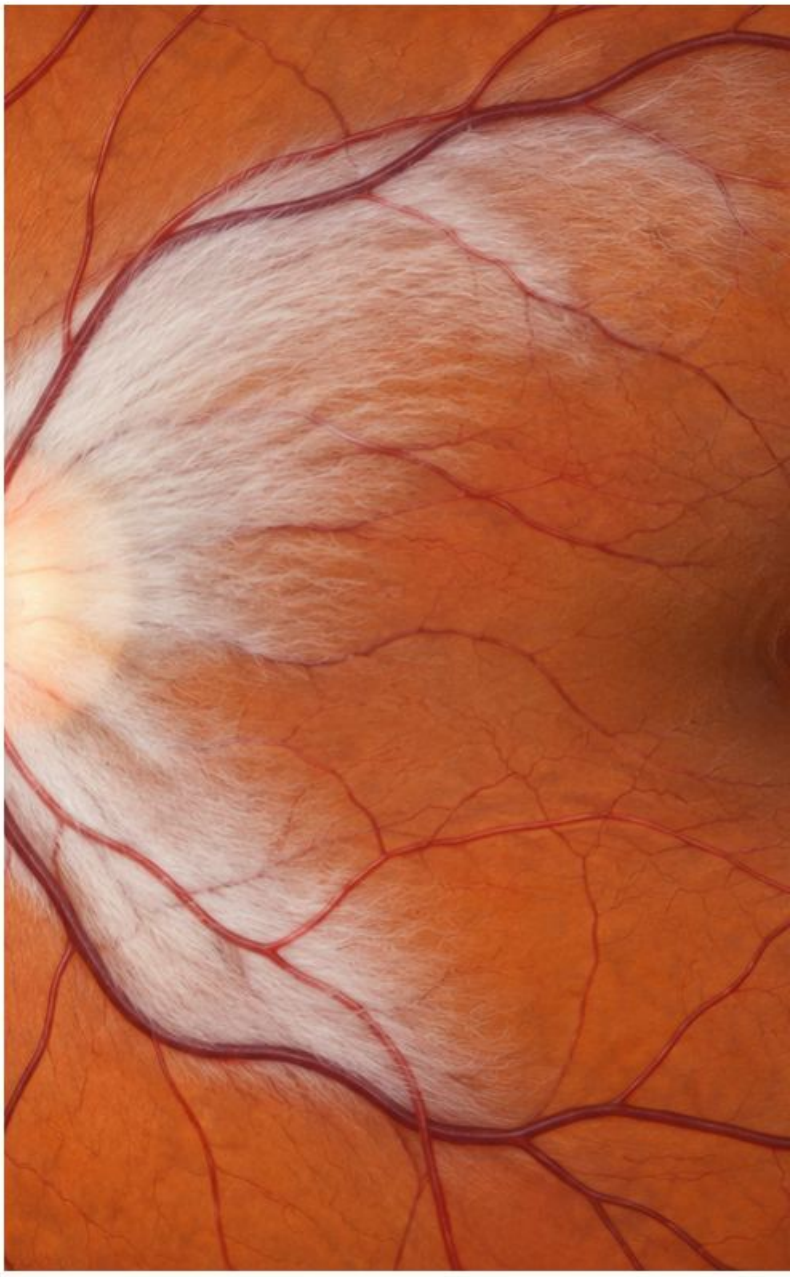

Schemat dydaktyczny · przypadek fikcyjny

Nabyte, puszyste ogniska uszkodzenia warstwy włókien; wymagają poszukiwania przyczyny.

Zwykle wrodzone stabilne pasma zgodne z pęczkami włókien, często przy tarczy.

Co rozstrzyga

Porównaj stare fotografie i układ względem tarczy. Oba obrazy są powierzchowne i mogą przesłaniać naczynia, więc ta cecha sama ich nie rozdziela.

Co nie wystarcza

Brak objawów nie czyni nowego ogniska waty prawidłowym; sama biel nie oznacza niedokrwienia.

Przypadek fikcyjny

Karolina, 20 lat, z Warszawy: rozległe białe pasmo niezmienne od dzieciństwa. Stabilność i pęczkowy przebieg wspierają mielinę, a nie świeże ognisko.

Częsty błąd

Używanie przesłonięcia naczynia jako jedynego kryterium między tymi zmianami.

Sprawdź różnicę

Zestaw granice, związek z tarczą i dokumentację czasu. Co przemawia za zmianą nabytą?

Nowy deficyt widzenia lub objaw neurologiczny wymaga pilnej oceny.

Źródła: M07-S08; M09-S13

Porównanie 025

Krwotok płomykowaty × punktowy × przedsiatkówkowy

Kształt krwi pomaga określić przedział anatomiczny.

Płomykowaty

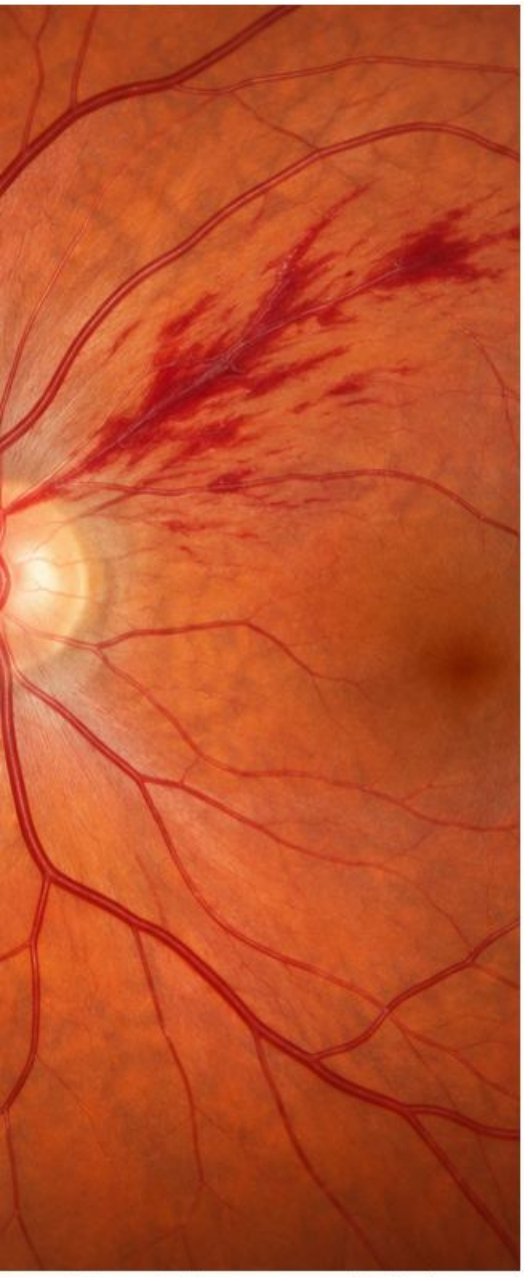

Schemat dydaktyczny · przypadek fikcyjny

Smuga zgodna z powierzchownymi włóknami nerwowymi.

Co rozstrzyga

Zestaw brzeg, kierunek i widoczność naczyń. Przy niepewnym przedziale OCT może uzupełnić fotografię.

Co nie wystarcza

Odcień czerwieni sam nie określa warstwy ani daty; ekspozycja zdjęcia zmienia jego wygląd.

Punktowy lub plamisty



Zwarty, zaokrąglony krwotok głębiej w siatkówce.

Przypadek fikcyjny

Piotr, 60 lat, z Kielc: smugi przy tarczy i odrębne łódkowate nagromadzenie krwi przed plamką. Opisz dwa przedziały, zamiast jednego ogólnego „krwawienia".

Przedsiatkówkowy

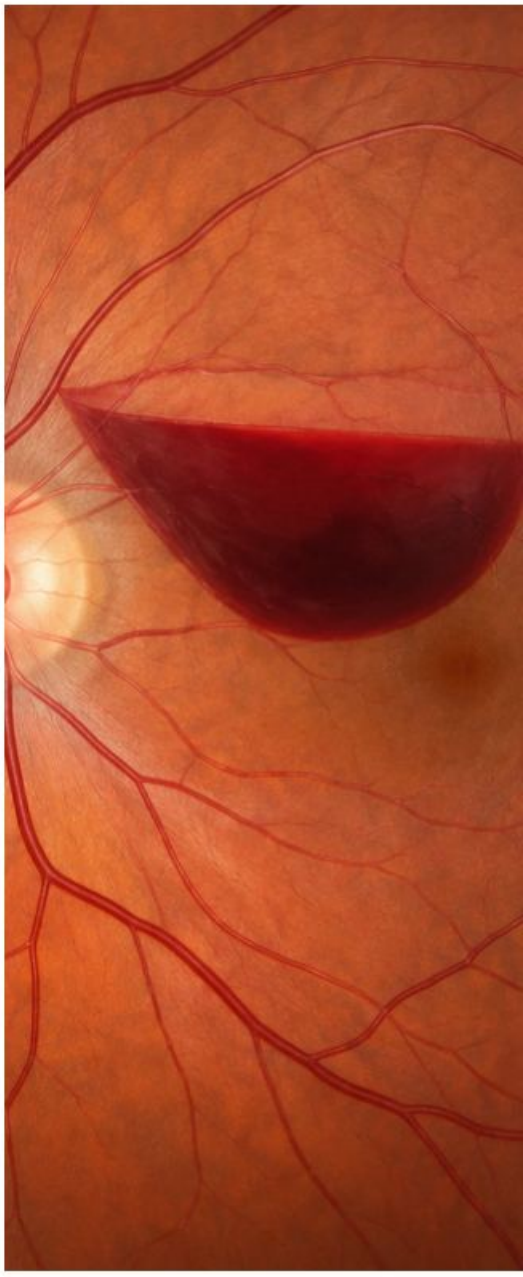

Nagromadzenie przed powierzchnią, niekiedy z poziomem i zasłonięciem naczyń.

Częsty błąd

Wnioskowanie o przyczynie wyłącznie z jednego kształtu krwotoku.

Sprawdź różnicę

Pokaż trzy typy brzegów i relację do naczyń. Jakiej informacji nie daje pojedynczy obraz?

Świeża utrata widzenia lub rozległe nowe krwawienie wymagają pilnej oceny.

Źródła: M07-S03; M07-S05; M07-S06

Porównanie 026

Mikrotętniaki × drobne krwotoki

Najmniejsze czerwone punkty mogą wymagać zachowania niepewności.

Mikrotętniak

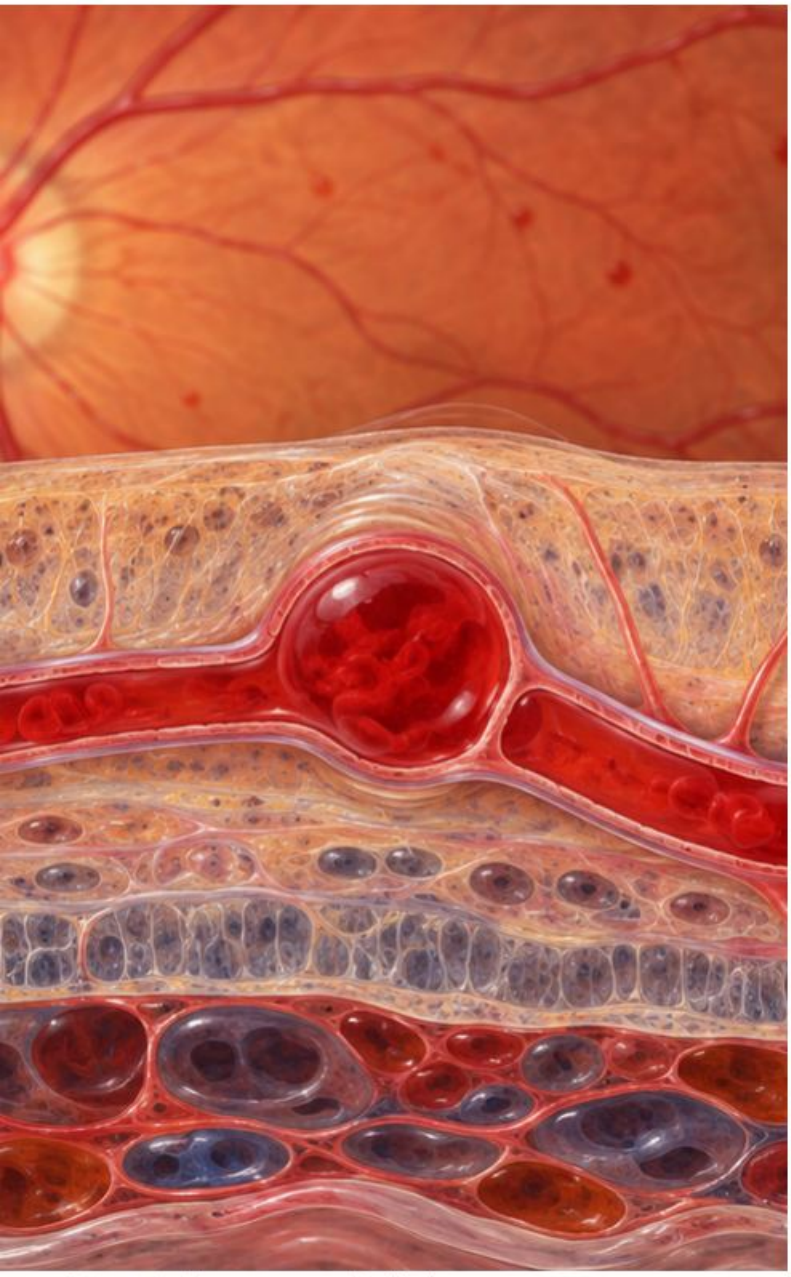

Schemat dydaktyczny · przypadek fikcyjny

Miejscowe poszerzenie kapilary; bywa punktowo widoczne w angiografii.

Drobny krwotok

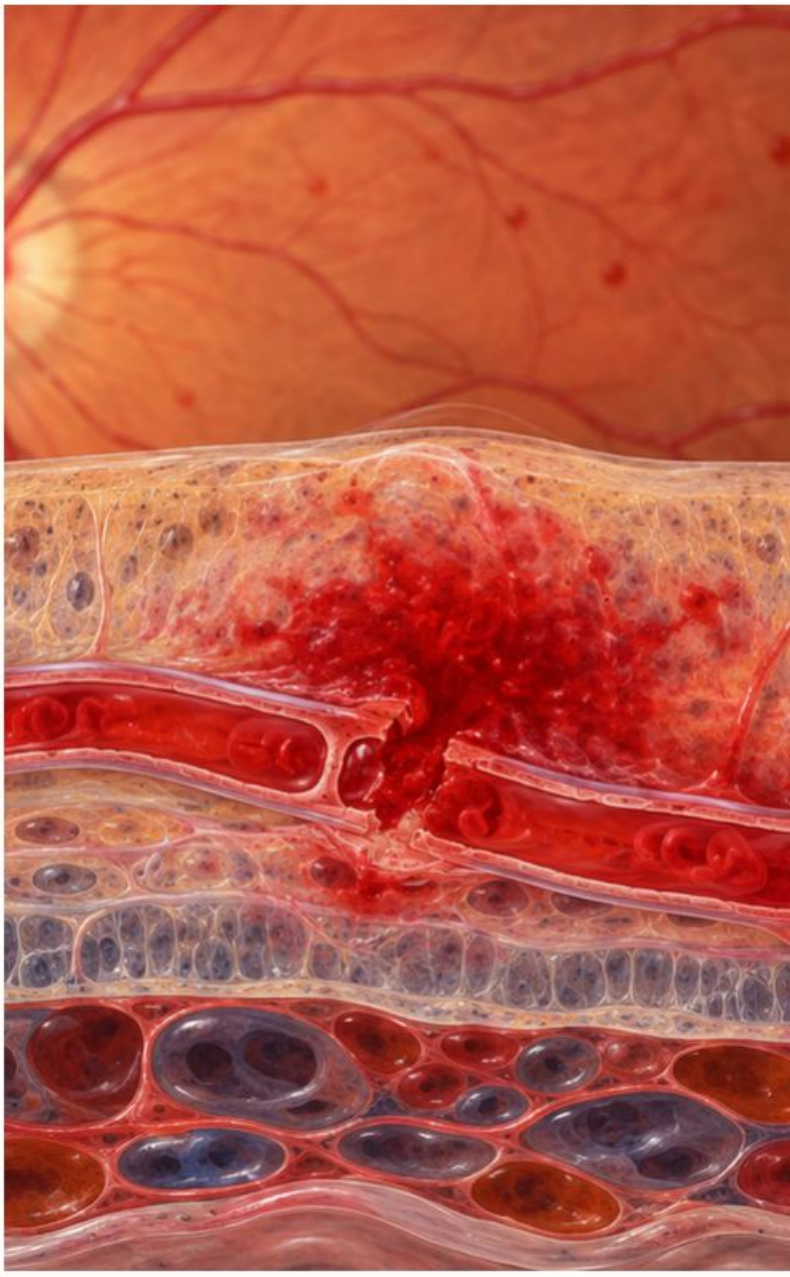

Krew poza naczyniem, której mała okrągła plama może wyglądać podobnie.

Co rozstrzyga

Nie rozróżniaj mechanizmu z samej czerwonej kropki. Oceniaj jakość obrazu, otoczenie i w razie potrzeby angiografię.

Co nie wystarcza

Mały rozmiar, dobra ostrość i cukrzyca nie pozwalają każdemu punktowi nadać pewnej nazwy.

Przypadek fikcyjny

Stanisława, 64 lata, z Opola: kilka niejednoznacznych punktów bez obrzęku w OCT. Bez dodatkowych danych uczciwy opis morfologiczny jest lepszy niż pozorna precyzja.

Częsty błąd

Zapisywanie pewnego mikrotętniaka tam, gdzie widoczna jest tylko punktowa zmiana.

Sprawdź różnicę

Co bezpośrednio widzisz, a co dopiero wnioskujesz? Wskaż badanie, które mogłoby zmienić pewność.

Nowe pogorszenie widzenia wymaga oceny niezależnie od niewielkiej liczby punktów.

Źródła: M07-S01; M07-S02; M07-S03

Porównanie 027

IRMA × neowaskularyzacja

Rozstrzyga położenie naczyń względem wewnętrznej powierzchni siatkówki.

IRMA

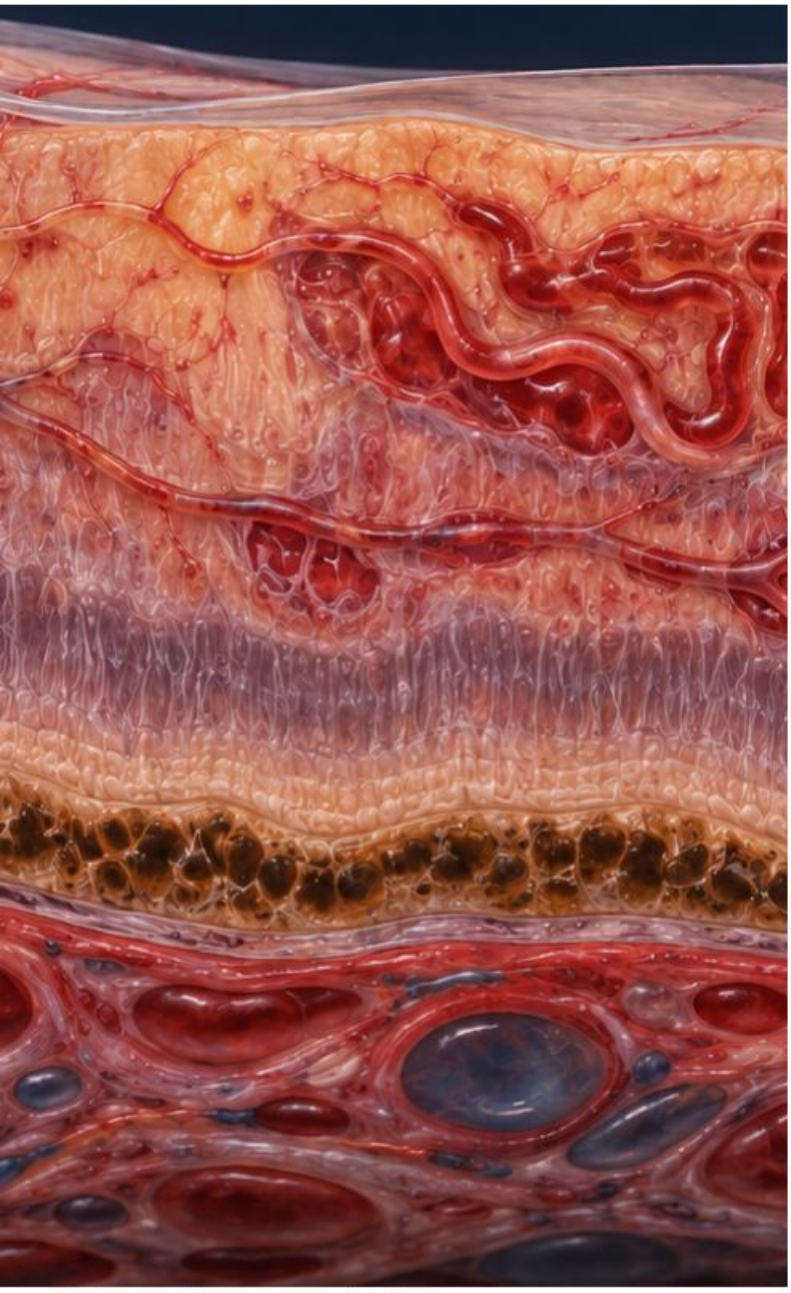

Neowaskularyzacja

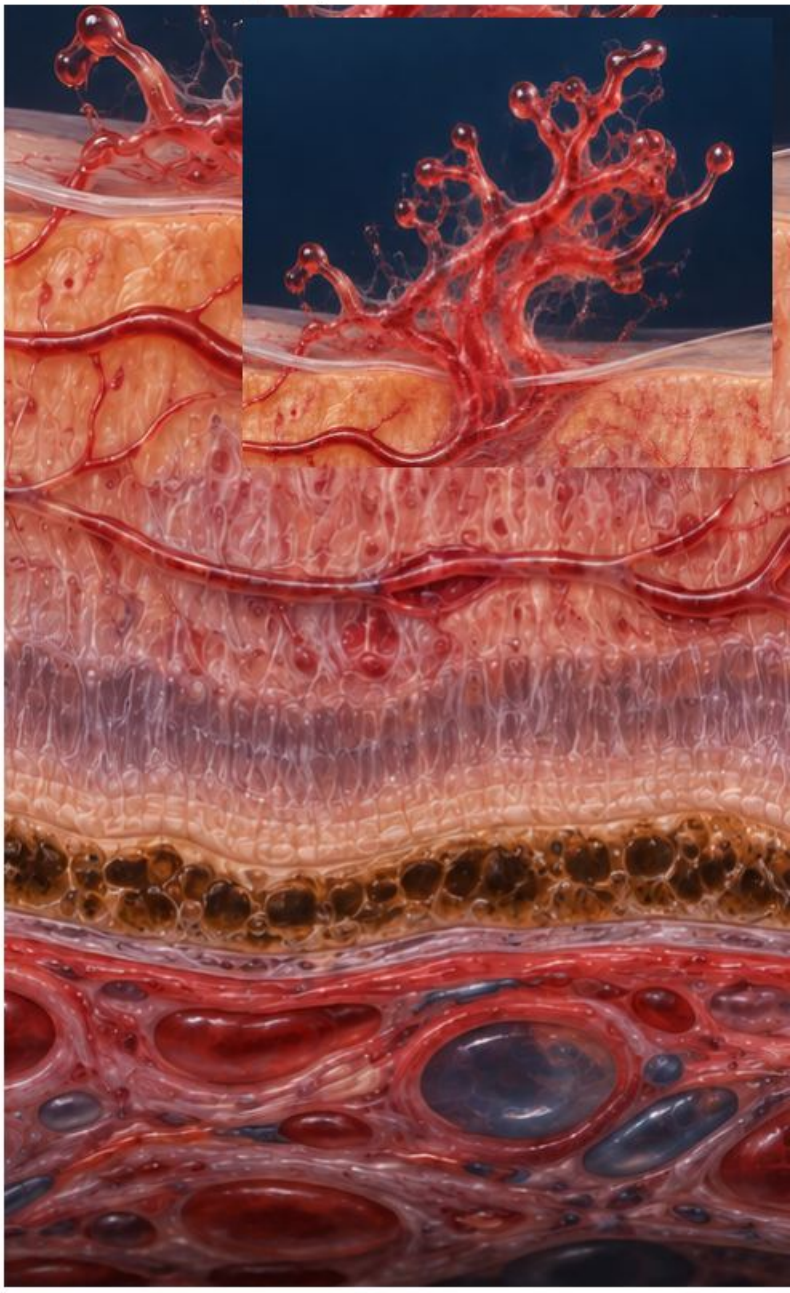

Schemat dydaktyczny · przypadek fikcyjny

Nieprawidłowe połączenia mikrokrążenia pozostające śródsiatkówkowo.

Nowe naczynia wyrastają ponad powierzchnię siatkówki lub z tarczy i mogą krwawić.

Co rozstrzyga

Połącz obraz z angiografią i odpowiednimi przekrojami OCT/OCT-A. Relacja do ILM ma większą wartość niż sam kolor lub krętość.

Częsty błąd

Nazywanie każdej nieregularnej sieci proliferacją.

Co nie wystarcza

Brak krwotoku nie wyklucza nowych naczyń, a sam przeciek nie powinien zastępować pełnej interpretacji warstwy.

Sprawdź różnicę

Czy wykazano przekroczenie powierzchni? Oddziel widoczną nieprawidłowość od potwierdzonej neowaskularyzacji.

Przypadek fikcyjny

Roman, 57 lat, z Łodzi: delikatna sieć przy niedokrwionej siatkówce. Na fotografii nie widać głębokości; nie ustalaj stadium z pojedynczej pętli.

Podejrzenie proliferacji, szczególnie z krwotokiem, wymaga pilnej oceny specjalistycznej.

Źródła: M07-S01; M07-S09; M07-S02

Porównanie 028

Zakrzep żyły środkowej × zakrzep gałęzi żyły

Porównaj cały rozkład odpływu żylnego.

Żyła środkowa

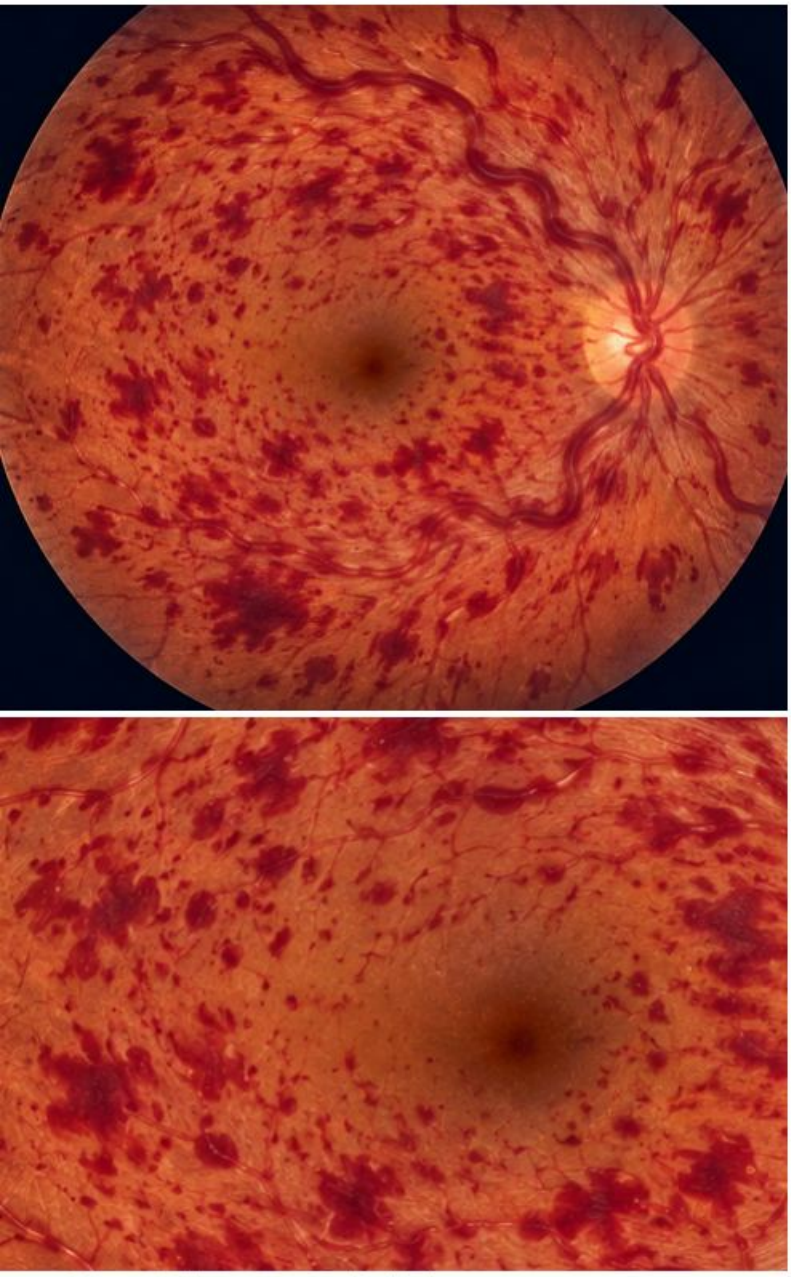

Poszerzone kręte żyły i krwotoki obejmują rozlegle różne kwadranty.

Gałąź żyły



Zmiany grupują się w sektorze odpływu jednej gałęzi, często za skrzyżowaniem AV.

Schemat dydaktyczny · przypadek fikcyjny

Co rozstrzyga

Prześledź zajęte żyły i zaznacz obrzęk plamki. Stopień niedokrwienia wymaga osobnej oceny, nie samej liczby czerwonych plam.

Częsty błąd

Rozpoznawanie zakrzepu żyły środkowej z każdego krwotocznego dna.

Co nie wystarcza

Słaba ostrość nie rozróżnia poziomu zamknięcia; mały sektor z obrzękiem dołka może silnie ograniczać funkcję.

Sprawdź różnicę

Czy zmiany dotyczą wszystkich kwadrantów czy jednej drogi odpływu? Oceń plamkę i perfuzję oddzielnie.

Przypadek fikcyjny

Leokadia, 71 lat, z Gdyni: liczne krwotoki tylko górnoskroniowo. Rozkład sektorowy jest bardziej rozstrzygający niż dramatyczny kolor.

Nowy spadek widzenia wymaga pilnej oceny, a ból może wskazywać dodatkowe powikłanie.

Źródła: M10-S06; M10-S08; M10-S07

Porównanie 029

Zamknięcie tętnicy × zakrzep żyły

Niedokrwienie tętnicze i zastój żylny mają różne wzorce, lecz oba wymagają oceny.

Zamknięcie tętnicy

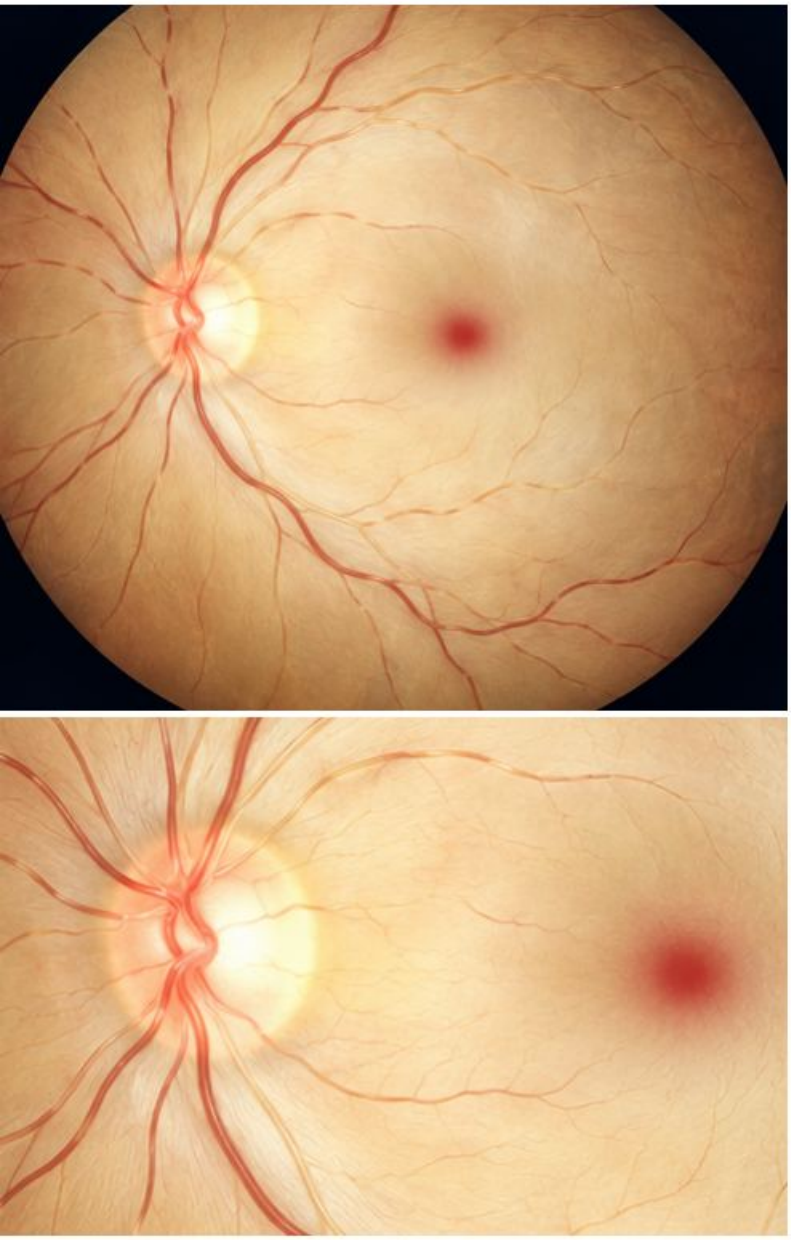

Dominują zbielenie terytorium i nagły deficyt funkcji; materiał zatorowy może być niewidoczny.

Zakrzep żyły

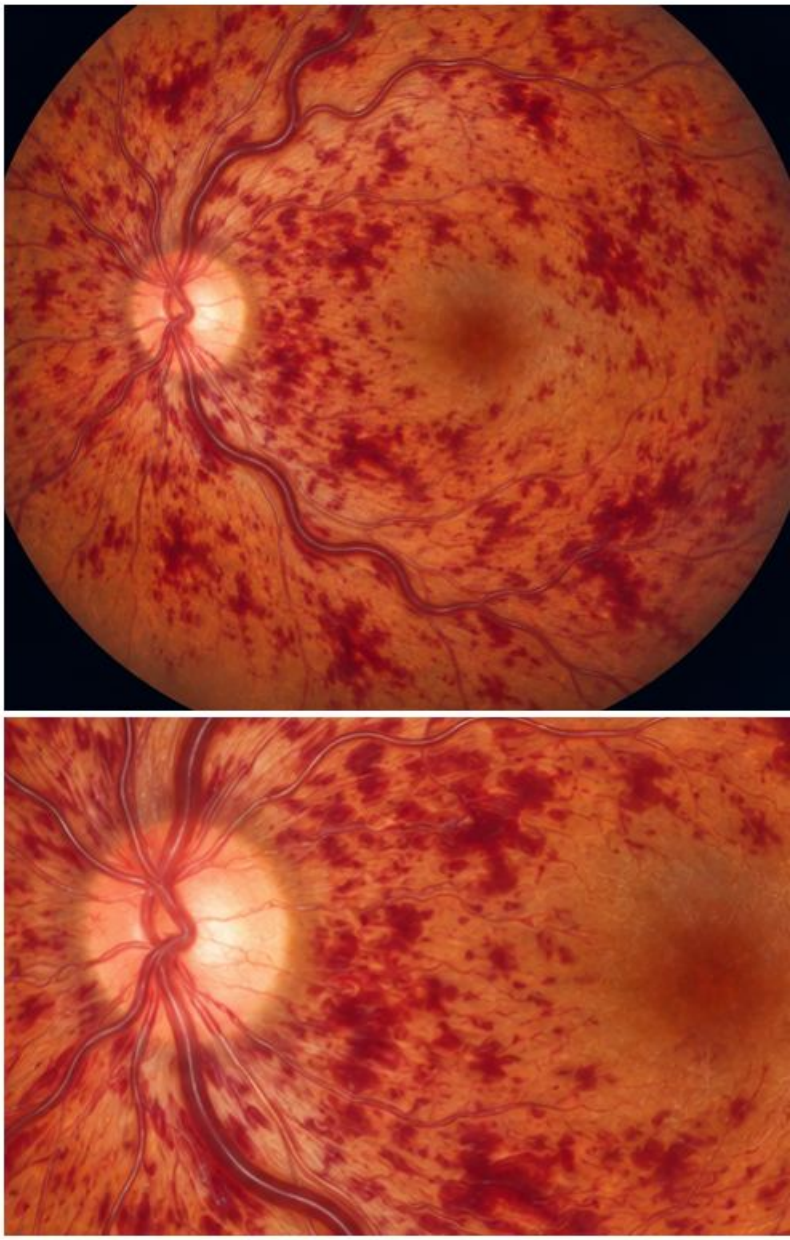

Dominują krwotoki, poszerzone kręte żyły i możliwy obrzęk plamki.

Schemat dydaktyczny · przypadek fikcyjny

Co rozstrzyga

Ustal czas początku i mapę zmian. Ostrość, pole, źrenice oraz naczynia uzupełniają morfologię; nie czekaj na pełny klasyczny obraz.

Co nie wystarcza

Bezbolesność nie oznacza łagodności, a zachowane centrum nie wyklucza zamknięcia gałęzi tętnicy.

Przypadek fikcyjny

Kazimierz, 70 lat, z Torunia: nagły ubytek dolnego pola i zbielenie górnego sektora. Dobra ostrość nie uzasadnia planowej kontroli.

Częsty błąd

Traktowanie nagłej niedokrwiennej zmiany jak spokojnego przypadkowego znaleziska.

Sprawdź różnicę

Wskaż dominujący wzorzec i godzinę początku. Czy podejrzenie ostrego zamknięcia tętnicy uruchamia natychmiastową ocenę?

Podejrzenie ostrego zamknięcia tętnicy wymaga natychmiastowej pomocy medycznej.

Źródła: M10-S01; M10-S03; M10-S04; M10-S06

Porównanie 030

Odwarstwienie siatkówki × retinoschisis

Rozstrzyga, czy płyn rozdziela warstwy, czy oddziela siatkówkę od RPE.

Odwarstwienie

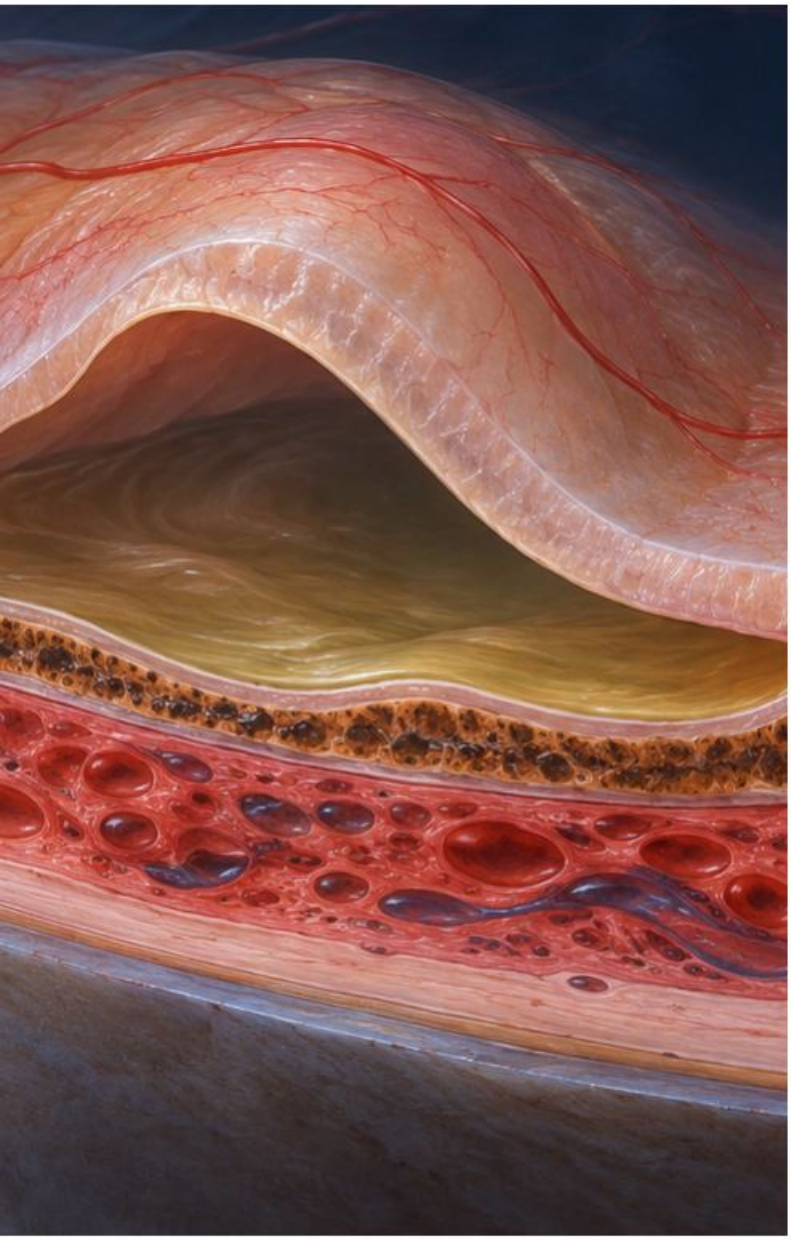

Schemat dydaktyczny · przypadek fikcyjny

Siatkówka neurosensoryczna oddziela się od podłoża; postać przedarciowa często jest pofałdowana.

Retinoschisis

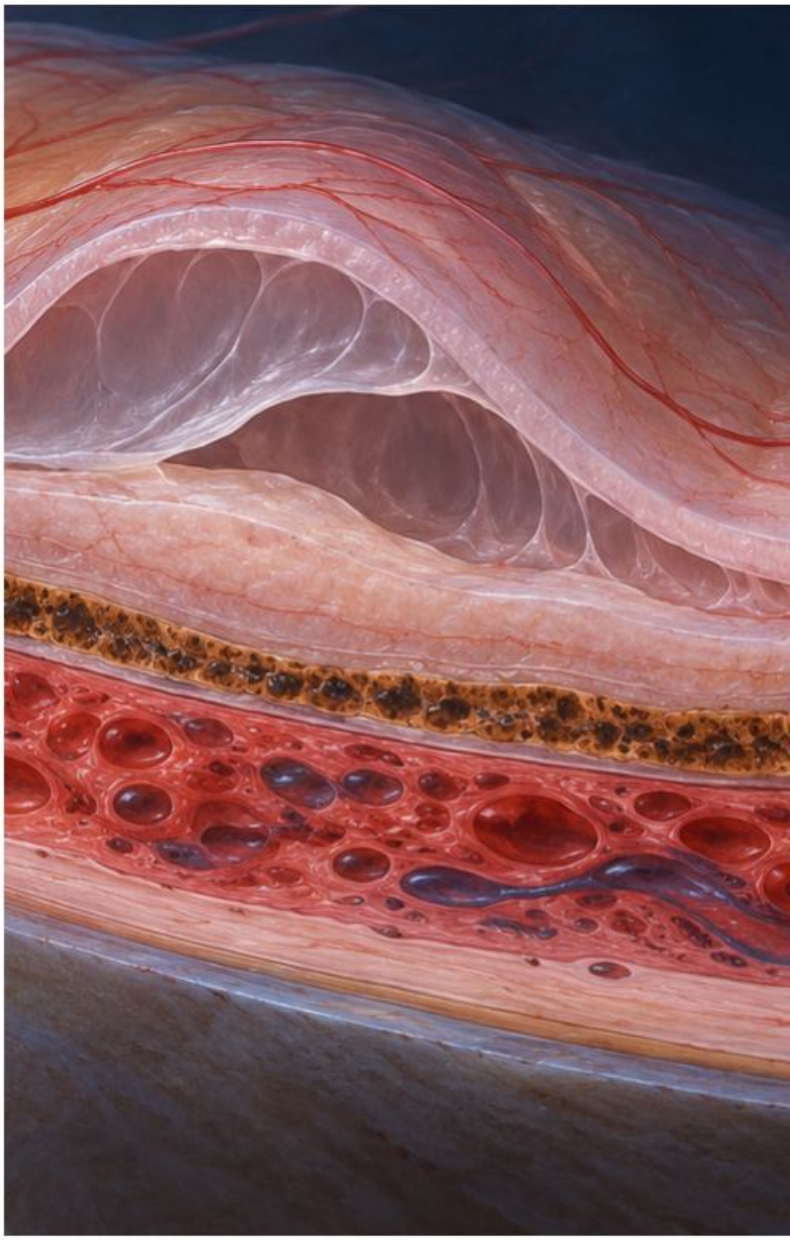

Rozdzielenie zachodzi wewnątrz siatkówki; powierzchnia bywa gładka i kopulasta.

Co rozstrzyga

Oceń obwód, warstwy, otwory i płyn podsiatkówkowy; dostępne badanie OCT może pomóc. Ruchomość wymaga badania dynamicznego.

Co nie wystarcza

Gładkość sama nie rozstrzyga, bo przewlekłe odwarstwienie może również mieć spokojny zarys.

Przypadek fikcyjny

Wiktor, 67 lat, z Opola: przypadkowa obwodowa kopuła. Przed nazewnictwem potrzebne jest ustalenie przedziału oraz sprawdzenie obu ścian i otoczenia.

Częsty błąd

Wykluczanie odwarstwienia tylko dlatego, że powierzchnia nie ma fałdów.

Sprawdź różnicę

Pokaż miejsce rozdzielenia oraz poszukaj ubytków. Czy obraz obejmuje tylną granicę zmiany?

Nowa zasłona, błyski lub utrata widzenia wymagają pilnej oceny siatkówki.

Źródła: M07-S11; M10-S16

Porównanie 031

Tarcza zastoinowa × pseudobrzęk × inne obrzęki tarczy

Obrzęk jest cechą; zastój wymaga określonego mechanizmu.

Tarcza zastoinowa

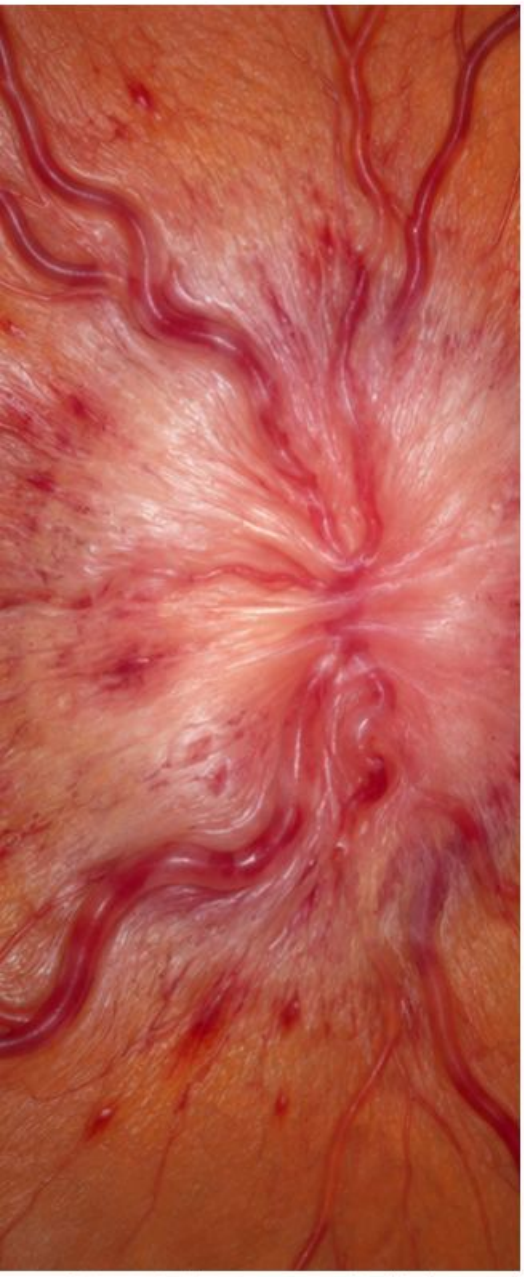

Schemat dydaktyczny · przypadek fikcyjny

Rzeczywisty obrzęk związany z podwyższonym ciśnieniem śródczaszkowym.

Co rozstrzyga

Połącz obraz naczyń i granic z funkcją, ciśnieniem tętniczym, objawami neurologicznymi oraz odpowiednim obrazowaniem.

Częsty błąd

Przypisywanie nowego obrazu wrodzonej budowie bez sprawdzenia objawów.

Pseudobrzęk

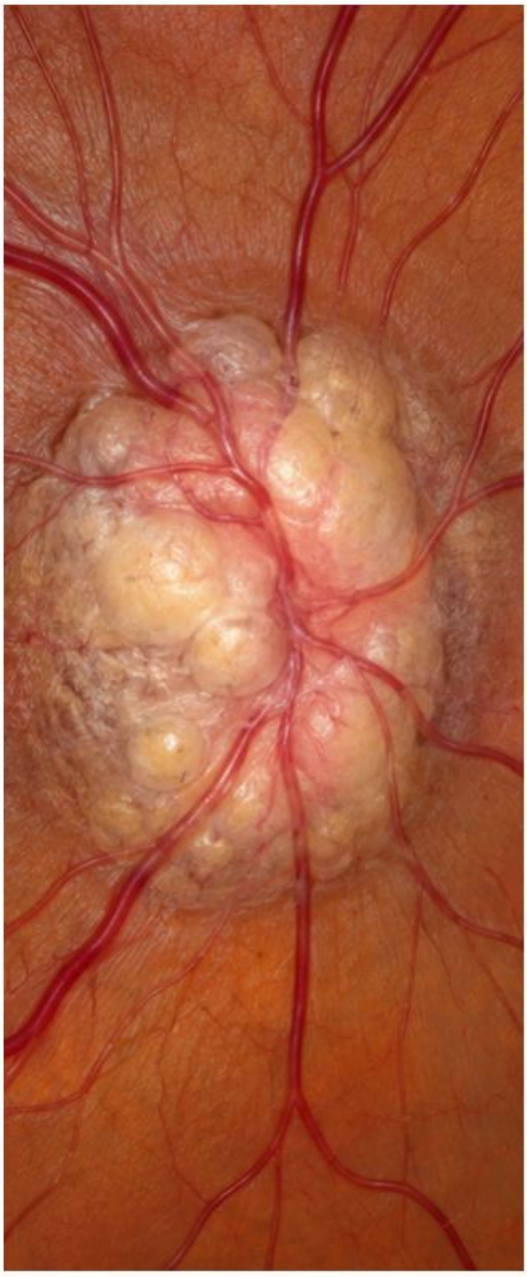

Pozorna elewacja z powodu budowy lub druz, bez takiego obrzęku włókien.

Co nie wystarcza

Obustronność nie potwierdza wzrostu ICP, a dobra ostrość nie wyklucza wczesnego zastoju. Druzy i obrzęk mogą współistnieć.

Sprawdź różnicę

Oddziel potwierdzenie obrzęku od ustalenia jego przyczyny. Czy badanie i wywiad są zgodne?

Inne obrzęki

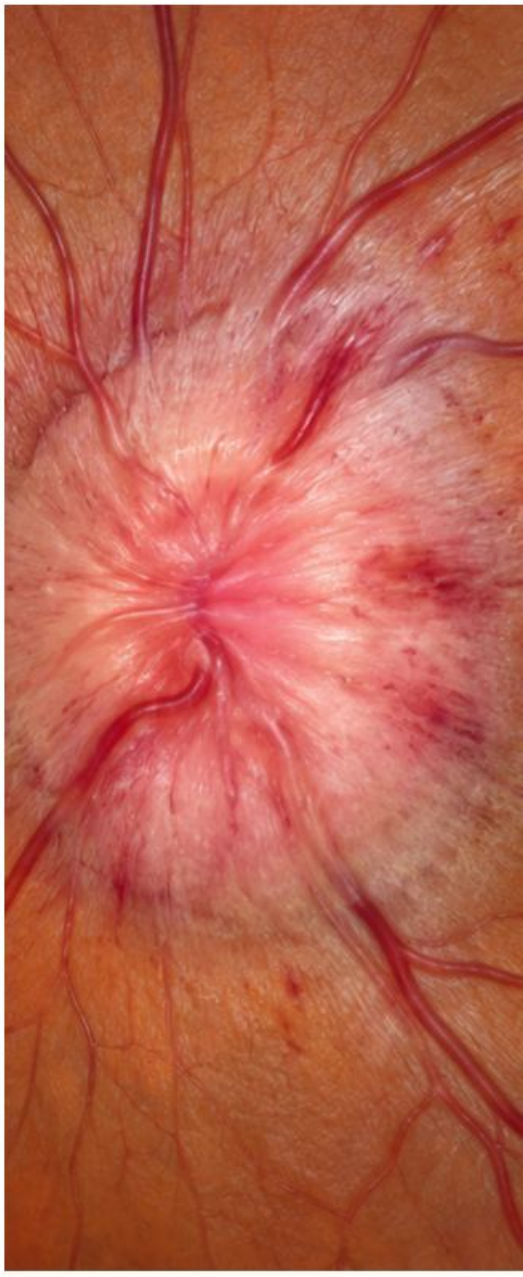

Zapalenie, niedokrwienie i inne procesy mogą powodować obrzęk bez wzrostu ICP.

Przypadek fikcyjny

Marta, 34 lata, z Krakowa: obie uniesione tarcze, nowy ból głowy i krótkie zaciemnienia. Dawne podejrzenie druz nie kończy oceny.

Podejrzenie zastoju lub objawy neurologiczne wymagają natychmiastowej oceny medycznej.

Źródła: M09-S01; M09-S02; M09-S03; M09-S04

Porównanie 032

Otwór plamki × pseudootwór w błonie nasiatkówkowej

Czerwone centrum na zdjęciu nie dowodzi pełnościennego ubytku.

Otwór plamki

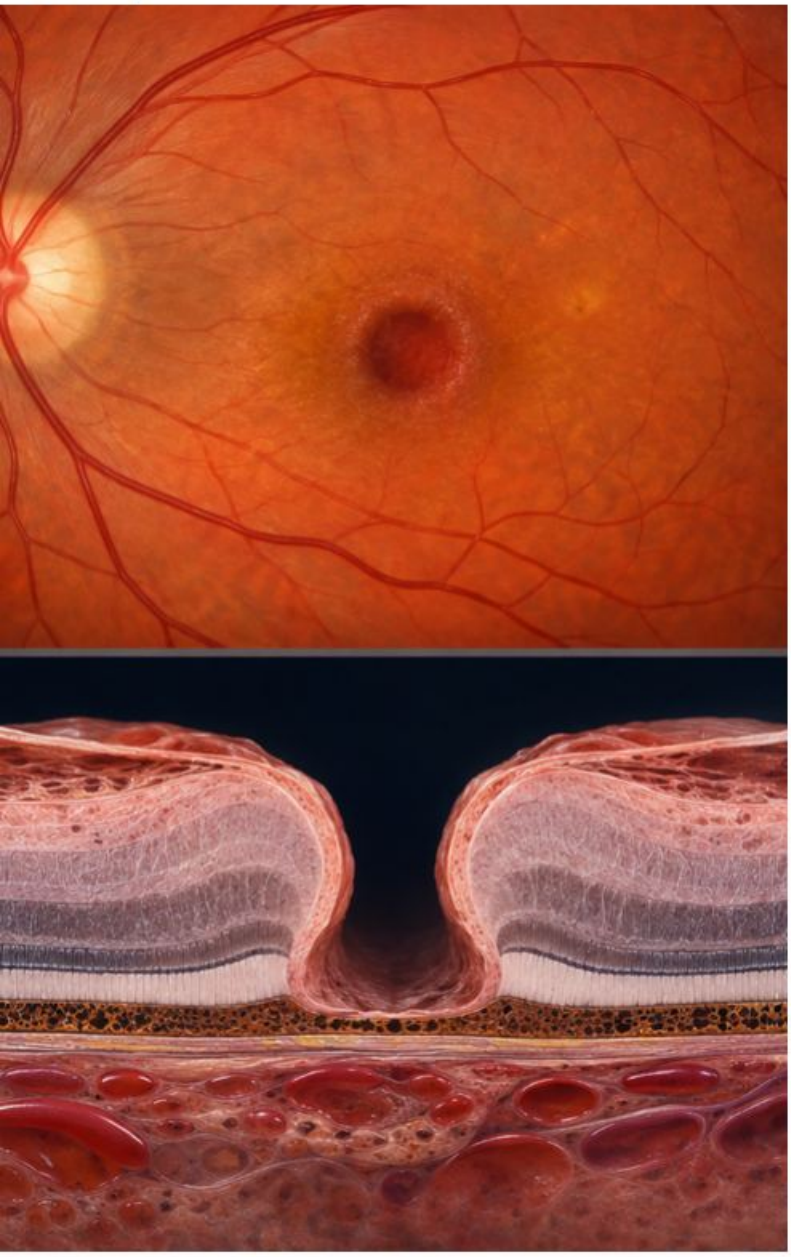

Pseudootwór

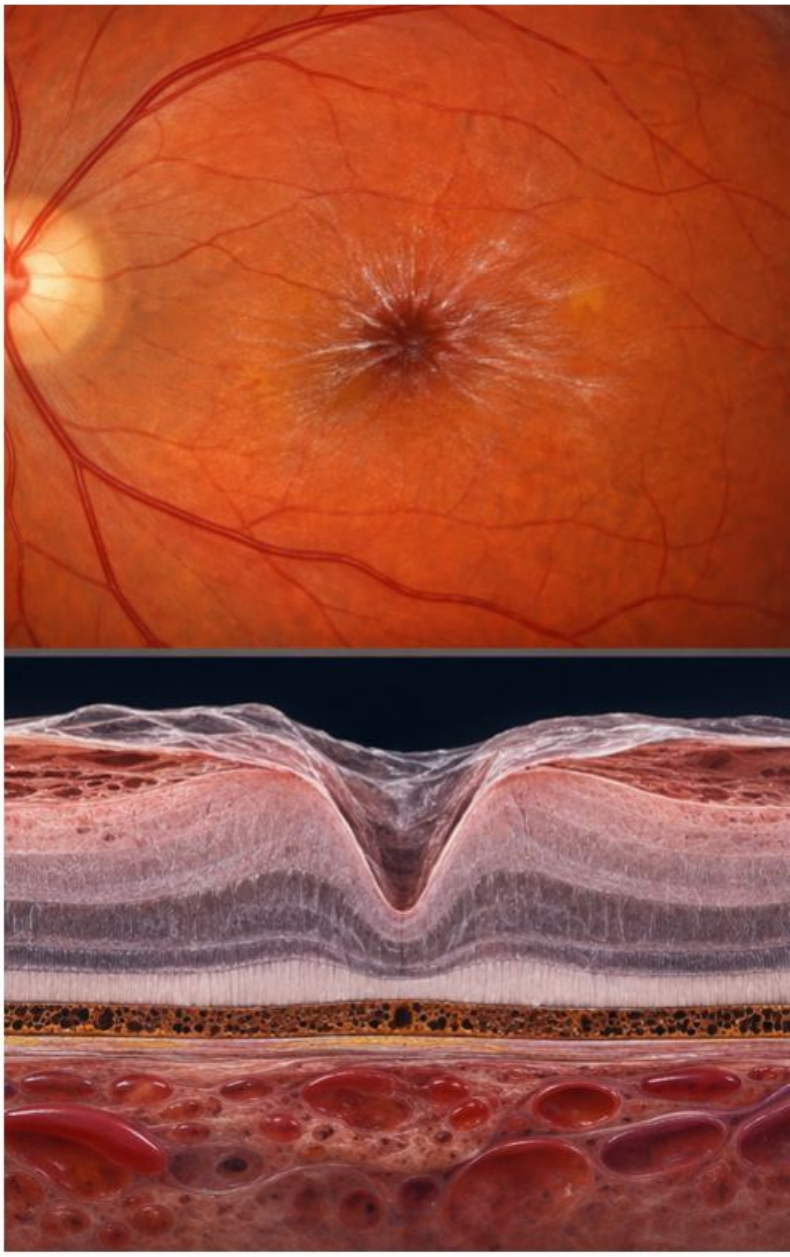

Schemat dydaktyczny · przypadek fikcyjny

W OCT przerwana jest pełna grubość siatkówki neurosensorycznej w dołku.

Stroma konfiguracja dołka przy błonie może wyglądać jak otwór, lecz tkanka nie ma takiego pełnościennego przerwania.

Co rozstrzyga

Prześledź kilka przekrojów przez centrum, powierzchowną błonę i warstwy zewnętrzne. Nie oceniaj ciągłości z jednego niecentralnego skanu.

Częsty błąd

Rozpoznawanie ubytku całej grubości z samej fotografii dna.

Co nie wystarcza

Metamorfopsja występuje w obu sytuacjach; okrągły kształt i czerwony kolor nie rozdzielają rozpoznań.

Sprawdź różnicę

Pokaż ciągłość od powierzchni do warstw zewnętrznych. Czy jest rzeczywista przerwa, czy zmieniony kontur?

Przypadek fikcyjny

Jadwiga, 73 lata, z Kielc: okrągły czerwony dołek oraz fałdy powierzchni. OCT zachowuje ciągłość tkanki; nie określaj zmiany jako pełnościennego otworu.

Nowy centralny ubytek lub szybkie pogorszenie widzenia wymagają pilnej oceny.

Źródła: M08-S13; M08-S14; M08-S15

Podsumowanie i plan powtórek

Runda 1 · Bez podpisów

Wybierz cztery zestawienia z różnych struktur. W każdym wskaż cechę rozdzielającą i odrzuć jedną niewystarczającą wskazówkę.

Runda 2 · Zmiana danych

W przypadku zmień tylko jeden element: czas, warstwę lub funkcję. Wyjaśnij, czy zmienia to wniosek i dlaczego.

Runda 3 · Powrót do błędu

Następnego dnia wróć do pary, w której zgadywałeś. Zapisz jedno pytanie albo badanie, które usuwało niepewność.

Opanowanie oznacza poprawne uzasadnienie różnicy oraz przyznanie, kiedy sam obraz nie wystarcza. Liczba zapamiętanych nazw nie zastępuje tego wyniku.

Źródła / Bibliografia — 1

Odwołania w materiale odpowiadają oznaczeniom podanym przy źródłach. Każdy adres występuje raz, ze wszystkimi przypisanymi oznaczeniami. Data weryfikacji źródeł: 17.10.2026.

B1-R001 · College of Optometrists — Hordeolum
Odwołania: B-S01
https://www.college-optometrists.org/clinical-guidance/clinical-management-guidelines/hordeolum

B1-R002 · AAO EyeWiki — Pigmentary Glaucoma and Pigment Dispersion Syndrome
Odwołania: B-S02
https://eyewiki.aao.org/Pigmentary_glaucoma_and_Pigment_Dispersion_Syndrome

B1-R003 · College — Chalazion
Odwołania: M01-S01
https://www.college-optometrists.org/clinical-guidance/clinical-management-guidelines/chalazion_meibomiancyst

B1-R004 · AAO EyeWiki — Chalazion
Odwołania: M01-S02
https://eyewiki.aao.org/Chalazion

B1-R005 · NEI — Blepharitis
Odwołania: M01-S03
https://www.nei.nih.gov/eye-health-information/eye-conditions-and-diseases/blepharitis

B1-R006 · College — Blepharitis
Odwołania: M01-S04
https://www.college-optometrists.org/clinical-guidance/clinical-management-guidelines/blepharitis_lidmargindisease

B1-R007 · AAO EyeWiki — MGD
Odwołania: M01-S05
https://eyewiki.aao.org/Meibomian_Gland_Dysfunction_(MGD)

B1-R008 · AAO EyeWiki — Blepharoptosis
Odwołania: M01-S06
https://eyewiki.aao.org/Blepharoptosis

Źródła / Bibliografia — 2

Odwołania w materiale odpowiadają oznaczeniom podanym przy źródłach. Każdy adres występuje raz, ze wszystkimi przypisanymi oznaczeniami. Data weryfikacji źródeł: 17.10.2026.

B1-R009 · NANOS — Droopy Eyelid
Odwołania: M01-S07
https://www.nanosweb.org/files/Patient%20Brochures/Droopy_Eyelid_%28Ptosis%29.pdf

B1-R010 · College — Entropion
Odwołania: M01-S08
https://www.college-optometrists.org/clinical-guidance/clinical-management-guidelines/entropion

B1-R011 · College — Trichiasis
Odwołania: M01-S09
https://www.college-optometrists.org/clinical-guidance/clinical-management-guidelines/trichiasis

B1-R012 · College — Ectropion
Odwołania: M01-S10
https://www.college-optometrists.org/clinical-guidance/clinical-management-guidelines/ectropion

B1-R013 · AAO EyeWiki — Slit Lamp Examination
Odwołania: M01-S11
https://eyewiki.aao.org/Slit_Lamp_Examination

B1-R014 · AAO EyeWiki — Distichiasis
Odwołania: M01-S12
https://eyewiki.aao.org/Distichiasis

B1-R015 · AAO EyeWiki — Exposure Keratopathy
Odwołania: M01-S13
https://eyewiki.aao.org/Exposure_Keratopathy

B1-R016 · AAO EyeWiki — Dermatochalasis
Odwołania: M01-S14
https://eyewiki.aao.org/Dermatochalasis

Źródła / Bibliografia — 3

Odwołania w materiale odpowiadają oznaczeniom podanym przy źródłach. Każdy adres występuje raz, ze wszystkimi przypisanymi oznaczeniami. Data weryfikacji źródeł: 17.10.2026.

B1-R017 · Merck Professional — Preseptal and Orbital Cellulitis
Odwołania: M01-S18, M06-S08
https://www.merckmanuals.com/en-ca/professional/eye-disorders/orbital-diseases/preseptal-and-orbital-cellulitis

B1-R018 · AAO EyeWiki — Preseptal Cellulitis
Odwołania: M01-S19
https://eyewiki.org/Preseptal_Cellulitis

B1-R019 · College — Viral conjunctivitis
Odwołania: M02-S01
https://www.college-optometrists.org/clinical-guidance/clinical-management-guidelines/conjunctivitis_viral_non-herpetic

B1-R020 · Merck Professional — Overview of Conjunctivitis
Odwołania: M02-S02
https://www.merckmanuals.com/professional/eye-disorders/conjunctival-and-scleral-disorders/overview-of-conjunctivitis

B1-R021 · College — Bacterial conjunctivitis
Odwołania: M02-S03
https://www.college-optometrists.org/clinical-guidance/clinical-management-guidelines/conjunctivitis_bacterial

B1-R022 · College — Seasonal/perennial allergic
Odwołania: M02-S05
https://www.college-optometrists.org/clinical-guidance/clinical-management-guidelines/seasonalallergicconjunctivitis_hayfeverconjunctivi

B1-R023 · Merck Professional — Allergic Conjunctivitis
Odwołania: M02-S06
https://www.merckmanuals.com/professional/eye-disorders/conjunctival-and-scleral-disorders/allergic-conjunctivitis

B1-R024 · College — Subconjunctival haemorrhage
Odwołania: M02-S07
https://www.college-optometrists.org/clinical-guidance/clinical-management-guidelines/sub-conjunctivalhaemorrhage

Źródła / Bibliografia — 4

Odwołania w materiale odpowiadają oznaczeniom podanym przy źródłach. Każdy adres występuje raz, ze wszystkimi przypisanymi oznaczeniami. Data weryfikacji źródeł: 17.10.2026.

B1-R025 · College — Pterygium
Odwołania: M02-S09
https://www.college-optometrists.org/clinical-guidance/clinical-management-guidelines/pterygium

B1-R026 · College — Pinguecula
Odwołania: M02-S11
https://www.college-optometrists.org/clinical-guidance/clinical-management-guidelines/pinguecula

B1-R027 · College — CLAPC/GPC
Odwołania: M02-S12
https://www.college-optometrists.org/clinical-guidance/clinical-management-guidelines/cl-associatedpapillaryconjunctivitis_clapc_giantpa

B1-R028 · Moran CORE — Papillary and Follicular Conjunctivitis
Odwołania: M02-S13
https://morancore.utah.edu/section-04-ophthalmic-pathology/conjunctiva/

B1-R029 · College — Chlamydial conjunctivitis
Odwołania: M02-S14
https://www.college-optometrists.org/clinical-guidance/clinical-management-guidelines/conjunctivitis_chlamydial_adultinclusionconjunctiv

B1-R030 · College — Episcleritis
Odwołania: M02-S17
https://www.college-optometrists.org/clinical-guidance/clinical-management-guidelines/episcleritis

B1-R031 · College — Scleritis
Odwołania: M02-S18
https://www.college-optometrists.org/clinical-guidance/clinical-management-guidelines/scleritis

B1-R032 · College — Annex4
Odwołania: M02-S19
https://www.college-optometrists.org/clinical-guidance/guidance/guidance-annexes/annex-4-urgency-of-referrals-table

Źródła / Bibliografia — 5

Odwołania w materiale odpowiadają oznaczeniom podanym przy źródłach. Każdy adres występuje raz, ze wszystkimi przypisanymi oznaczeniami. Data weryfikacji źródeł: 17.10.2026.

B1-R033 · College — Corneal abrasion
Odwołania: M03-S02
https://www.college-optometrists.org/clinical-guidance/clinical-management-guidelines/cornealabrasion

B1-R034 · College — Microbial keratitis
Odwołania: M03-S04
https://www.college-optometrists.org/clinical-guidance/clinical-management-guidelines/microbialkeratitis_bacterial_fungal

B1-R035 · College — HSV keratitis
Odwołania: M03-S06
https://www.college-optometrists.org/clinical-guidance/clinical-management-guidelines/herpessimplexkeratitis_hsk

B1-R036 · College — Herpes Zoster Ophthalmicus
Odwołania: M03-S07
https://www.college-optometrists.org/clinical-guidance/clinical-management-guidelines/herpeszosterophthalmicus_hzo

B1-R037 · AAO EyeWiki — Herpes Zoster Ophthalmicus
Odwołania: M03-S07
https://eyewiki.aao.org/Herpes_Zoster_Ophthalmicus

B1-R038 · College — Marginal keratitis
Odwołania: M03-S09
https://www.college-optometrists.org/clinical-guidance/clinical-management-guidelines/keratitis_marginal

B1-R039 · AAO EyeWiki — Corneal Edema
Odwołania: M03-S10
https://eyewiki.aao.org/Corneal_Edema

B1-R040 · Merck Professional — Bullous Keratopathy
Odwołania: M03-S11
https://www.merckmanuals.com/professional/eye-disorders/corneal-disorders/bullous-keratopathy

Źródła / Bibliografia — 6

Odwołania w materiale odpowiadają oznaczeniom podanym przy źródłach. Każdy adres występuje raz, ze wszystkimi przypisanymi oznaczeniami. Data weryfikacji źródeł: 17.10.2026.

B1-R041 · Moorfields — Phototherapeutic Keratectomy (PTK)
Odwołania: M03-S12
https://www.moorfields.nhs.uk/for-patients/information-hub/phototherapeutic-keratectomy-ptk-laser

B1-R042 · AAO EyeWiki — Bacterial Keratitis
Odwołania: M03-S12
https://eyewiki.aao.org/Bacterial_Keratitis

B1-R043 · NEI — Corneal Dystrophies
Odwołania: M03-S14
https://www.nei.nih.gov/eye-health-information/eye-conditions-and-diseases/corneal-conditions/corneal-dystrophies

B1-R044 · AAO EyeWiki — Keratoconus
Odwołania: M03-S14
https://eyewiki.aao.org/Keratoconus?TB_iframe=true

B1-R045 · AAO EyeWiki — EBMD
Odwołania: M03-S16
https://eyewiki.aao.org/Epithelial_Basement_Membrane_Dystrophy

B1-R046 · Merck Professional — Corneal abrasions and foreign bodies
Odwołania: M03-S19
https://www.merckmanuals.com/professional/injuries-poisoning/eye-trauma/corneal-abrasions-and-corneal-foreign-bodies

B1-R047 · AAO EyeWiki — Herpes Simplex Epithelial Keratitis
Odwołania: M03-S22
https://eyewiki.aao.org/Herpes_Simplex_Epithelial_Keratitis

B1-R048 · AAO EyeWiki — Marginal Keratitis
Odwołania: M03-S24
https://eyewiki.aao.org/Marginal_Keratitis

Źródła / Bibliografia — 7

Odwołania w materiale odpowiadają oznaczeniom podanym przy źródłach. Każdy adres występuje raz, ze wszystkimi przypisanymi oznaczeniami. Data weryfikacji źródeł: 17.10.2026.

B1-R049 · AAO EyeWiki — Endophthalmitis
Odwołania: M04-S04
https://eyewiki.org/Endophthalmitis

B1-R050 · Merck Professional — Globe Injury
Odwołania: M04-S05
https://www.merckmanuals.com/professional/injuries-poisoning/eye-trauma/globe-injury

B1-R051 · AAO EyeWiki — Anisocoria
Odwołania: M04-S09
https://eyewiki.aao.org/Anisocoria

B1-R052 · AAO EyeWiki — Adie Pupil
Odwołania: M04-S10
https://eyewiki.aao.org/Adie_Pupil

B1-R053 · AAO EyeWiki — Horner Syndrome
Odwołania: M04-S11
https://eyewiki.aao.org/Horner_Syndrome

B1-R054 · Merck Professional — Cataract
Odwołania: M05-S01
https://www.merckmanuals.com/professional/eye-disorders/cataract/cataract

B1-R055 · American Optometric Association — Care of Adult Patient with Cataract
Odwołania: M05-S02
https://www.aoa.org/AOA/Documents/Practice%20Management/Clinical%20Guidelines/Consensus-based%20guidelines/Care%20of%20the%20Adult%20Patient%20with%20Catract.pdf

B1-R056 · University of Iowa EyeRounds — PSC
Odwołania: M05-S03
https://eyerounds.org/atlas/pages/Posterior-subcapsular-cataract-2.html

Źródła / Bibliografia — 8

Odwołania w materiale odpowiadają oznaczeniom podanym przy źródłach. Każdy adres występuje raz, ze wszystkimi przypisanymi oznaczeniami. Data weryfikacji źródeł: 17.10.2026.

B1-R057 · Moorfields — PCO
Odwołania: M05-S05
https://www.moorfields.nhs.uk/private/eye-conditions-and-treatments/cataract/yag-laser-treatment-for-posterior-capsule-opacification-pco

B1-R058 · NEI — Types of Cataract
Odwołania: M05-S06
https://www.nei.nih.gov/eye-health-information/eye-conditions-and-diseases/cataracts/types-cataract

B1-R059 · AAO EyeWiki — Pseudoexfoliation Syndrome
Odwołania: M05-S10
https://eyewiki.aao.org/Pseudoexfoliation_Syndrome

B1-R060 · AAO EyeWiki — Zonulopathy: Evaluation and Surgical Management
Odwołania: M05-S10
https://eyewiki.org/Zonulopathy%3A_Evaluation_and_Surgical_Management

B1-R061 · Cleveland Clinic — Enophthalmos
Odwołania: M06-S02
https://my.clevelandclinic.org/health/diseases/24414-enophthalmos

B1-R062 · AAO EyeWiki — Acquired Oculomotor Nerve Palsy
Odwołania: M06-S07
https://eyewiki.aao.org/Oculomotor_nerve_palsy

B1-R063 · AAO EyeWiki, Diabetic Retinopathy
Odwołania: M07-S01
https://eyewiki.aao.org/Diabetic_Retinopathy

B1-R064 · AAO EyeWiki, Diabetic Retinopathy Pathophysiology
Odwołania: M07-S02
https://eyewiki.aao.org/Diabetic_Retinopathy_Pathophysiology

Źródła / Bibliografia — 9

Odwołania w materiale odpowiadają oznaczeniom podanym przy źródłach. Każdy adres występuje raz, ze wszystkimi przypisanymi oznaczeniami. Data weryfikacji źródeł: 17.10.2026.

B1-R065 · AAO EyeWiki, Color Fundus Photography Interpretation of Ophthalmic Findings
Odwołania: M07-S03, M08-S01
https://eyewiki.aao.org/Color_Fundus_Photography_Interpretation_of_Ophthalmic_Findings

B1-R066 · AAO EyeWiki, Valsalva Retinopathy
Odwołania: M07-S05
https://eyewiki.aao.org/Valsalva_Retinopathy

B1-R067 · AAO EyeWiki, Vitreous Hemorrhage
Odwołania: M07-S06
https://eyewiki.aao.org/Vitreous_Hemorrhage

B1-R068 · AAO EyeWiki, Cotton Wool Spots
Odwołania: M07-S08
https://eyewiki.aao.org/Cotton_Wool_Spots

B1-R069 · AOA, Eye Care of the Patient with Diabetes Mellitus, 2nd edition
Odwołania: M07-S09
https://www.aoa.org/AOA/Documents/Practice%20Management/Clinical%20Guidelines/EBO%20Guidelines/Eye%20Care%20of%20the%20Patient%20with%20Diabetes%20Mellitus%2C%20Second%20Edition.pdf

B1-R070 · AAO EyeWiki, Retinal Detachment
Odwołania: M07-S11
https://eyewiki.aao.org/Retinal_Detachment

B1-R071 · AAO EyeWiki · Age related macular degeneration
Odwołania: M08-S02
https://eyewiki.aao.org/Age-related_macular_degeneration

B1-R072 · ASRS · epiretinal membranes
Odwołania: M08-S13
https://www.asrs.org/patients/retinal-diseases/19/epiretinal-membranes

Źródła / Bibliografia — 10

Odwołania w materiale odpowiadają oznaczeniom podanym przy źródłach. Każdy adres występuje raz, ze wszystkimi przypisanymi oznaczeniami. Data weryfikacji źródeł: 17.10.2026.

B1-R073 · ASRS · vitreomacular traction syndrome
Odwołania: M08-S14
https://www.asrs.org/patients/retinal-diseases/12/vitreomacular-traction-syndrome

B1-R074 · National Eye Institute · macular hole
Odwołania: M08-S15
https://www.nei.nih.gov/eye-health-information/eye-conditions-and-diseases/macular-hole

B1-R075 · AAO EyeWiki · Bilateral Optic Disc Edema
Odwołania: M09-S01
https://eyewiki.aao.org/Bilateral_Optic_Disc_Edema

B1-R076 · AAO EyeWiki · Pseudopapilledema
Odwołania: M09-S02
https://eyewiki.aao.org/Pseudopapilledema

B1-R077 · AAO EyeWiki · Papilledema
Odwołania: M09-S03
https://eyewiki.aao.org/Papilledema

B1-R078 · AAO EyeWiki · Optic Disc Drusen
Odwołania: M09-S04
https://eyewiki.aao.org/Optic_Disc_Drusen

B1-R079 · AAO EyeWiki · Optic Nerve and Retinal Nerve Fiber Imaging
Odwołania: M09-S06
https://eyewiki.aao.org/Optic_Nerve_and_Retinal_Nerve_Fiber_Imaging

B1-R080 · AAO EyeWiki · Myelinated retinal nerve fiber layer
Odwołania: M09-S13
https://eyewiki.aao.org/Myelinated_retinal_nerve_fiber_layer

Źródła / Bibliografia — 11

Odwołania w materiale odpowiadają oznaczeniom podanym przy źródłach. Każdy adres występuje raz, ze wszystkimi przypisanymi oznaczeniami. Data weryfikacji źródeł: 17.10.2026.

B1-R081 · ASRS · retinal artery occlusion
Odwołania: M10-S01
https://www.asrs.org/patients/retinal-diseases/32/retinal-artery-occlusion

B1-R082 · AHA Scientific Statement, Stroke 2021, DOI 10.1161/STR.0000000000000366
Odwołania: M10-S03
https://www.ahajournals.org/doi/epdf/10.1161/STR.0000000000000366

B1-R083 · AAO EyeWiki · Branch retinal artery occlusion
Odwołania: M10-S04
https://eyewiki.aao.org/Branch_retinal_artery_occlusion

B1-R084 · ASRS · central retinal vein occlusion
Odwołania: M10-S06
https://www.asrs.org/patients/retinal-diseases/22/central-retinal-vein-occlusion

B1-R085 · AAO EyeWiki — Neovascular Glaucoma
Odwołania: M10-S07
https://eyewiki.aao.org/Neovascular_Glaucoma

B1-R086 · ASRS · branch retinal vein occlusion
Odwołania: M10-S08
https://www.asrs.org/patients/retinal-diseases/24/branch-retinal-vein-occlusion

B1-R087 · AAO EyeWiki · Senile Retinoschisis
Odwołania: M10-S16
https://eyewiki.aao.org/Senile_Retinoschisis

+30 porównań wizualnych „Nie pomyl”

Ostoja

Patrz równocześnie. Wybierz kryterium. Sprawdź, czy naprawdę rozstrzyga.

Wsparcie | Ostoja — wsparcie@ostoja.online