Ostoja

+40 wizualnych przypadków klinicznych z komentarzem

42 przypadki · 84 strony zadań i komentarzy

Najpierw samodzielna decyzja. Potem analiza danych, różnicowanie i odpowiedź z uzasadnieniem.



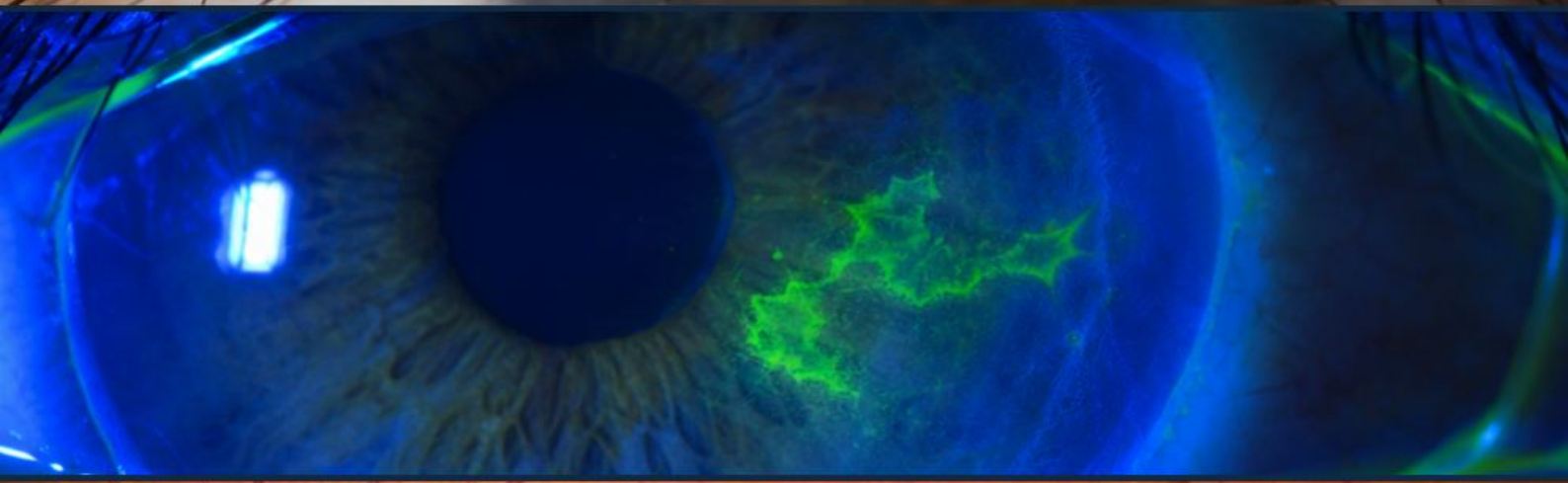



Prawa autorskie i zakres materiału

© 2026 Ostoja. Materiał do indywidualnej nauki. Bez zgody wydawcy nie rozpowszechniaj kopii ani stron.

Wszystkie osoby i sytuacje są fikcyjne. Ilustracje są schematami dydaktycznymi; nie stanowią dokumentacji pacjentów. Obraz statyczny nie pokazuje reakcji ani nie zastępuje badania.

Wsparcie | Ostoja — wsparcie@ostoja.online

To materiał edukacyjny, nie instrukcja samodzielnego rozpoznawania ani leczenia. Oceny pilnych objawów nie odkłada się na czas ćwiczenia. Badania wykonuje osoba z odpowiednimi kompetencjami.

Odwołania łączą twierdzenia kliniczne ze źródłami. Daty weryfikacji i ograniczenia dostępu podano w bibliografii.

Spis przypadków — część 1

001 · Bolesny guzek przy rzęsach · zadanie 8, komentarz 9

002 · Głębszy guzek w tarczce · zadanie 10, komentarz 11

003 · Niebolesny guzek utrzymujący się tygodniami · zadanie 12, komentarz 13

004 · Pieczenie i łuski na rzęsach · zadanie 14, komentarz 15

005 · Zaczopowane ujścia gruczołów Meiboma · zadanie 16, komentarz 17

006 · Podwijająca się powieka dolna · zadanie 18, komentarz 19

007 · Wywinięta powieka i łzawienie · zadanie 20, komentarz 21

008 · Rzęsa dotykająca rogówki · zadanie 22, komentarz 23

009 · Nowa ptoza i nierówne źrenice · zadanie 24, komentarz 25

010 · Obrzęk powieki z ograniczeniem ruchów oka · zadanie 26, komentarz 27

011 · Czerwone oko z wodnistą wydzieliną · zadanie 28, komentarz 29

012 · Świąd obu oczu i brodawki · zadanie 30, komentarz 31

013 · Ropna wydzielina i sklejone powieki · zadanie 32, komentarz 33

014 · Czerwony obszar po kaszlu · zadanie 34, komentarz 35

015 · Trójkątna zmiana przy rąbku · zadanie 36, komentarz 37

016 · Bolesne głębokie przekrwienie · zadanie 38, komentarz 39

017 · Ból po zadrapaniu oka · zadanie 40, komentarz 41

018 · Soczewki kontaktowe, ból i naciek · zadanie 42, komentarz 43

019 · Rozgałęzione barwienie rogówki · zadanie 44, komentarz 45

020 · Punktowate barwienie i pieczenie · zadanie 46, komentarz 47

021 · Ciało obce po szlifowaniu metalu · zadanie 48, komentarz 49

Spis przypadków — część 2

022 · Światłowstręt i komórki w komorze · zadanie 50, komentarz 51

023 · Poziom krwi w komorze po urazie · zadanie 52, komentarz 53

024 · Zamglona rogówka i półszeroka źrenica · zadanie 54, komentarz 55

025 · Różnica średnicy źrenic bez nowych objawów · zadanie 56, komentarz 57

026 · Utrata widzenia barw i RAPD · zadanie 58, komentarz 59

027 · Olśnienie i tylne zmętnienie soczewki · zadanie 60, komentarz 61

028 · Pogorszenie widzenia po operacji zaćmy · zadanie 62, komentarz 63

029 · Nowe męty i błyski · zadanie 64, komentarz 65

030 · Zasłona w polu widzenia · zadanie 66, komentarz 67

031 · Cukrzyca i drobne czerwone punkty na dnie oka · zadanie 68, komentarz 69

032 · Wysięki i pogorszenie widzenia centralnego · zadanie 70, komentarz 71

033 · Rozległe krwotoki w czterech kwadrantach · zadanie 72, komentarz 73

034 · Sektorowe krwotoki górno-skroniowe · zadanie 74, komentarz 75

035 · Nagła utrata widzenia i blada siatkówka · zadanie 76, komentarz 77

036 · Falowanie linii i druzy · zadanie 78, komentarz 79

037 · Krwotok w plamce · zadanie 80, komentarz 81

038 · Fałdy powierzchni plamki · zadanie 82, komentarz 83

039 · Obustronny obrzęk tarcz i ból głowy · zadanie 84, komentarz 85

040 · Uniesiona tarcza z nierównym obrysem · zadanie 86, komentarz 87

041 · Wcięcie obręczy i krwotok przytarczowy · zadanie 88, komentarz 89

042 · Niewyraźna fotografia: artefakt czy zmiana? · zadanie 90, komentarz 91

Podsumowanie · s. 92

Źródła / Bibliografia · s. 93–106

Ostatnia strona · s. 107

Rozwiąż przed odwróceniem strony

1 · Oddziel dane

Przeczytaj wywiad i opis obrazu. Zaznacz, które informacje są objawem, obserwacją i wynikiem badania.

↓

2 · Podejmij decyzję

Odpowiedz na trzy pytania. Zapisz hipotezę, brakujący test i ocenę pilności. Nie podglądaj komentarza.

↓

3 · Sprawdź uzasadnienie

Porównaj tok rozumowania, nie tylko nazwę choroby. Popraw zdanie, które wykraczało poza dane.

Czerwona plama może leżeć pod spojówką albo w komorze przedniej. Najpierw wskaż przestrzeń; dopiero potem interpretuj przyczynę.

Ćwiczenie nie uprawnia do samodzielnego wykonywania procedur ani wyboru preparatów.

Jak czytać dane przypadku

OP — oko prawe, OL — lewe, z perspektywy pacjenta. Nosowo oznacza ku nosowi, skroniowo — od nosa. Na dnie tarcza leży nosowo względem plamki.

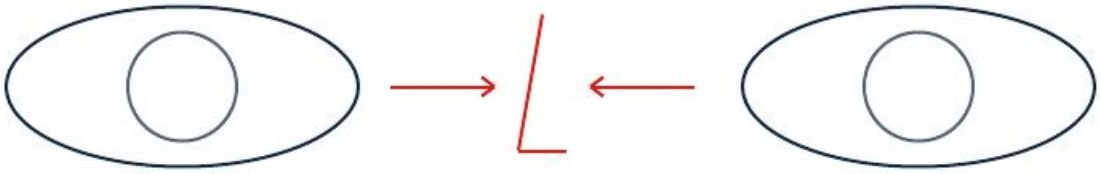

„Pacjent podaje" oznacza wywiad. „Widać" opisuje obraz. „W badaniu stwierdzono" oznacza podany wynik procedury. Ból, RAPD i ruchomość nie są wynikami pojedynczej fotografii.

Nowy nagły spadek widzenia, objawy neurologiczne, podejrzenie ciężkiego urazu lub zajęcia oczodołu wymagają właściwej pilnej oceny niezależnie od niekompletności danych.

Brak danych nie znaczy brak zmiany. Rozróżniaj „nie oceniono", „nie uwidoczniono" i „nie stwierdzono w wykonanym badaniu". Nie przeliczaj rozmiaru rysunku na milimetry.

42 sytuacje, dwie perspektywy

Strona zadania zatrzymuje Cię przed odpowiedzią. Strona komentarza pokazuje, dlaczego jedna hipoteza jest bardziej prawdopodobna i czego nadal nie wiadomo.

Ćwiczysz lokalizację, selekcję danych, różnicowanie i bezpieczne określanie kolejnego kroku. Drugi obraz objaśnia mechanizm; nie jest kopią sceny zadania.

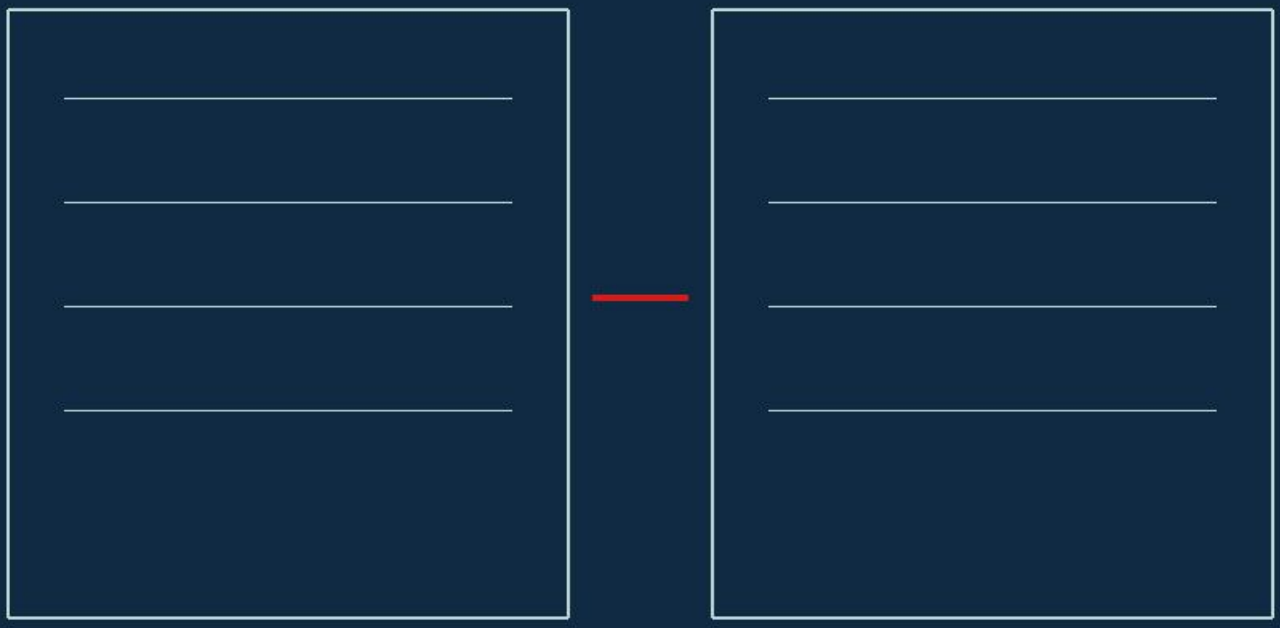

Przypadek 001

Bolesny guzek przy rzęsach

Zadanie · zatrzymaj się przed komentarzem



Scena dydaktyczna · osoba i dane fikcyjne

Wywiad — przypadek fikcyjny

Anna, 28 lat, z Łodzi, od dwóch dni odczuwa ból punktowy przy górnych rzęsach OP. Nie zgłasza pogorszenia widzenia ani gorączki.

Dane obrazu i podanego badania

Przy nasadzie jednej rzęsy widać ograniczony czerwony guzek z żółtawym wierzchołkiem. Obrzęk nie obejmuje całej powieki. To opis ilustracji, nie wynik palpacji.

Pytanie 1

Wskaż strukturę, z której prawdopodobnie wychodzi guzek.

Pytanie 2

Jakie dwie informacje odróżnią go od zmiany w tarczce?

Pytanie 3

Które nowe objawy zmieniłyby pilność oceny?

Twoja odpowiedź

Hipoteza: _____ Brakujące dane: _____ Pilność: _____

Źródła: B-S01; M01-S01; M01-S18; M02-S19

Przypadek 001

Bolesny guzek przy rzęsach

Komentarz · porównaj swoje uzasadnienie

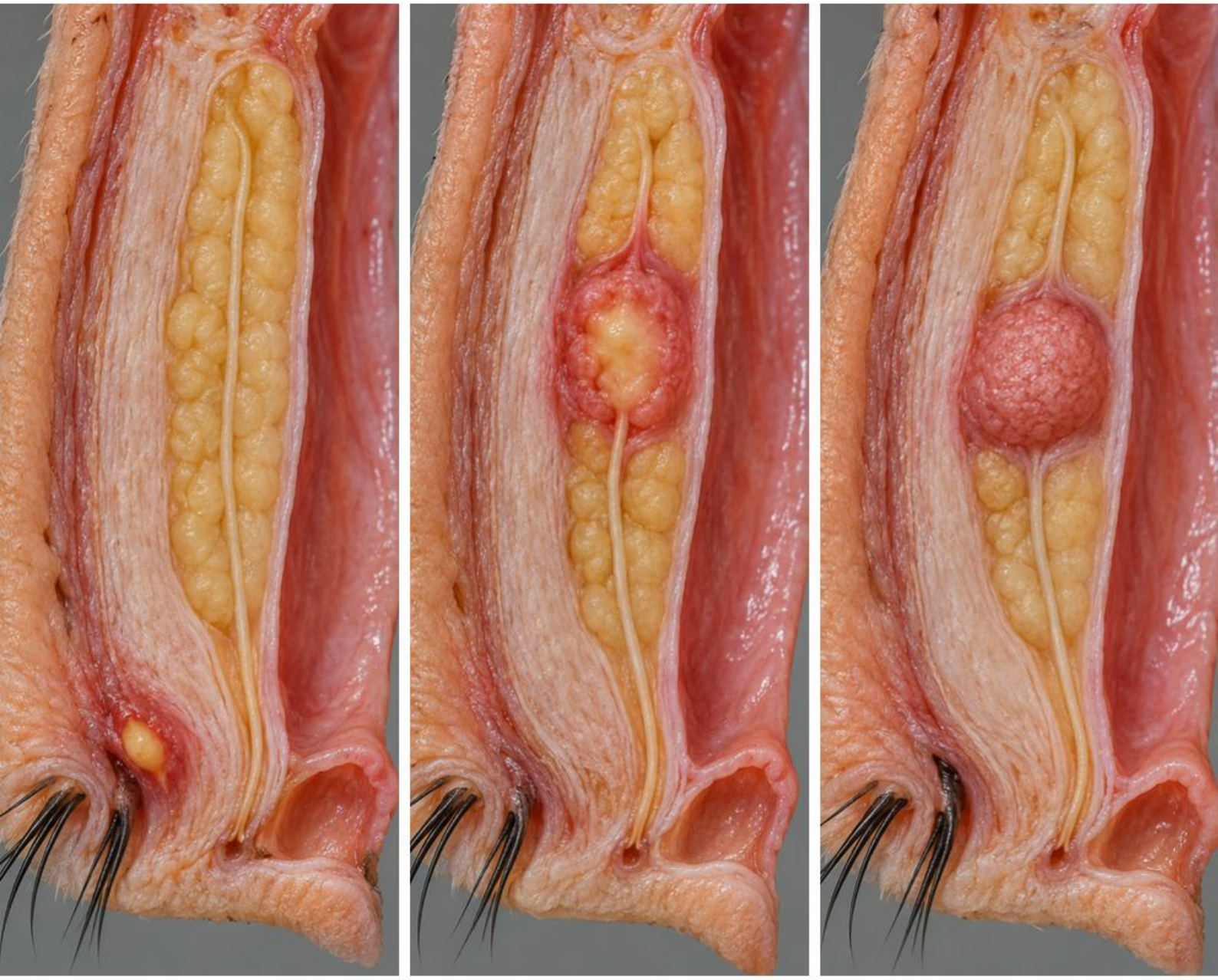

Diagram analizy · nie dokumentacja pacjenta

Co przemawia za hipotezą

Lokalizacja przy mieszku rzęsy i krótki bolesny przebieg przemawiają za jęczmieniem zewnętrznym. Żółty punkt sam nie dowodzi etiologii bakteryjnej ani nie zastępuje badania. Bolesność pochodzi z wywiadu; fotografia jej nie mierzy.

Pułapka

Uznanie każdej opuchniętej powieki za niegroźny jęczmień.

Najważniejsze różnicowanie

Jęczmień wewnętrzny leży głębiej, w obrębie gruczołu Meiboma. Gradówka zwykle utrzymuje się dłużej i boli mniej, ale w fazie zapalnej może być tkliwa. Nie rozstrzygaj wyłącznie według koloru.

Czego jeszcze potrzeba

Zbadaj brzeg powieki i zasięg obrzęku; oceń widzenie, ruchomość oka i objawy ogólne. Rozlany obrzęk wymaga szerszego różnicowania niż pojedynczy guzek.

Odpowiedzi z uzasadnieniem

1 · Okolica mieszka rzęsy. 2 · Głębokość i położenie względem tarczki; czas oraz bolesność. 3 · Pogorszenie widzenia, ból przy ruchach, ograniczenie ruchomości lub gorączka wymagają pilnej oceny.

Który wniosek w Twojej odpowiedzi miał oparcie w danych, a który wymagał dopiero badania?

Źródła: B-S01; M01-S01; M01-S18; M02-S19

Przypadek 002

Głębszy guzek w tarczce

Zadanie · zatrzymaj się przed komentarzem





Scena dydaktyczna · osoba i dane fikcyjne

Wywiad — przypadek fikcyjny

Michał, 36 lat, z Katowic, od trzech dni ma bolesną górną powiekę OL. Guzek wyczuwa głębiej niż przy rzęsach. Widzenie według niego się nie zmieniło.

Dane obrazu i podanego badania

Powiekę pokazano z zewnątrz i po odwróceniu przez badającego. Ognisko leży po stronie spojówkowej tarczki; przy pojedynczej rzęsie nie ma dominującego wierzchołka.

Pytanie 1

Wskaż, który widok lepiej lokalizuje ognisko.

Pytanie 2

Jaki element wywiadu przemawia przeciw spokojnej przewlekłej gradówce?

Pytanie 3

Co należy sprawdzić mimo zachowanego widzenia w wywiadzie?

Twoja odpowiedź

Hipoteza: _____ Brakujące dane: _____ Pilność: _____

Źródła: B-S01; M01-S01; M01-S18; M02-S19

Przypadek 002

Głębszy guzek w tarczce

Komentarz · porównaj swoje uzasadnienie

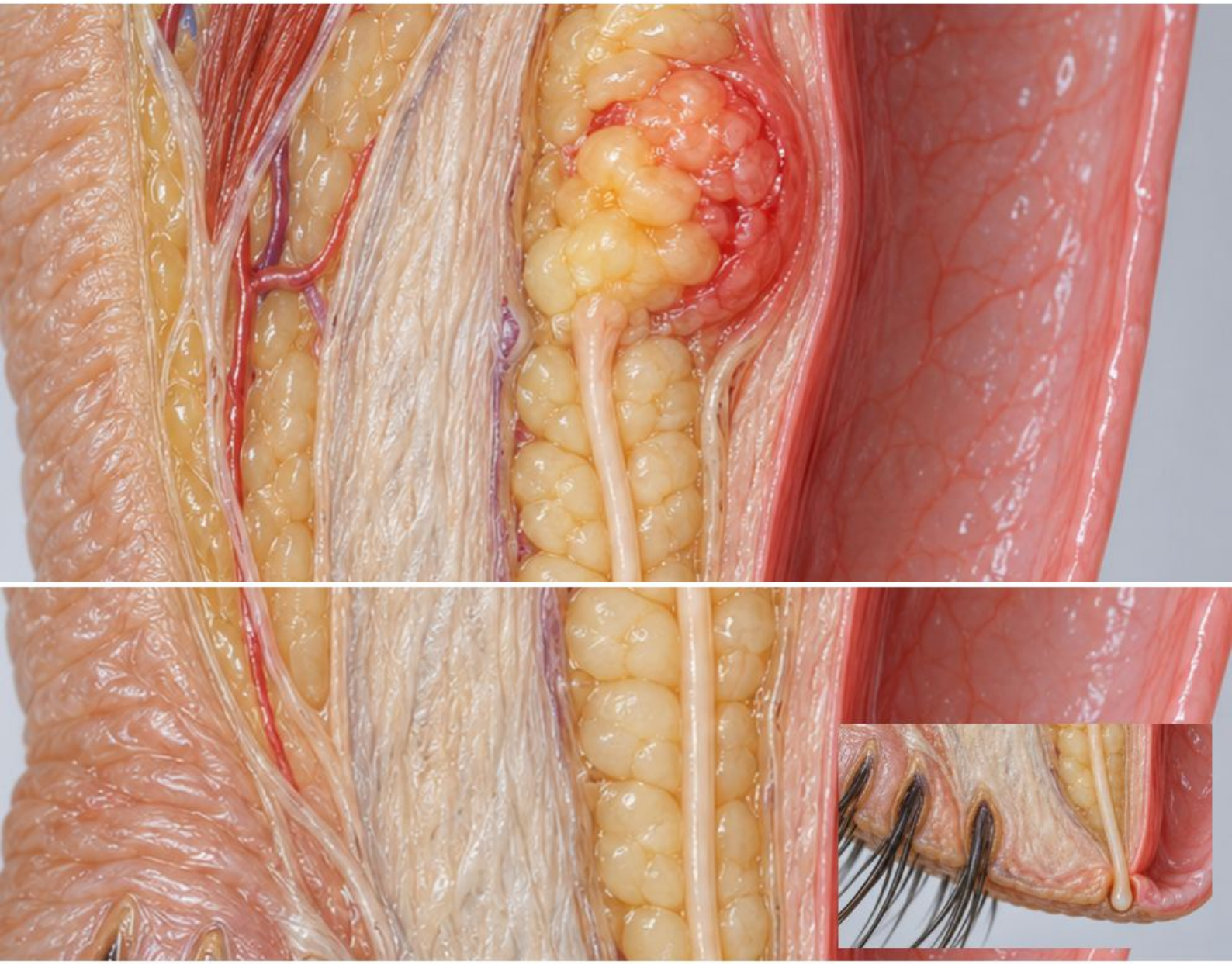

Diagram analizy · nie dokumentacja pacjenta

Co przemawia za hipotezą

Ognisko po stronie spojówkowej tarczki wraz z ostrą bolesnością sugeruje jęczmień wewnętrzny. Ocenę tej powierzchni przeprowadza badający. Nie zachęcaj pacjenta do samodzielnego odwracania bolesnej powieki.

Czego jeszcze potrzeba

Sprawdź ostrość wzroku osobno dla każdego oka, zasięg zaczerwienienia, temperaturę i ruchy gałki. Brak skargi nie jest zmierzonym prawidłowym wynikiem.

Najważniejsze różnicowanie

Gradówka również wiąże się z gruczołem Meiboma, lecz zwykle narasta wolniej. Jęczmień zewnętrzny ma bliższy związek z rzęsą. Przewlekłe lub nietypowe nawroty w tym samym miejscu wymagają ponownej oceny rozpoznania.

Pułapka

Przepisanie nazwy „gradówka” z samej głębokości guzka, bez uwzględnienia czasu i bólu.

Odpowiedzi z uzasadnieniem

1 · Widok spojówkowej powierzchni tarczki. 2 · Trzydniowy bolesny przebieg. 3 · Ostrość wzroku i objawy zajęcia oczodołu; obecność tych objawów oznacza pilną ocenę, nie dalszą obserwację samego guzka.

Który wniosek w Twojej odpowiedzi miał oparcie w danych, a który wymagał dopiero badania?

Źródła: B-S01; M01-S01; M01-S18; M02-S19

Przypadek 003

Niebolesny guzek utrzymujący się tygodniami

Zadanie · zatrzymaj się przed komentarzem



Scena dydaktyczna · osoba i dane fikcyjne

Wywiad — przypadek fikcyjny

Ewa, 54 lata, z Torunia, zauważa niebolesny guzek dolnej powieki OP od sześciu tygodni. Podaje, że „coś podobnego" było tam poprzedniej zimy. Nie ma dokumentacji wcześniejszego epizodu.

Dane obrazu i podanego badania

W tarczce widoczny jest ograniczony guzek. Fragment brzegu powieki i rzęsy są słabo pokazane, więc nie można ocenić ich zachowania.

Pytanie 1

Jaką hipotezę wspierają czas trwania i brak bolesności?

Pytanie 2

Dlaczego nawrót w tym samym miejscu ma znaczenie?

Pytanie 3

Jaką lukę obrazu trzeba uzupełnić?

Twoja odpowiedź

Hipoteza: _____ Brakujące dane: _____ Pilność: _____

Źródła: M01-S01; M01-S02; M01-S17

Przypadek 003

Niebolesny guzek utrzymujący się tygodniami

Komentarz · porównaj swoje uzasadnienie

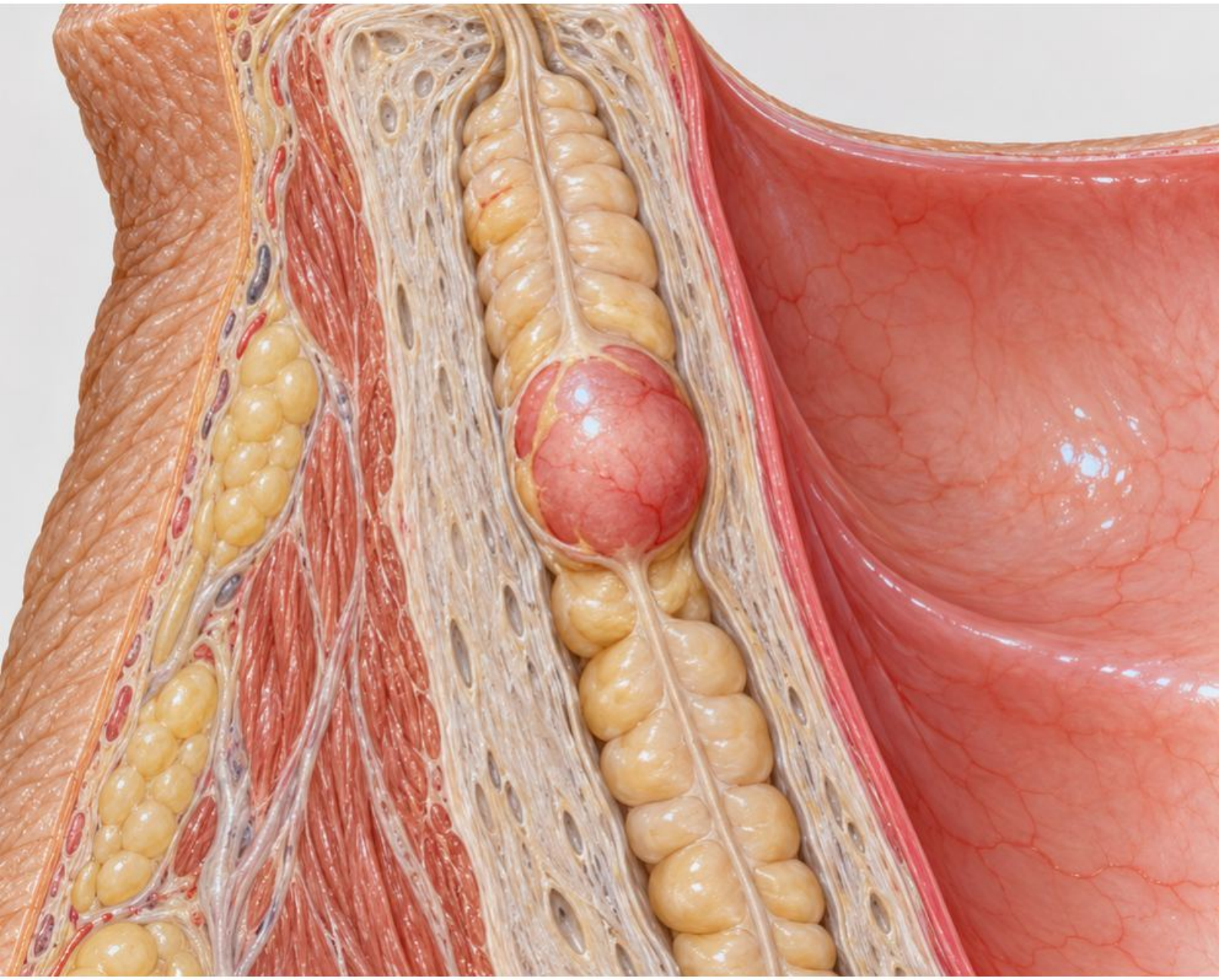

Diagram analizy · nie dokumentacja pacjenta

Co przemawia za hipotezą

Przewlekły, mało bolesny guzek tarczki pasuje do gradówki. Jest to hipoteza, nie ostateczny wynik na podstawie ilustracji. Wywiad o nawrocie uzasadnia sprawdzenie, czy rzeczywiście chodzi o tę samą lokalizację i zmianę.

Czego jeszcze potrzeba

Obejrzyj całą powiekę, brzeg i rzęsy, porównaj wcześniejsze zapisy oraz zbadaj spojówkową powierzchnię. Zapisz rozmiar po pomiarze i czas utrzymywania się zmiany.

Najważniejsze różnicowanie

Nietypowy guzek, ubytek rzęs, owrzodzenie lub zniekształcenie brzegu wymagają różnicowania z nowotworem powieki. Brak bólu nie jest argumentem wykluczającym nowotwór. Ostre bolesne ognisko bardziej sugerowałoby jęczmień.

Pułapka

Uspokojenie pacjentki słowami „nie boli, więc jest łagodne”.

Odpowiedzi z uzasadnieniem

1 · Gradówka jest możliwa. 2 · Uporczywy lub nietypowy nawrót wymaga weryfikacji i odpowiedniego skierowania. 3 · Trzeba ocenić rzęsy oraz brzeg; na obecnym kadrze są nieocenialne, a nie prawidłowe.

Który wniosek w Twojej odpowiedzi miał oparcie w danych, a który wymagał dopiero badania?

Źródła: M01-S01; M01-S02; M01-S17

Przypadek 004

Pieczenie i łuski na rzęsach

Zadanie · zatrzymaj się przed komentarzem



Scena dydaktyczna · osoba i dane fikcyjne

Wywiad — przypadek fikcyjny

Piotr, 47 lat, z Poznania, od kilku miesięcy ma poranne pieczenie obu oczu i osad na rzęsach. Dolegliwości falują. Ostatnio więcej pracuje przy ekranie.

Dane obrazu i podanego badania

Na przednich brzegach powiek widać łuski przy nasadach rzęs oraz zaczerwienienie. Ujścia gruczołów i rogówka nie zostały pokazane w wystarczającym powiększeniu.

Pytanie 1

Który brzeg powieki dominuje w obrazie?

Pytanie 2

Co odróżnia obserwację od przypuszczenia o przyczynie?

Pytanie 3

Jakich dodatkowych danych wymaga skarga na pieczenie?

Twoja odpowiedź

Hipoteza: _____ Brakujące dane: _____ Pilność: _____

Źródła: M01-S03; M01-S04; M01-S05; B-S13

Przypadek 004

Pieczenie i łuski na rzęsach

Komentarz · porównaj swoje uzasadnienie



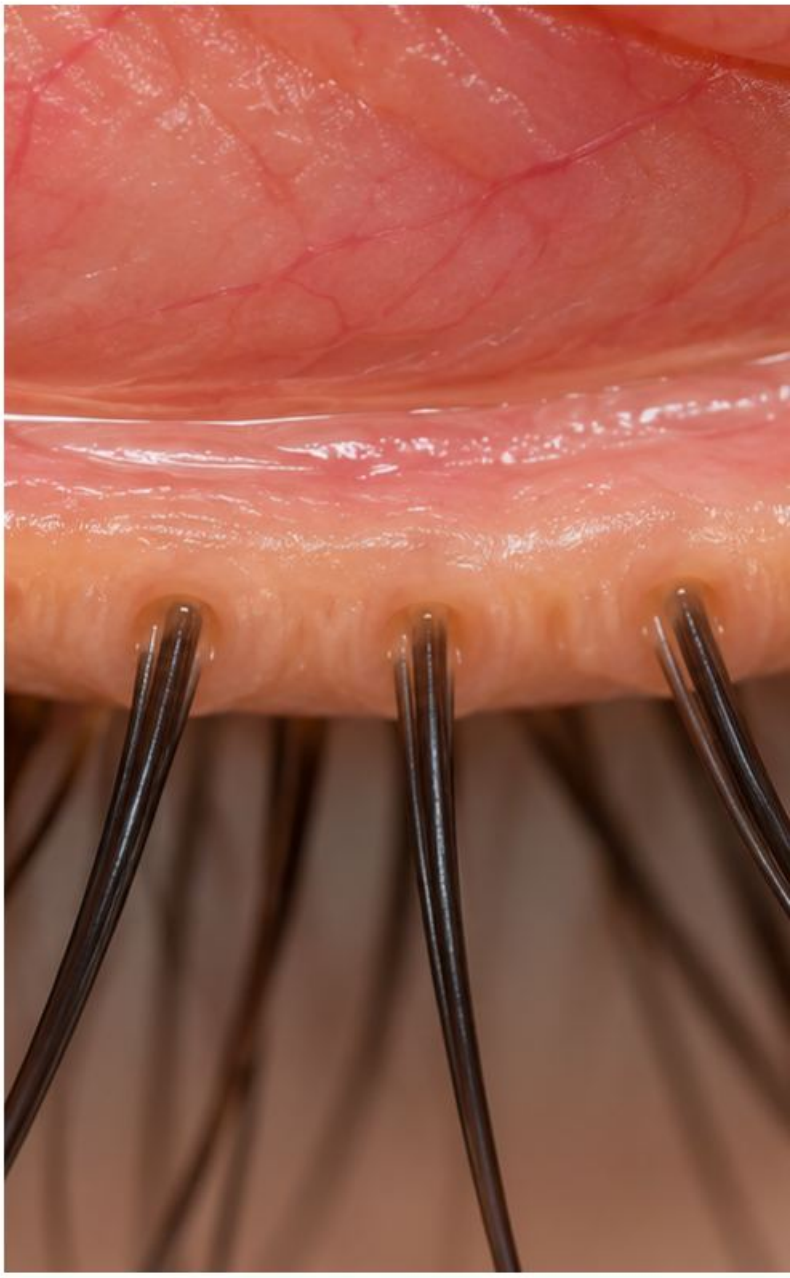

Diagram analizy · nie dokumentacja pacjenta

Co przemawia za hipotezą

Widoczny osad przy rzęsach wspiera opis przedniego zapalenia brzegów powiek. Sam osad nie identyfikuje drobnoustroju ani roztoczy. Czas pracy przy ekranie jest kontekstem objawów, nie dowodem przyczyny łusek.

Pułapka

Przypisanie przewlekłego pieczenia wyłącznie ekranowi i pominięcie powiek.

Najważniejsze różnicowanie

Dysfunkcja gruczołów Meiboma dotyczy ich ujść i wydzieliny; może współistnieć, lecz nie wolno dopisać jej bez oceny. Suchość powierzchni oka może nasilać pieczenie niezależnie od ilości osadu.

Czego jeszcze potrzeba

Oceń oba brzegi, ujścia, wydzielinę i powierzchnię rogówki. Zbierz wywiad o świądzie, nawrotach i zmianie widzenia. Wynik barwienia opisz oddzielnie od objawów.

Odpowiedzi z uzasadnieniem

1 · Przedni brzeg przy rzęsach. 2 · Widzę łuski; etiologia pozostaje niewykazana. 3 · Potrzebna jest ocena rogówki, filmu łzowego i gruczołów, a przy bólu lub pogorszeniu widzenia również pilności.

Który wniosek w Twojej odpowiedzi miał oparcie w danych, a który wymagał dopiero badania?

Źródła: M01-S03; M01-S04; M01-S05; B-S13

Przypadek 005

Zaczopowane ujścia gruczołów Meiboma

Zadanie · zatrzymaj się przed komentarzem



Scena dydaktyczna · osoba i dane fikcyjne

Wywiad — przypadek fikcyjny

Katarzyna, 42 lata, z Gdańska, zgłasza zmienne zamglenie podczas czytania i pieczenie. Krótkie mrugnięcie czasem poprawia ostrość. Objawy trwają od miesięcy.

Dane obrazu i podanego badania

Na tylnym brzegu powieki widać zaczopowane ujścia. W badaniu przez kompetentną osobę wydzielina była gęsta i trudno się wydobywała; to wynik podany w opisie, nie cecha samego zdjęcia.

Pytanie 1

Która obserwacja pochodzi z procedury, nie fotografii?

Pytanie 2

Dlaczego zmienna ostrość kieruje uwagę na film łzowy?

Pytanie 3

Czy sam wygląd ujść wystarcza do pełnej oceny suchości?

Twoja odpowiedź

Hipoteza: _____ Brakujące dane: _____ Pilność: _____

Źródła: M01-S05; M01-S04; B-S13

Przypadek 005

Zaczopowane ujścia gruczołów Meiboma

Komentarz · porównaj swoje uzasadnienie



Diagram analizy · nie dokumentacja pacjenta

Co przemawia za hipotezą

Zaczopowanie ujść, nieprawidłowa jakość wydzieliny i trudności w jej wydobywaniu przemawiają za dysfunkcją gruczołów Meiboma. Fotografia ujść nie pokazuje wyniku ucisku. Należy oddzielić morfologię od czynności.

Pułapka

Rozpoznanie całego zespołu suchego oka na podstawie jednego zaczopowanego ujścia.

Najważniejsze różnicowanie

Przednie zapalenie brzegów skupia osad przy rzęsach. Niedobór warstwy wodnej i inne przyczyny dolegliwości powierzchni oka mogą współistnieć. Poprawa po mrugnięciu wspiera ocenę filmu, ale nie dowodzi pojedynczego mechanizmu.

Który wniosek w Twojej odpowiedzi miał oparcie w danych, a który wymagał dopiero badania?

Czego jeszcze potrzeba

Zbadaj stabilność filmu, barwienie, częstość i kompletność mrugania oraz ostrość z korekcją. Nie uznawaj trwałego pogorszenia widzenia za fizjologiczny skutek pracy z bliska.

Odpowiedzi z uzasadnieniem

1 · Charakter wydzieliny pochodzi z badania czynnościowego. 2 · Mrugnięcie odnawia powierzchnię optyczną. 3 · Potrzebne są objawy oraz wyniki oceny filmu i nabłonka; żadnego z nich nie dopisujemy automatycznie.

Źródła: M01-S05; M01-S04; B-S13

Przypadek 006

Podwijająca się powieka dolna

Zadanie · zatrzymaj się przed komentarzem

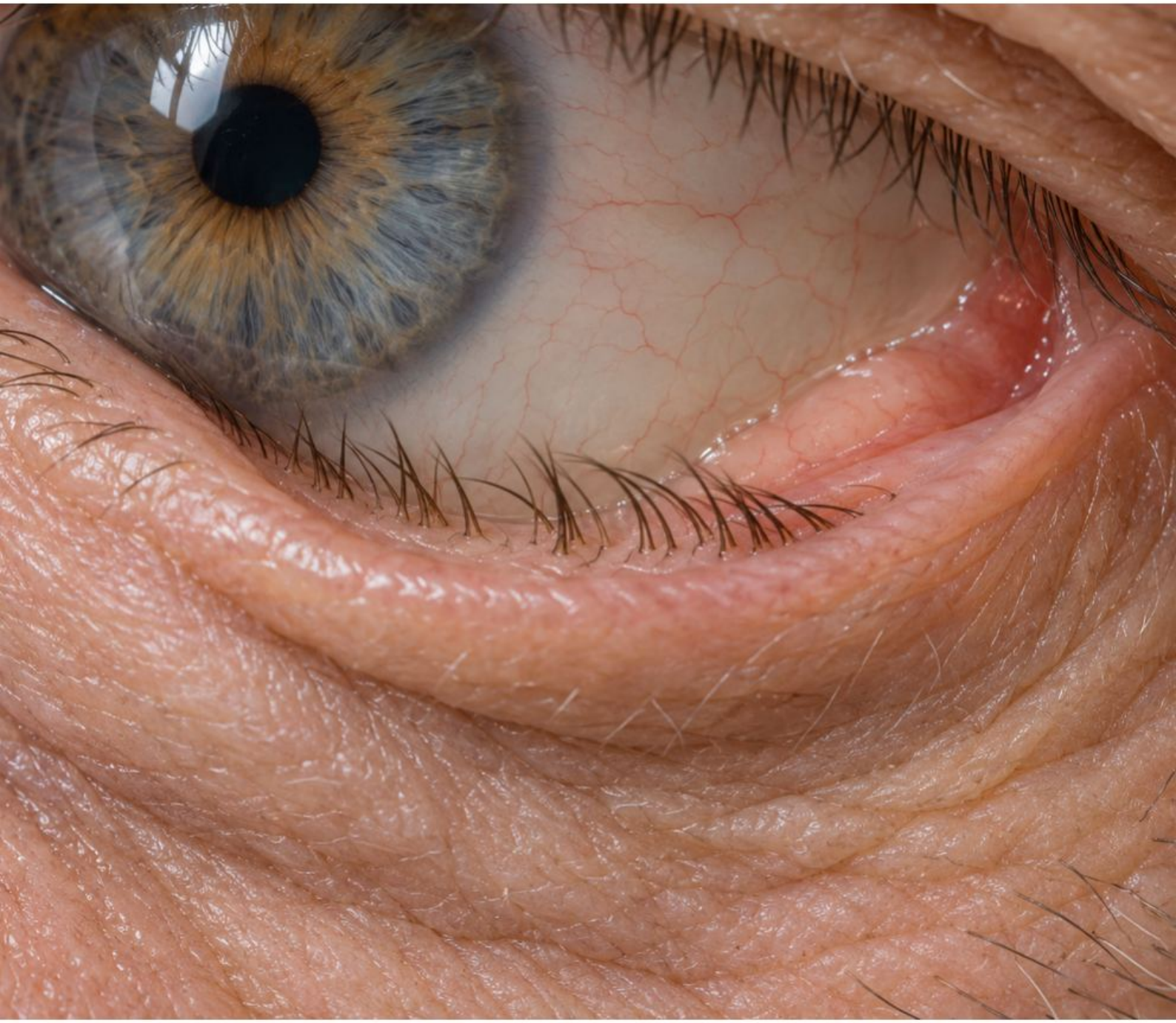

Scena dydaktyczna · osoba i dane fikcyjne

Wywiad — przypadek fikcyjny

Stanisław, 76 lat, z Opola, ma łzawienie i uczucie drapania OL. Córka zauważa, że dolna powieka zawija się podczas mrugania. Nie podaje urazu.

Dane obrazu i podanego badania

Brzeg dolnej powieki obraca się do wewnątrz; kilka rzęs kieruje się ku gałce. Na ilustracji nie ma wyniku fluoresceiny ani informacji o ubytku nabłonka.

Pytanie 1

Czy nieprawidłowa jest pozycja powieki czy tylko rzęs?

Pytanie 2

Która struktura może być mechanicznie uszkadzana?

Pytanie 3

Co trzeba sprawdzić przed oceną ciężkości?

Twoja odpowiedź

Hipoteza: _____ Brakujące dane: _____ Pilność: _____

Źródła: M01-S08; M01-S09; M02-S19

Przypadek 006

Podwijająca się powieka dolna

Komentarz · porównaj swoje uzasadnienie

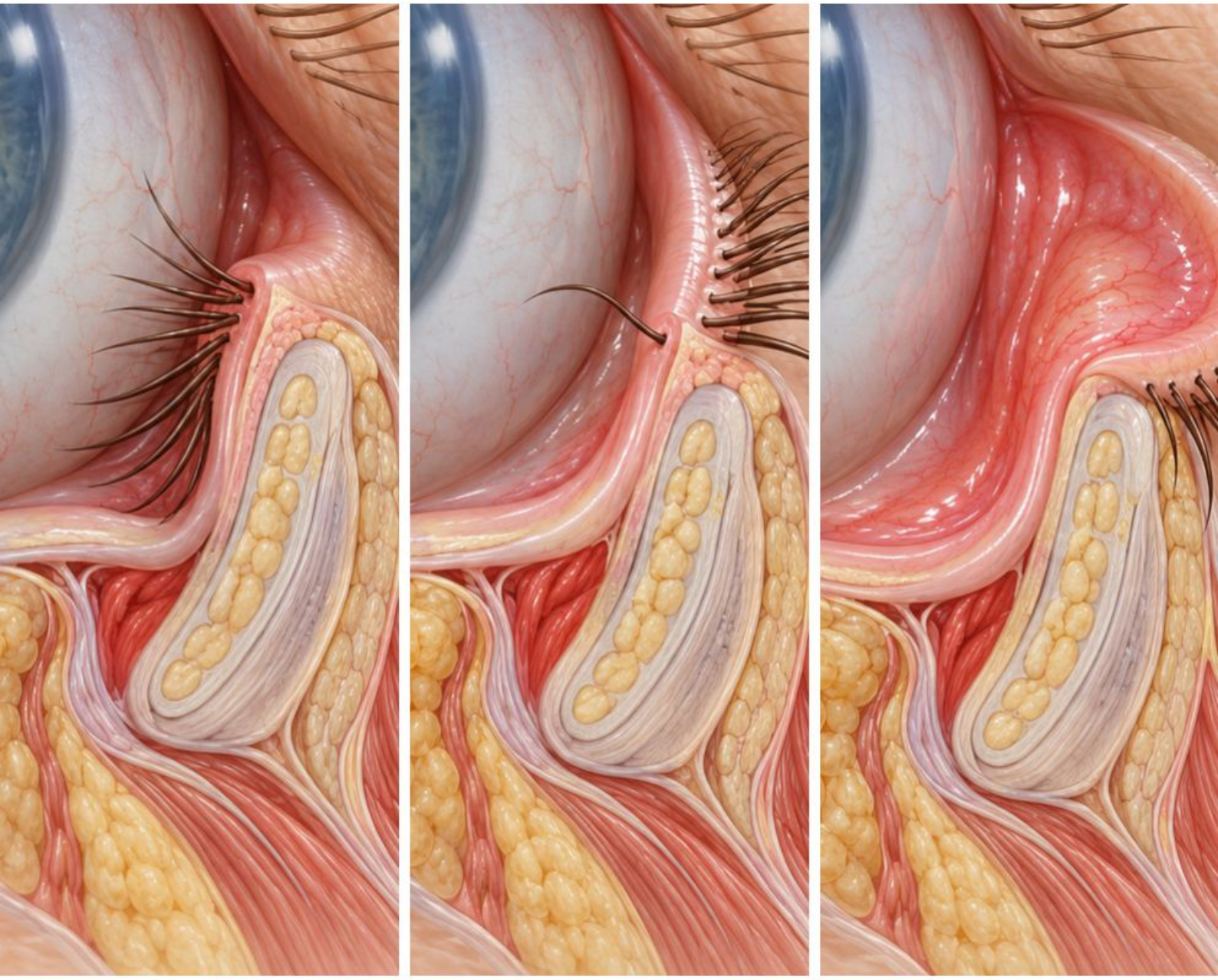

Diagram analizy · nie dokumentacja pacjenta

Co przemawia za hipotezą

Do wewnątrz obrócony brzeg wskazuje na podwinięcie powieki. Rzęsy mogą wtedy drażnić rogówkę przy każdym mrugnięciu. Samo łzawienie nie wyklucza uszkodzenia powierzchni i nie oznacza nadmiaru prawidłowego filmu.

Pułapka

Nazwanie podwinięcia „wrastającą rzęsą" i pominięcie całego brzegu.

Najważniejsze różnicowanie

We wrastaniu rzęs brzeg może pozostawać prawidłowo ustawiony, a nieprawidłowo kierują się pojedyncze rzęsy. W wywinięciu brzeg odchyla się od gałki. Te stany wymagają innego opisu anatomii.

Odpowiedzi z uzasadnieniem

1 · Zmieniona jest pozycja powieki. 2 · Zagrożony jest nabłonek rogówki. 3 · Potrzebne są ostrość i ocena powierzchni, a nie samo policzenie rzęs skierowanych do wewnątrz.

Czego jeszcze potrzeba

Oceń ustawienie w spoczynku i przy mruganiu, kontakt rzęs oraz barwienie rogówki przez badającego. Zmierz ostrość wzroku. Ból, światłowstręt lub pogorszenie widzenia zwiększają pilność oceny powierzchni.

Który wniosek w Twojej odpowiedzi miał oparcie w danych, a który wymagał dopiero badania?

Źródła: M01-S08; M01-S09; M02-S19

Przypadek 007

Wywinięta powieka i łzawienie

Zadanie · zatrzymaj się przed komentarzem

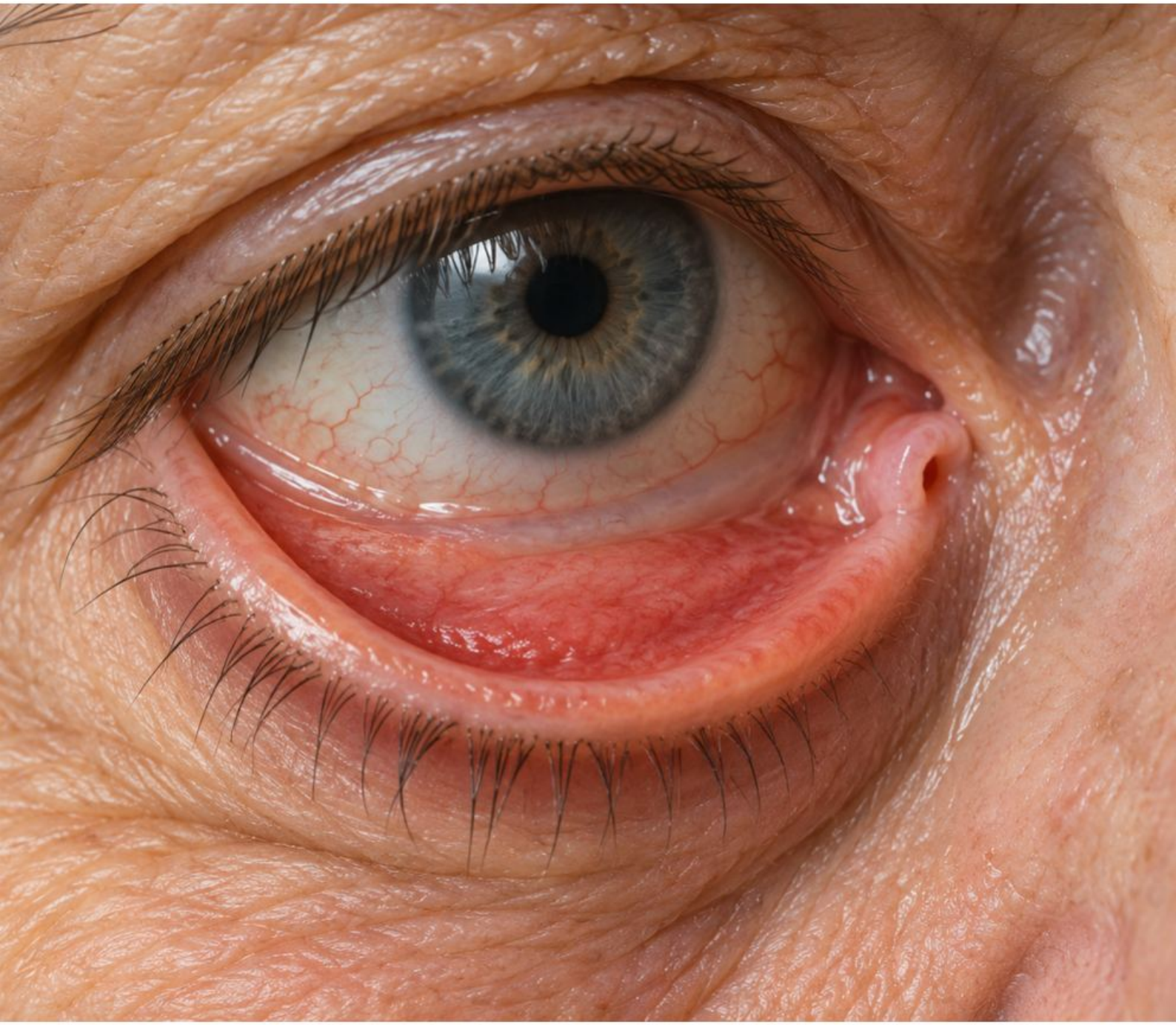

Scena dydaktyczna · osoba i dane fikcyjne

Wywiad — przypadek fikcyjny

Zofia, 81 lat, z Lublina, od miesięcy wyciera łzy z OP. Dolna powieka odstaje. W ostatnim tygodniu pojawiło się pieczenie; nie zgłasza nowego osłabienia twarzy.

Dane obrazu i podanego badania

Brzeg i punkt łzowy dolnej powieki są odwrócone od gałki. Odsłonięta spojówka jest zaczerwieniona. Domykanie podczas snu pozostaje nieznane.

Pytanie 1

Jak położenie punktu łzowego może tłumaczyć objaw?

Pytanie 2

Dlaczego pieczenie i łzawienie mogą współistnieć?

Pytanie 3

Jakich przyczyn nie rozstrzyga sam kadr?

Twoja odpowiedź

Hipoteza: _____ Brakujące dane: _____ Pilność: _____

Źródła: M01-S10; M01-S13; B-S29; M02-S19

Przypadek 007

Wywinięta powieka i łzawienie

Komentarz · porównaj swoje uzasadnienie





Diagram analizy · nie dokumentacja pacjenta

Co przemawia za hipotezą

Wywinięcie powieki może odsuwać punkt łzowy od jeziorka łzowego i pogarszać odpływ. Utrata prawidłowego kontaktu powieki z gałką sprzyja także ekspozycji powierzchni. Łzy na policzku nie dowodzą prawidłowej ochrony rogówki.

Pułapka

Uznanie intensywnego łzawienia za dowód, że powierzchnia oka nie wysycha.

Najważniejsze różnicowanie

Niedrożność dróg łzowych również powoduje łzawienie i może współistnieć. Trzeba uwzględnić wiotkość, bliznowacenie oraz zaburzenie unerwienia; fotografia nie rozstrzyga mechanizmu.

Czego jeszcze potrzeba

Zbadaj mruganie, domykanie, funkcję twarzy i rogówkę. Nowe osłabienie twarzy, ból oka lub pogorszenie widzenia wymagają pilnej oceny lekarskiej. Nie ograniczaj badania do widocznej czerwonej spojówki.

Odpowiedzi z uzasadnieniem

1 · Punkt nie styka się prawidłowo z jeziorkiem. 2 · Możliwe są jednocześnie zaburzony odpływ i ekspozycja. 3 · Potrzebne jest badanie mechanizmu, a nie automatyczne przypisanie problemu wiekowi.

Który wniosek w Twojej odpowiedzi miał oparcie w danych, a który wymagał dopiero badania?

Źródła: M01-S10; M01-S13; B-S29; M02-S19

Przypadek 008

Rzęsa dotykająca rogówki

Zadanie · zatrzymaj się przed komentarzem

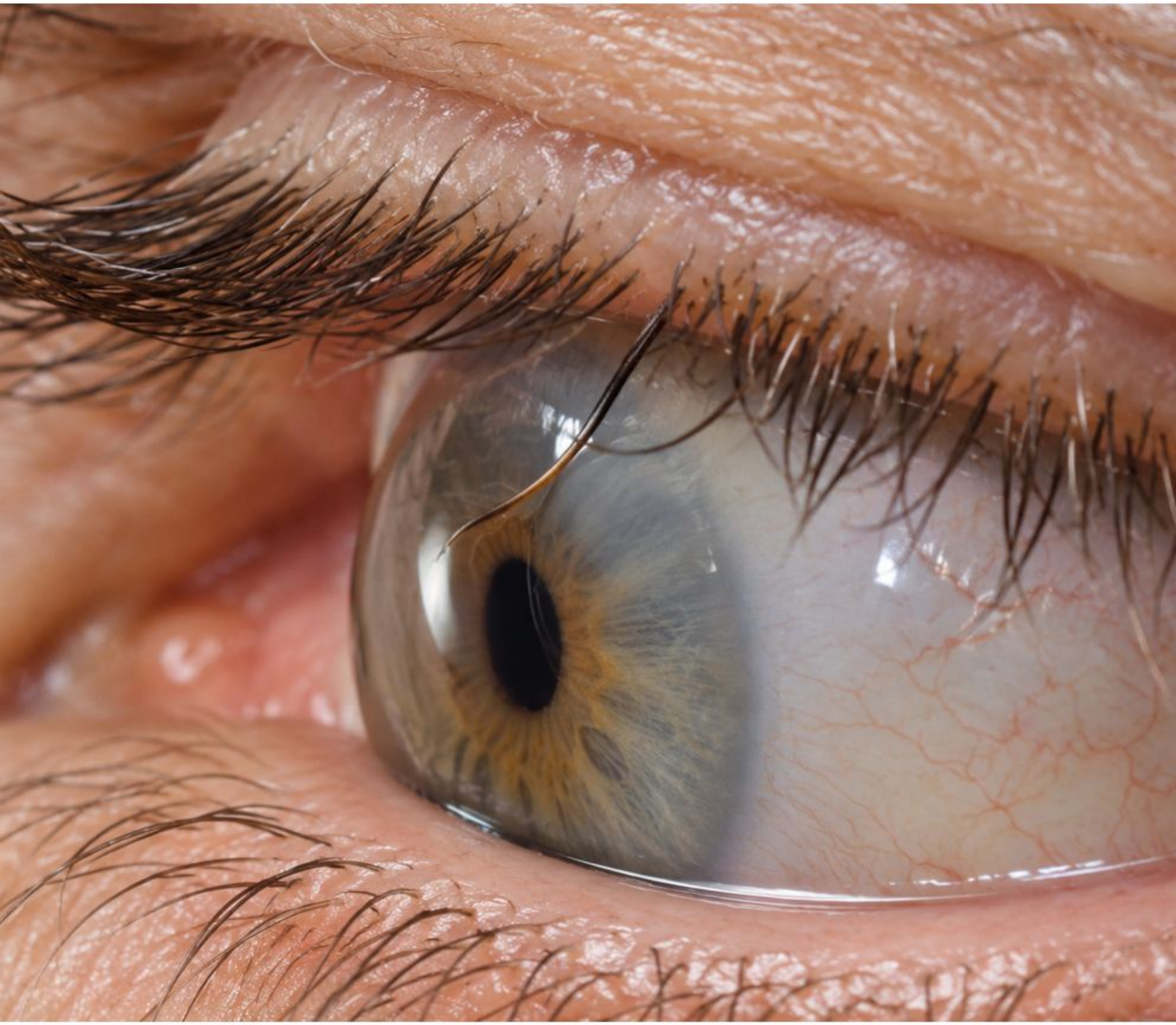

Scena dydaktyczna · osoba i dane fikcyjne

Wywiad — przypadek fikcyjny

Tomasz, 59 lat, z Kielc, czuje kłucie OL przy mruganiu od tygodnia. Nie nosi soczewek kontaktowych i nie zgłasza świeżego urazu.

Dane obrazu i podanego badania

Pojedyncza rzęsa na prawidłowo ustawionym brzegu kieruje się do rogówki i dotyka jej powierzchni. Nie pokazano drugiego rzędu rzęs ani całego obszaru barwienia.

Pytanie 1

Co odróżnia ten obraz od podwinięcia?

Pytanie 2

Czy kontakt rzęsy dowodzi już głębokości uszkodzenia?

Pytanie 3

Co zmieni interpretację obecności dodatkowych rzęs?

Twoja odpowiedź

Hipoteza: _____ Brakujące dane: _____ Pilność: _____

Źródła: M01-S09; M01-S12; M01-S08; M01-S11

Przypadek 008

Rzęsa dotykająca rogówki

Komentarz · porównaj swoje uzasadnienie

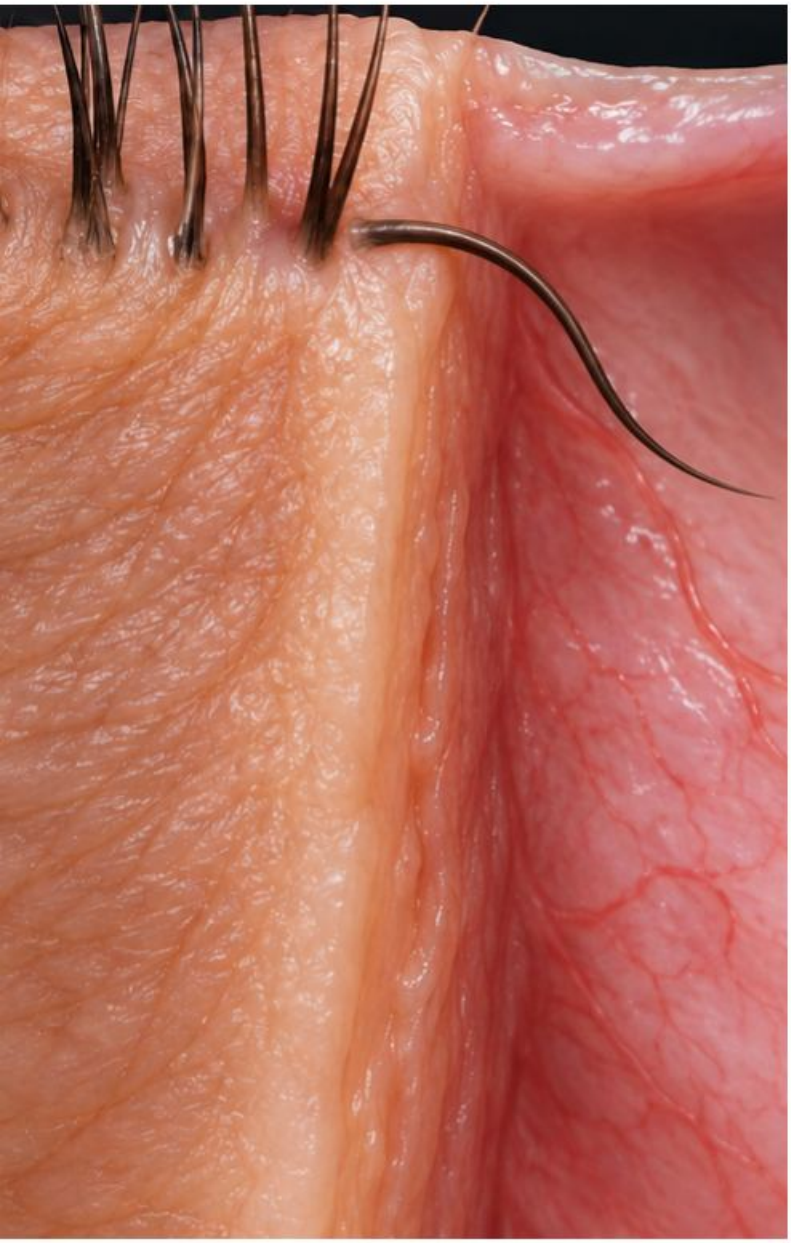

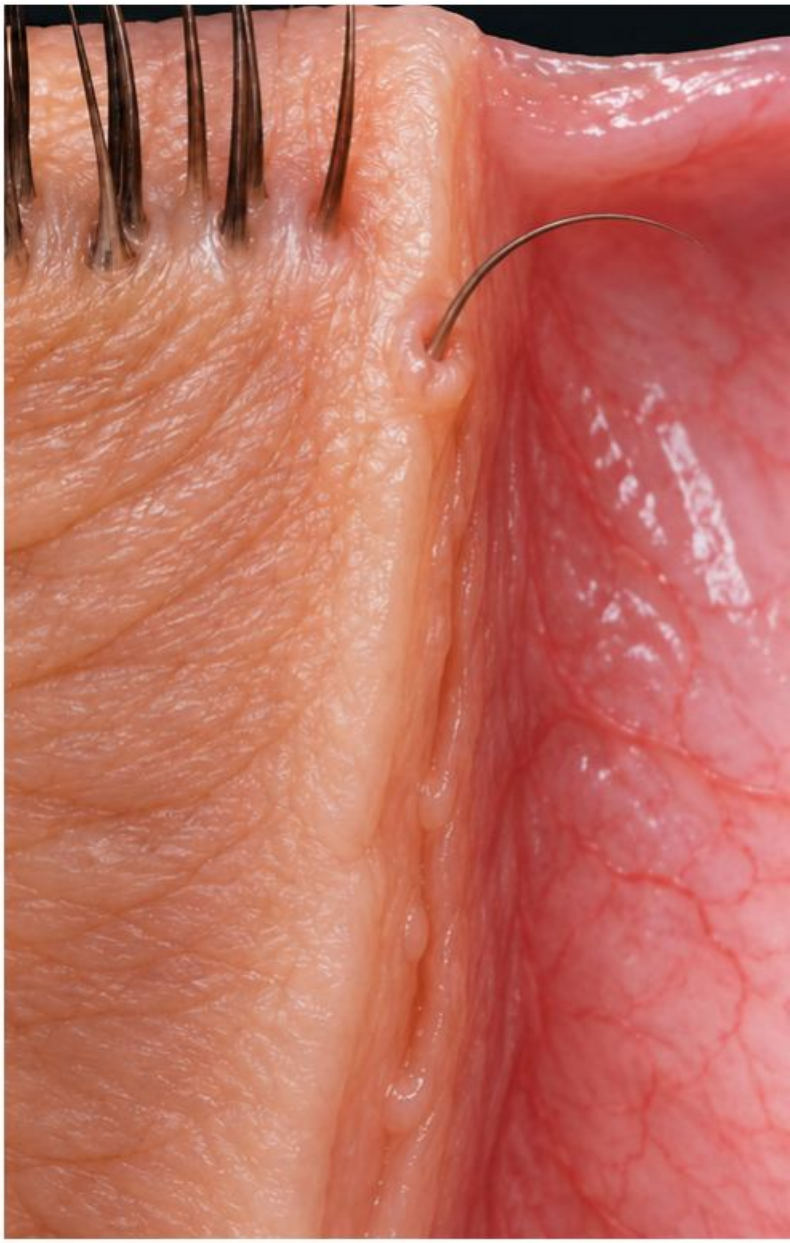

Diagram analizy · nie dokumentacja pacjenta

Co przemawia za hipotezą

Nieprawidłowy kierunek pojedynczej rzęsy przy zachowanej pozycji brzegu odpowiada wrastaniu rzęs. Kontakt z rogówką jest mechanizmem drażnienia, lecz fotografia kontaktu nie określa ubytku nabłonka ani głębokości uszkodzenia.

Pułapka

Dopisanie owrzodzenia rogówki tylko dlatego, że rzęsa ją dotyka.

Najważniejsze różnicowanie

Podwinięcie obraca cały brzeg. Dwurzędowość rzęs oznacza dodatkowy rząd, często w pobliżu ujść gruczołów; nie jest synonimem każdej źle skierowanej rzęsy. Obejrzyj pełny brzeg, zanim nazwiesz anomalię.

Czego jeszcze potrzeba

Zbadaj powierzchnię w lampie, barwienie i widzenie. Oceń liczbę kontaktujących rzęs oraz ich pochodzenie. Nie przenoś na ten przypadek założenia o uszkodzeniu od soczewki bez odpowiedniego wywiadu.

Odpowiedzi z uzasadnieniem

1 · Brzeg nie jest obrócony. 2 · Uszkodzenie wymaga badania powierzchni. 3 · Dodatkowy rząd zmienia opis na podejrzenie dwurzędowości, ale musi być rzeczywiście widoczny i zlokalizowany.

Który wniosek w Twojej odpowiedzi miał oparcie w danych, a który wymagał dopiero badania?

Źródła: M01-S09; M01-S12; M01-S08; M01-S11

Przypadek 009

Nowa ptoza i nierówne źrenice

Zadanie · zatrzymaj się przed komentarzem



Scena dydaktyczna · osoba i dane fikcyjne

Wywiad — przypadek fikcyjny

Paweł, 48 lat, z Warszawy, od rana ma opadniętą powiekę OP i podwójne widzenie. Godzinę wcześniej pojawił się silny ból głowy. Wcześniejsze zdjęcie pokazuje symetryczne powieki.

Dane obrazu i podanego badania

Ptoza OP współistnieje z większą prawą źrenicą. Pełna ruchomość i reakcje na światło nie są dostępne na obrazie statycznym.

Pytanie 1

Które połączenie danych wymaga natychmiastowej reakcji?

Pytanie 2

Jakich wyników nie wolno dopisać ze zdjęcia?

Pytanie 3

Czy trzeba czekać na pełną klasyczną triadę objawów?

Twoja odpowiedź

Hipoteza: _____ Brakujące dane: _____ Pilność: _____

Źródła: M01-S07; M06-S07; M04-S09; M04-S11; M02-S19

Przypadek 009

Nowa ptoza i nierówne źrenice

Komentarz · porównaj swoje uzasadnienie



Diagram analizy · nie dokumentacja pacjenta

Co przemawia za hipotezą

Nowa ptoza, anizokoria i diplopia z bólem głowy wymagają natychmiastowej oceny medycznej. Należy rozważyć porażenie nerwu III i przyczyny zagrażające życiu, w tym ucisk. Ilustracja nie ustala lokalizacji ani etiologii uszkodzenia.

Pułapka

Odesłanie na rutynową kontrolę, bo „to tylko opadająca powieka".

Najważniejsze różnicowanie

Zespół Hornera zwykle wiąże ptozę z mniejszą źrenicą; inne przyczyny ptozy mogą nie zmieniać źrenic. Te różnice porządkują hipotezy, ale nie usprawiedliwiają opóźnienia w nowym bolesnym zespole.

Odpowiedzi z uzasadnieniem

1 · Nowy zespół z bólem głowy. 2 · Reakcji źrenic i ruchomości nie ocenia zdjęcie. 3 · Nie czekamy na komplet objawów ani na wynik powtórki; potrzebna jest natychmiastowa ścieżka pomocy.

Czego jeszcze potrzeba

Udokumentuj czas początku, ostrość, źrenice w świetle i ciemności oraz ruchy, o ile nie opóźnia to pomocy. Nie wykluczaj groźnej przyczyny tylko dlatego, że ruchomość nie została jeszcze zbadana.

Który wniosek w Twojej odpowiedzi miał oparcie w danych, a który wymagał dopiero badania?

Źródła: M01-S07; M06-S07; M04-S09; M04-S11; M02-S19

Przypadek 010

Obrzęk powieki z ograniczeniem ruchów oka

Zadanie · zatrzymaj się przed komentarzem



Scena dydaktyczna · osoba i dane fikcyjne

Wywiad — przypadek fikcyjny

Oliwia, 13 lat, z Bydgoszczy, ma gorączkę i narastający obrzęk OL od wczoraj. Zgłasza ból przy patrzeniu w górę i podwójne widzenie. Rodzic podaje niedawną infekcję zatok.

Dane obrazu i podanego badania

Powieki są obrzęknięte, gałka wydaje się wysunięta. W opisie badania odnotowano ograniczenie ruchów; ilustracja nie jest pomiarem wytrzeszczu.

Pytanie 1

Które dane przemawiają za zajęciem oczodołu?

Pytanie 2

Czy zaczerwienienie powiek różnicuje samo w sobie?

Pytanie 3

Jak postąpić z niepełnym pomiarem widzenia?

Twoja odpowiedź

Hipoteza: _____ Brakujące dane: _____ Pilność: _____

Źródła: M01-S18; M01-S19; M06-S08; M02-S19

Przypadek 010

Obrzęk powieki z ograniczeniem ruchów oka

Komentarz · porównaj swoje uzasadnienie

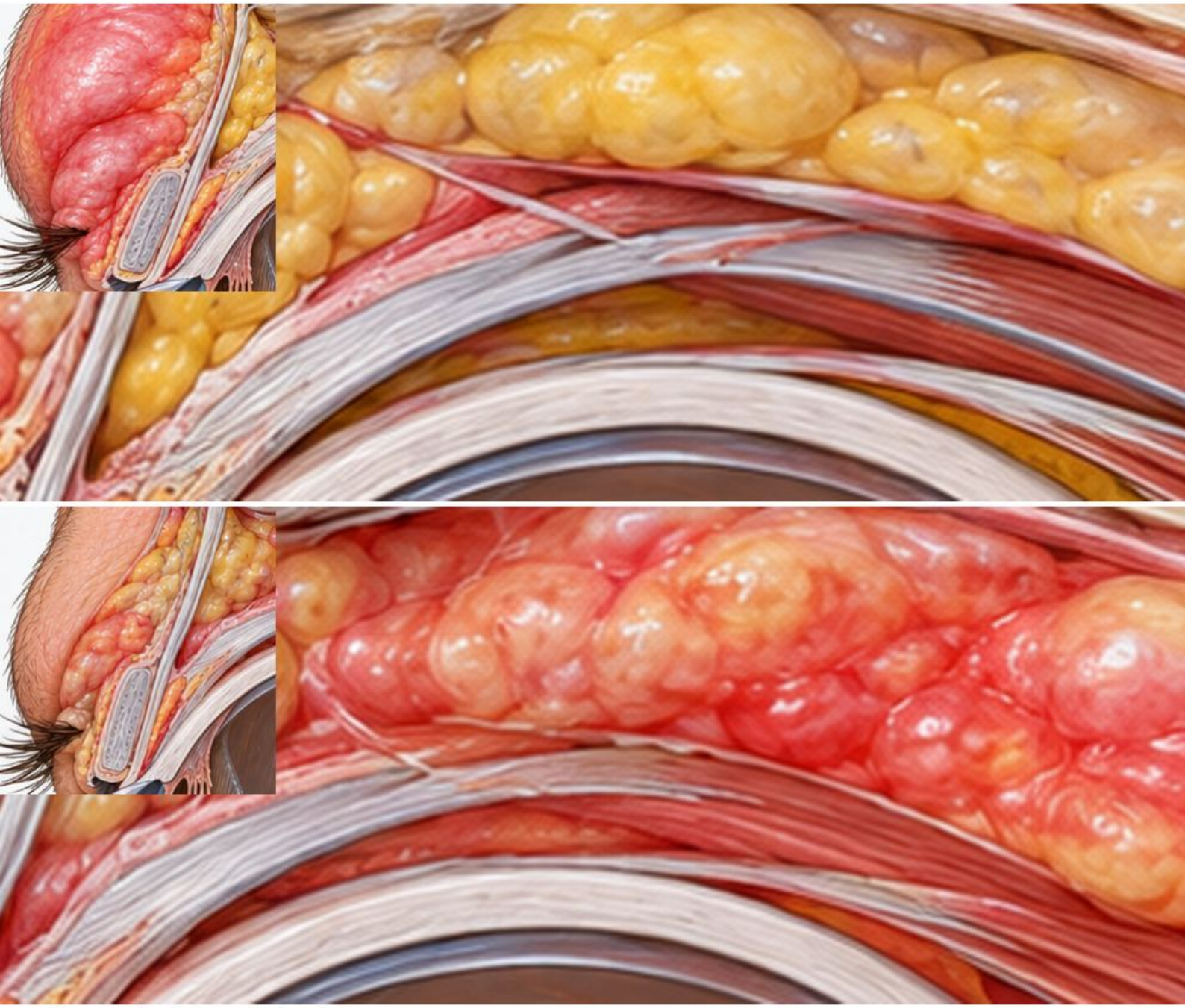

Diagram analizy · nie dokumentacja pacjenta

Co przemawia za hipotezą

Ból przy ruchach, ograniczenie ruchomości, diplopia i możliwy wytrzeszcz budzą podejrzenie zapalenia oczodołu. Stan zagraża widzeniu i zdrowiu; wymaga natychmiastowej oceny szpitalnej. Infekcja zatok jest istotnym kontekstem, a nie dowodem jedynej przyczyny.

Pułapka

Wykluczenie zagrożenia, bo przez obrzęk nie udało się zobaczyć całej gałki.

Najważniejsze różnicowanie

Zapalenie przedprzegrodowe dotyczy powiek przed przegrodą i zwykle nie powoduje zaburzeń ruchów ani wytrzeszczu. Sam obrzęk i gorączka nie lokalizują zapalenia względem przegrody.

Odpowiedzi z uzasadnieniem

1 · Objawy ruchowe i wytrzeszcz. 2 · Czerwony obrzęk występuje w obu lokalizacjach. 3 · Niepełny wynik zwiększa niepewność; nie hamuje natychmiastowej oceny przy tych sygnałach.

Czego jeszcze potrzeba

Oceń ostrość i funkcję nerwu wzrokowego, źrenice, ruchomość oraz objawy ogólne bez opóźniania skierowania. Jeśli obrzęk uniemożliwia badanie, zapisz „nie oceniono”; nie zastępuj go wynikiem prawidłowym.

Który wniosek w Twojej odpowiedzi miał oparcie w danych, a który wymagał dopiero badania?

Źródła: M01-S18; M01-S19; M06-S08; M02-S19

Przypadek 011

Czerwone oko z wodnistą wydzieliną

Zadanie · zatrzymaj się przed komentarzem

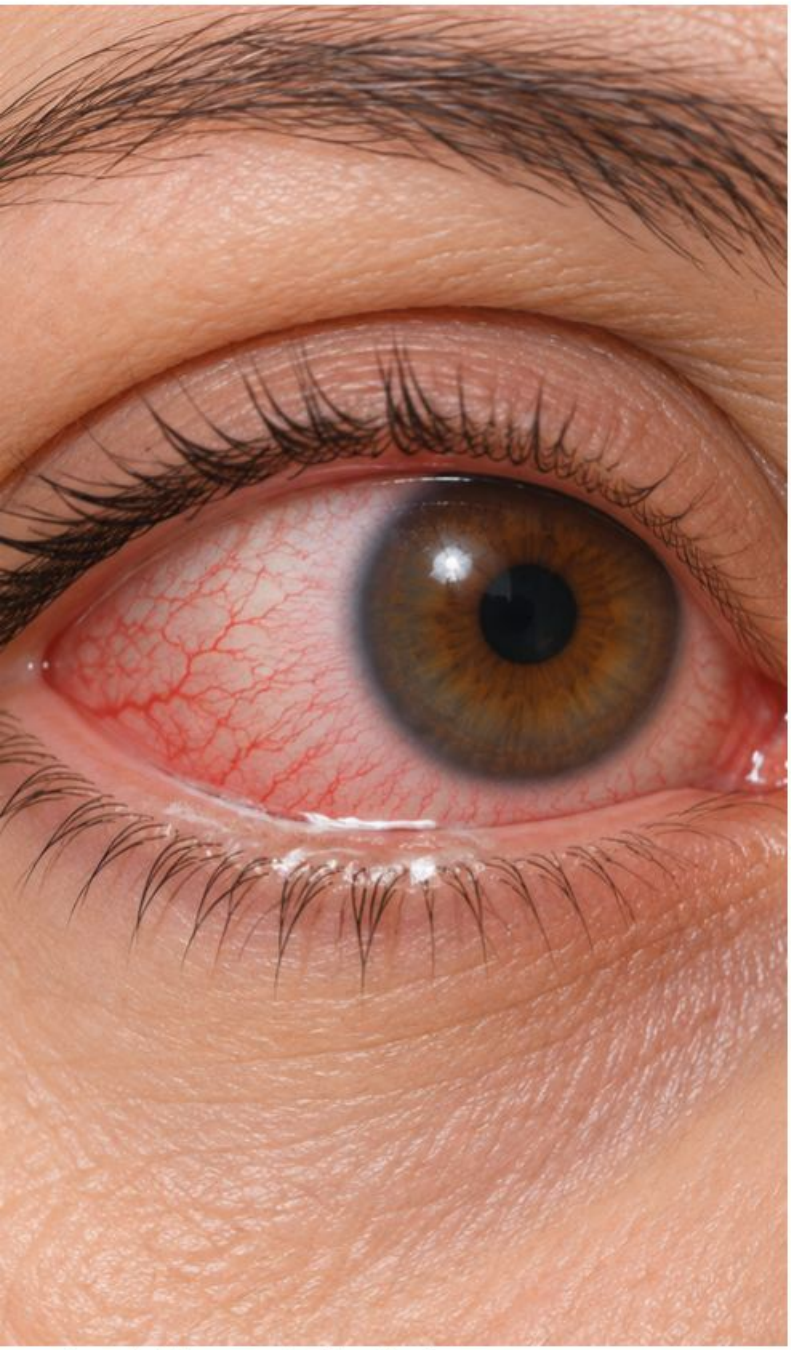



Scena dydaktyczna · osoba i dane fikcyjne

Wywiad — przypadek fikcyjny

Aleksandra, 31 lat, z Wrocławia, ma wodnistą wydzielinę OP od dwóch dni; dziś zaczęło łzawić OL. W domu dziecko ma infekcję dróg oddechowych. Nie zgłasza silnego bólu.

Dane obrazu i podanego badania

Przekrwiona spojówka z wodnistą wydzieliną; po odwróceniu powieki widoczne grudki. W opisie badania zapisano tkliwy węzeł przeduszny. Rogówki nie oceniono na tej ilustracji.

Pytanie 1

Jak zestawić wydzielinę, grudki i wywiad?

Pytanie 2

Która informacja nie pochodzi z fotografii oka?

Pytanie 3

Co uniemożliwia nazwanie stanu prostym zapaleniem spojówek bez zastrzeżeń?

Twoja odpowiedź

Hipoteza: _____ Brakujące dane: _____ Pilność: _____

Źródła: M02-S01; M02-S13; B-S30; M02-S19

Przypadek 011

Czerwone oko z wodnistą wydzieliną

Komentarz · porównaj swoje uzasadnienie

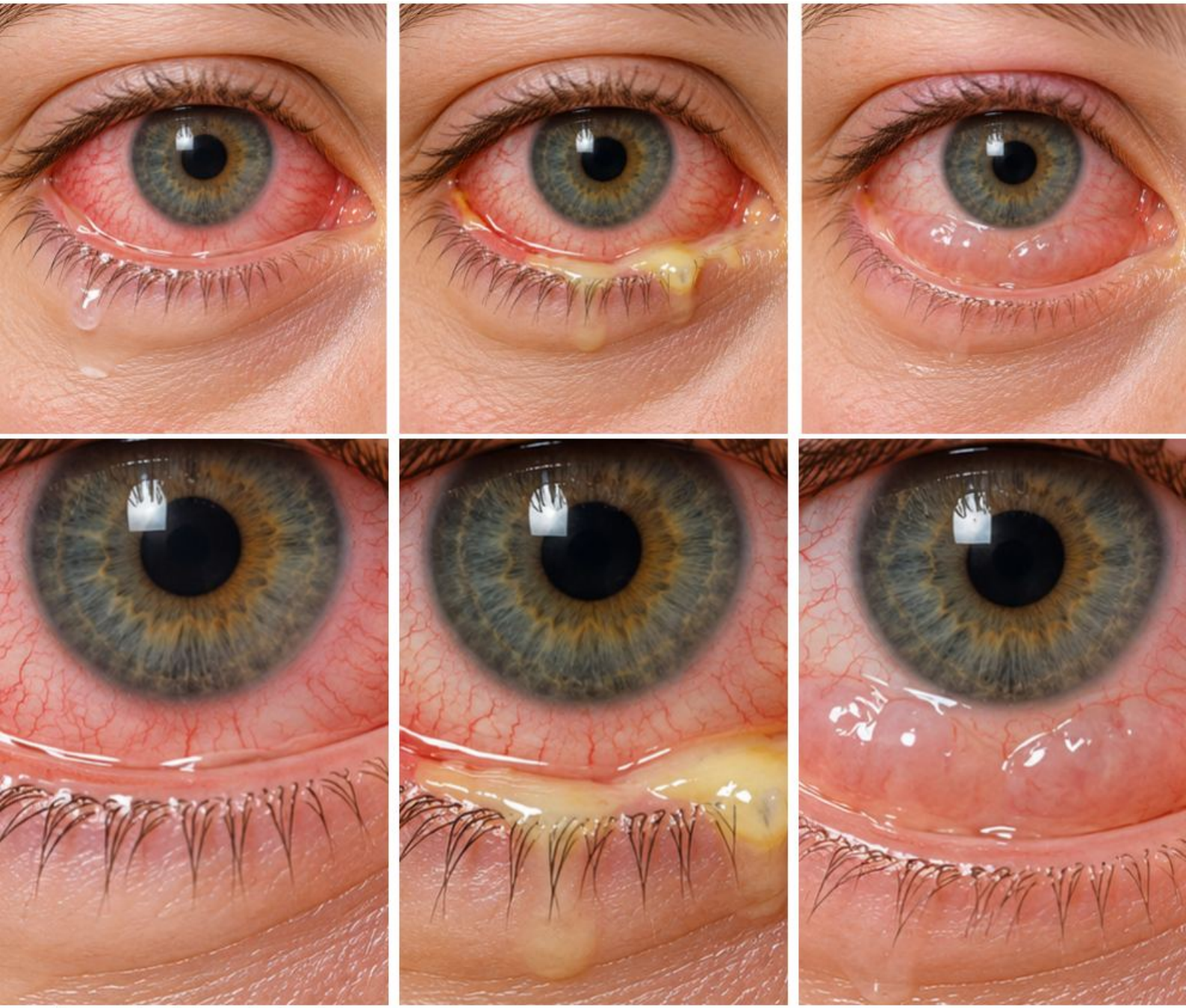

Diagram analizy · nie dokumentacja pacjenta

Co przemawia za hipotezą

Wodnista wydzielina, grudki, kontakt infekcyjny i węzeł przeduszny wspierają podejrzenie wirusowego zapalenia spojówek. Nie są jednak testem określającym konkretny wirus. Kolejne zajęcie drugiego oka pasuje do przebiegu, lecz nie zastępuje oceny rogówki.

Pułapka

Wykluczenie zajęcia rogówki na podstawie łagodnego wyglądu spojówki.

Najważniejsze różnicowanie

Dominujący świąd i obustronność mogą kierować ku alergii; ropna wydzielina ku zakażeniu bakteryjnemu. Grudki nie są swoiste wyłącznie dla wirusów, więc czas trwania oraz wywiad pozostają istotne.

Odpowiedzi z uzasadnieniem

1 · Hipoteza wirusowa jest uzasadniona, nie pewna. 2 · Tkliwość węzła wymaga badania. 3 · Bez oceny rogówki i widzenia nie zamykamy różnicowania.

Czego jeszcze potrzeba

Sprawdź ostrość, światłowstręt, ból, soczewki kontaktowe i rogówkę. Pogorszenie widzenia lub ból wymaga ponownego określenia pilności. Węzeł przeduszny jest wynikiem badania, nie widoczną strukturą w kadrze spojówki.

Który wniosek w Twojej odpowiedzi miał oparcie w danych, a który wymagał dopiero badania?

Źródła: M02-S01; M02-S13; B-S30; M02-S19

Przypadek 012

Świąd obu oczu i brodawki

Zadanie · zatrzymaj się przed komentarzem





Scena dydaktyczna · osoba i dane fikcyjne

Wywiad — przypadek fikcyjny

Natalia, 22 lata, z Rzeszowa, podczas wiosennego pobytu poza miastem odczuwa silny świąd obu oczu. Ma kichanie i wodnisty katar. Nie podaje bólu ani spadku ostrości.

Dane obrazu i podanego badania

Obustronne przekrwienie i obrzęk spojówek. Na spojówce tarczkowej widać brodawki z naczyniem w centrum. Rogówka nie została pokazana w barwieniu.

Pytanie 1

Który objaw jest kluczowy dla kierunku różnicowania?

Pytanie 2

Jak rozpoznasz brodawkę w odróżnieniu od grudki?

Pytanie 3

Czy sam sezon wyklucza inne przyczyny?

Twoja odpowiedź

Hipoteza: _____ Brakujące dane: _____ Pilność: _____

Źródła: M02-S05; M02-S06; M02-S12; M02-S13

Przypadek 012

Świąd obu oczu i brodawki

Komentarz · porównaj swoje uzasadnienie

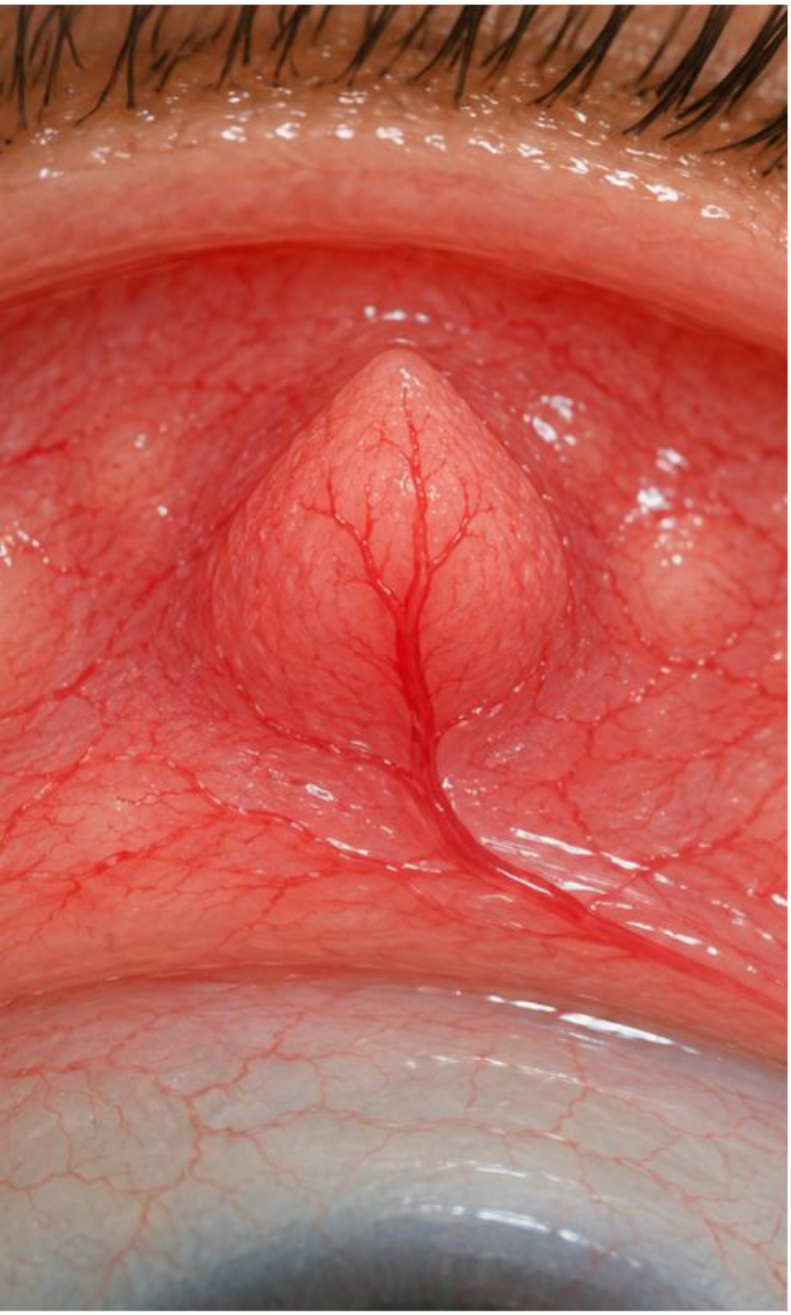



Diagram analizy · nie dokumentacja pacjenta

Co przemawia za hipotezą

Dominujący świąd, obustronność i objawy alergicznego nieżytu nosa wspierają alergiczne zapalenie spojówek. Brodawki mają rdzeń naczyniowy, ale ich obecność nie jest wyłączna dla alergii. Sezon jest wskazówką, nie testem etiologicznym.

Pułapka

Uznanie brodawek za bezwzględny dowód alergii i pominięcie wywiadu.

Najważniejsze różnicowanie

Wirusowe zapalenie częściej daje wodnistą wydzielinę z grudkami i kontekstem infekcyjnym. Duże brodawki u użytkownika soczewek wymagają odrębnego wywiadu o ich noszeniu. Nie wnioskuj o ich wielkości bez skali.

Odpowiedzi z uzasadnieniem

1 · Świąd kieruje różnicowaniem. 2 · Brodawka ma centralny rdzeń naczyniowy; grudka ma inny układ naczyń. 3 · Sezonowość nie zastępuje badania powierzchni ani oceny objawów alarmowych.

Czego jeszcze potrzeba

Potwierdź ostrość i brak cech rogówkowych, zapytaj o soczewki, ekspozycje i wcześniejsze epizody. Ból, światłowstręt lub pogorszenie widzenia zmieniają ścieżkę oceny nawet przy znanej alergii.

Który wniosek w Twojej odpowiedzi miał oparcie w danych, a który wymagał dopiero badania?

Źródła: M02-S05; M02-S06; M02-S12; M02-S13

Przypadek 013

Ropna wydzielina i sklejone powieki

Zadanie · zatrzymaj się przed komentarzem

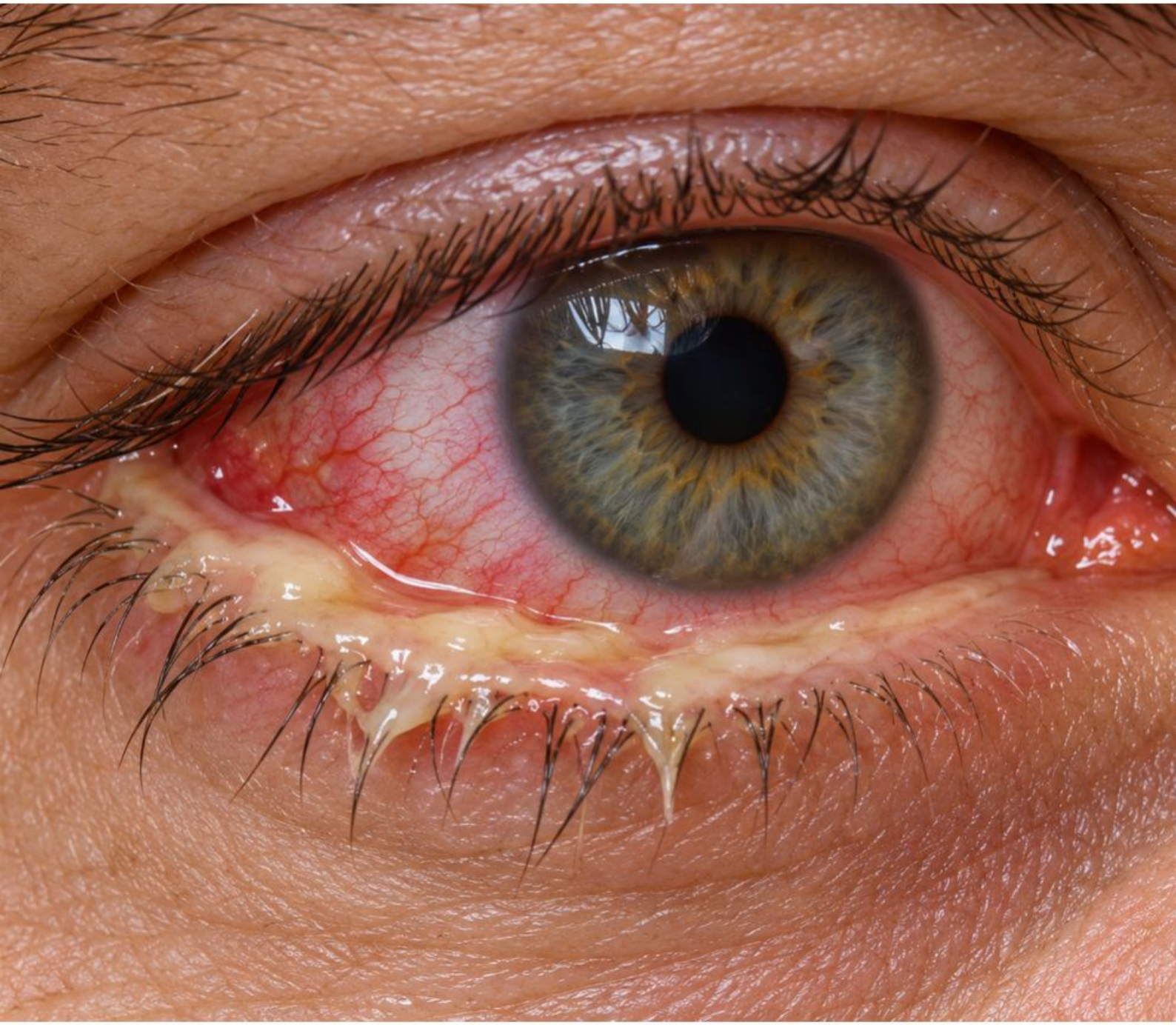

Scena dydaktyczna · osoba i dane fikcyjne

Wywiad — przypadek fikcyjny

Grzegorz, 39 lat, z Płocka, od wczoraj ma sklejone rano powieki OP i gęstą wydzielinę. Po jej usunięciu widzi lepiej. Nie nosi soczewek i nie zgłasza silnego bólu.

Dane obrazu i podanego badania

W worku spojówkowym widoczna jest śluzowo-ropna wydzielina i przekrwienie. Nie ma udokumentowanej ostrości ani oceny nabłonka rogówki.

Pytanie 1

Co wspiera hipotezę bakteryjną?

Pytanie 2

Dlaczego poprawa po oczyszczeniu nie wystarcza jako wynik widzenia?

Pytanie 3

Jaka dodatkowa cecha wymagałaby zmiany pilności?

Twoja odpowiedź

Hipoteza: _____ Brakujące dane: _____ Pilność: _____

Źródła: M02-S03; M02-S02; M02-S19; B-S04

Przypadek 013

Ropna wydzielina i sklejone powieki

Komentarz · porównaj swoje uzasadnienie

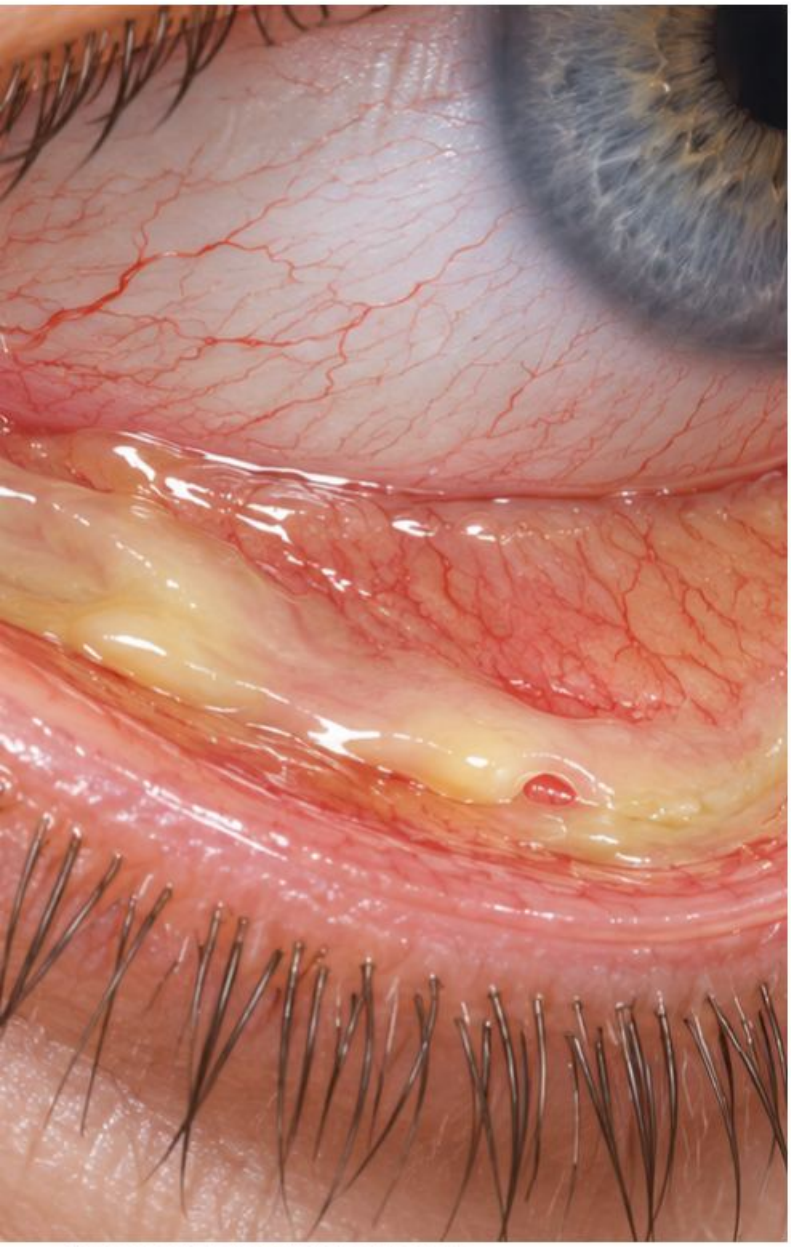

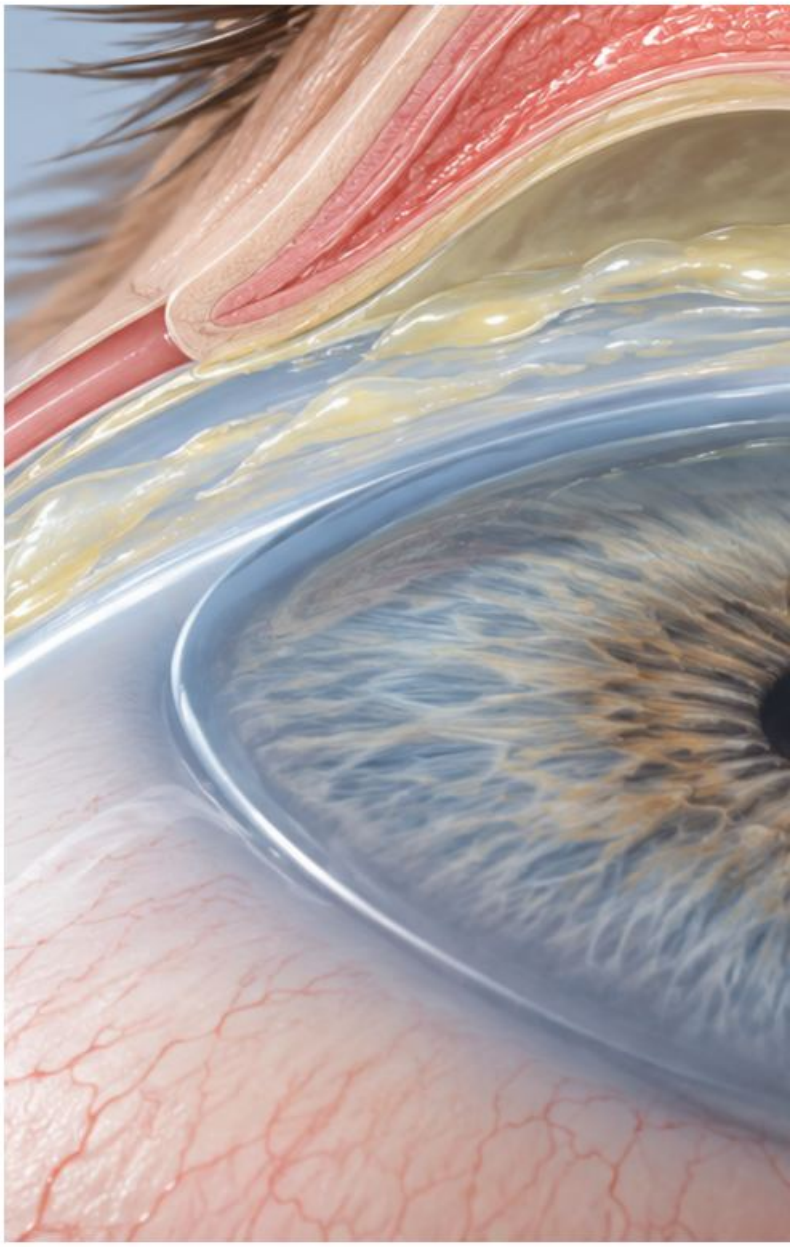

Diagram analizy · nie dokumentacja pacjenta

Co przemawia za hipotezą

Gęsta wydzielina i sklejanie powiek wspierają podejrzenie ostrego bakteryjnego zapalenia spojówek. Wygląd wydzieliny nie określa drobnoustroju. Trzeba odróżnić przejściowe zamglenie przez wydzielinę od rzeczywistego pogorszenia funkcji oka.

Pułapka

Uznanie każdej ropnej wydzieliny za stan niewymagający oceny rogówki.

Najważniejsze różnicowanie

Wirusowe i inne zapalenia mogą mieć nakładające się objawy. Bardzo obfita, szybko narastająca ropna wydzielina, ból lub zajęcie rogówki wymagają pilnej oceny i szerszego różnicowania, a nie automatycznego przypisania zwykłemu zapaleniu.

Odpowiedzi z uzasadnieniem

1 · Charakter wydzieliny i sklejanie są wskazówkami. 2 · Potrzebny jest pomiar ostrości. 3 · Ból, światłowstręt, pogorszenie widzenia lub bardzo gwałtowny przebieg wymagają pilnej oceny; materiał nie wybiera leczenia.

Czego jeszcze potrzeba

Zmierz ostrość po usunięciu wydzieliny w warunkach badania; oceń rogówkę i światłowstręt. Zapisz czas początku, jednostronność i dynamikę. Nie przepisuj wyniku „widzenie prawidłowe” z subiektywnej poprawy.

Który wniosek w Twojej odpowiedzi miał oparcie w danych, a który wymagał dopiero badania?

Źródła: M02-S03; M02-S02; M02-S19; B-S04

Przypadek 014

Czerwony obszar po kaszlu

Zadanie · zatrzymaj się przed komentarzem



Scena dydaktyczna · osoba i dane fikcyjne

Wywiad — przypadek fikcyjny

Maria, 64 lata, z Olsztyna, zauważyła czerwony obszar OL po napadzie kaszlu. Nie ma bólu ani światłowstrętu. Przyjmuje lek przeciwkrzepliwy; nie zmieniała dawki.

Dane obrazu i podanego badania

Pod spojówką widoczna jest płaska, ostro odgraniczona plama krwi. Rogówka pozostaje przezierna w przedstawionym kadrze. Nie pokazano kąta przedniej komory ani pomiaru ciśnienia tętniczego.

Pytanie 1

W której przestrzeni leży krew?

Pytanie 2

Co odróżnia ten obraz od krwi w komorze przedniej?

Pytanie 3

Jakie pytania pozostają ważne mimo braku bólu?

Twoja odpowiedź

Hipoteza: _____ Brakujące dane: _____ Pilność: _____

Źródła: M02-S07; M04-S05; M02-S19

Przypadek 014

Czerwony obszar po kaszlu

Komentarz · porównaj swoje uzasadnienie

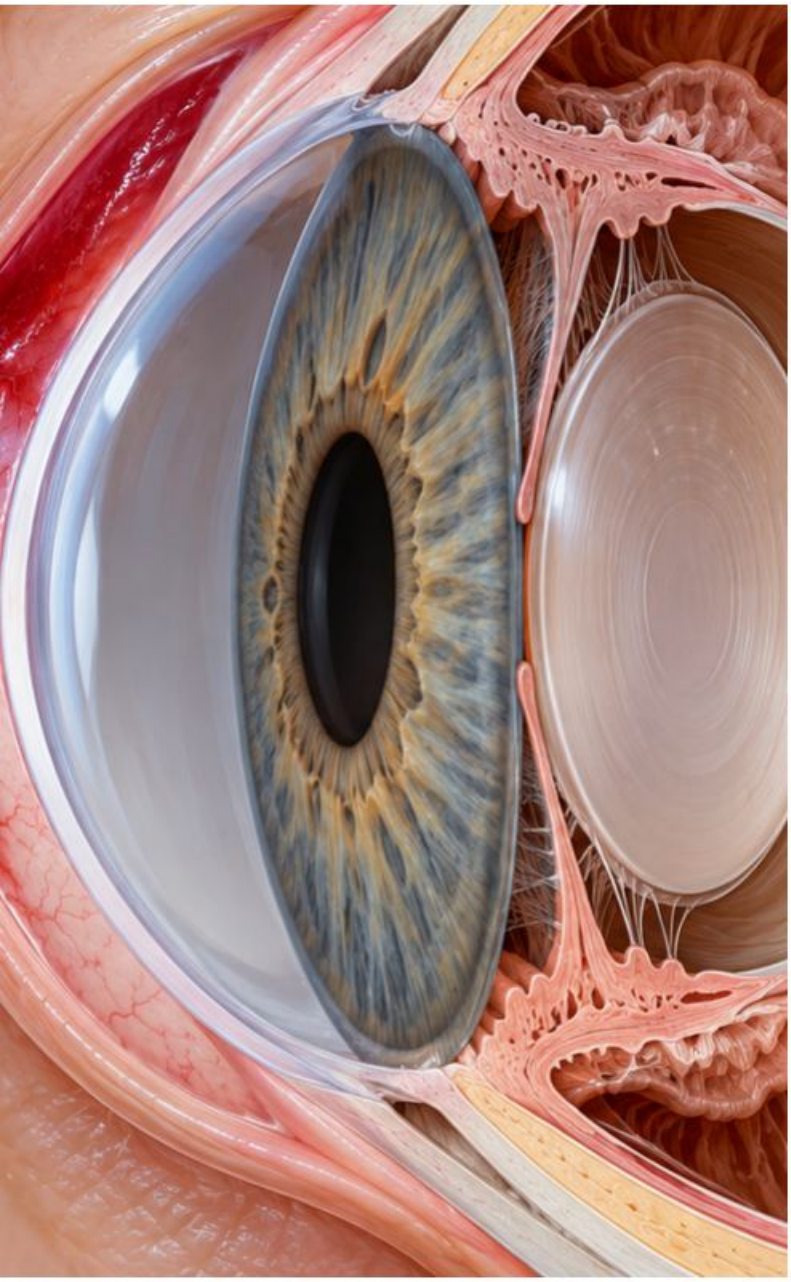

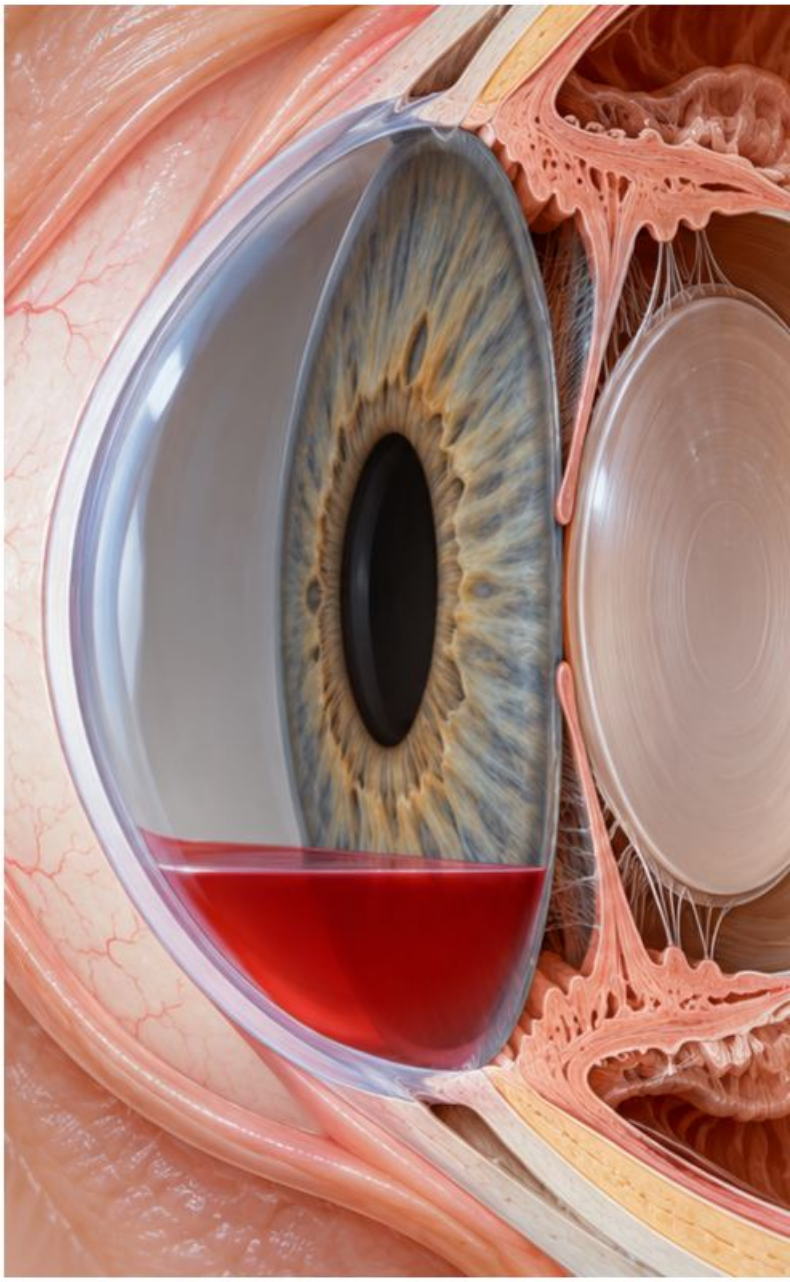

Diagram analizy · nie dokumentacja pacjenta

Co przemawia za hipotezą

Ostro odgraniczona podspojówkowa plama po kaszlu pasuje do wylewu podspojówkowego. Czerwień przykrywa twardówkę, a nie tworzy poziomu przed tęczówką. Konieczne jest potwierdzenie lokalizacji w badaniu, zwłaszcza gdy obraz jest niepełny.

Pułapka

Zmiana leczenia ogólnego bez ustalenia wskazań i konsultacji z osobą prowadzącą leczenie.

Najważniejsze różnicowanie

Krwiak komory przedniej leży za rogówką i może tworzyć poziom. Rozlane zapalne przekrwienie ma układ naczyń, a nie jednolitą plamę. Brak bólu nie wyjaśnia przyczyny nawracających wylewów.

Czego jeszcze potrzeba

Zapytaj o uraz, nawroty, inne krwawienia i leki; sprawdź widzenie oraz ciśnienie tętnicze według kontekstu. Nie zalecaj samodzielnego odstawienia leku przeciwkrzepliwego na podstawie ilustracji.

Odpowiedzi z uzasadnieniem

1 · Przestrzeń pod spojówką. 2 · Nie ma poziomu krwi przed tęczówką w pokazanym obrazie. 3 · Uraz, nawroty, skaza i leki wymagają wyjaśnienia; objawy alarmowe lub uraz zmieniają pilność.

Który wniosek w Twojej odpowiedzi miał oparcie w danych, a który wymagał dopiero badania?

Źródła: M02-S07; M04-S05; M02-S19

Przypadek 015

Trójkątna zmiana przy rąbku

Zadanie · zatrzymaj się przed komentarzem



Scena dydaktyczna · osoba i dane fikcyjne

Wywiad — przypadek fikcyjny

Andrzej, 58 lat, z Kołobrzegu, od lat pracuje na zewnątrz. Zauważa narośl od strony nosa w OP. Od kilku miesięcy okulary gorzej korygują zamglenie; nie ma nagłego bólu.

Dane obrazu i podanego badania

Trójkątna włóknisto-naczyniowa tkanka przekracza nosowy rąbek i nasuwa się na rogówkę. Wierzchołek kieruje się ku centrum. Na ilustracji nie ma skali ani wcześniejszego zdjęcia.

Pytanie 1

Która granica anatomiczna została przekroczona?

Pytanie 2

Co odróżnia tę zmianę od tłuszczyka?

Pytanie 3

Jak zweryfikować zgłaszaną zmianę jakości widzenia?

Twoja odpowiedź

Hipoteza: _____ Brakujące dane: _____ Pilność: _____

Źródła: M02-S09; M02-S11; B-S04

Przypadek 015

Trójkątna zmiana przy rąbku

Komentarz · porównaj swoje uzasadnienie





Diagram analizy · nie dokumentacja pacjenta

Co przemawia za hipotezą

Przekroczenie rąbka przez trójkątną tkankę przemawia za skrzydlikiem. Lokalizacja nosowa i wieloletnia praca na zewnątrz wspierają kontekst, ale to przejście na rogówkę jest kluczową cechą obrazu. Z jednego kadru nie mierzymy tempa wzrostu.

Pułapka

Oszacowanie milimetrów i szybkości wzrostu z ilustracji bez skali.

Najważniejsze różnicowanie

Tłuszczyk pozostaje na spojówce przy rąbku. Nietypowa, nieregularna zmiana powierzchni wymaga odrębnej oceny; nie nazywamy każdej narośli skrzydlikiem. Pseudopterygium może mieć związek z wcześniejszym uszkodzeniem.

Który wniosek w Twojej odpowiedzi miał oparcie w danych, a który wymagał dopiero badania?

Czego jeszcze potrzeba

Zmierz zasięg na rogówce w badaniu i porównaj dokumentację. Oceń ostrość, refrakcję i ewentualną zmianę astygmatyzmu. Widzenie może pogarszać się z innej przyczyny, więc nie kończ badania na narośli.

Odpowiedzi z uzasadnieniem

1 · Rąbek rogówki. 2 · Tłuszczyk nie nasuwa się na rogówkę. 3 · Pomiar ostrości i refrakcji oraz ocena całego oka; zasięg należy zmierzyć, a nie zgadywać.

Źródła: M02-S09; M02-S11; B-S04

Przypadek 016

Bolesne głębokie przekrwienie

Zadanie · zatrzymaj się przed komentarzem

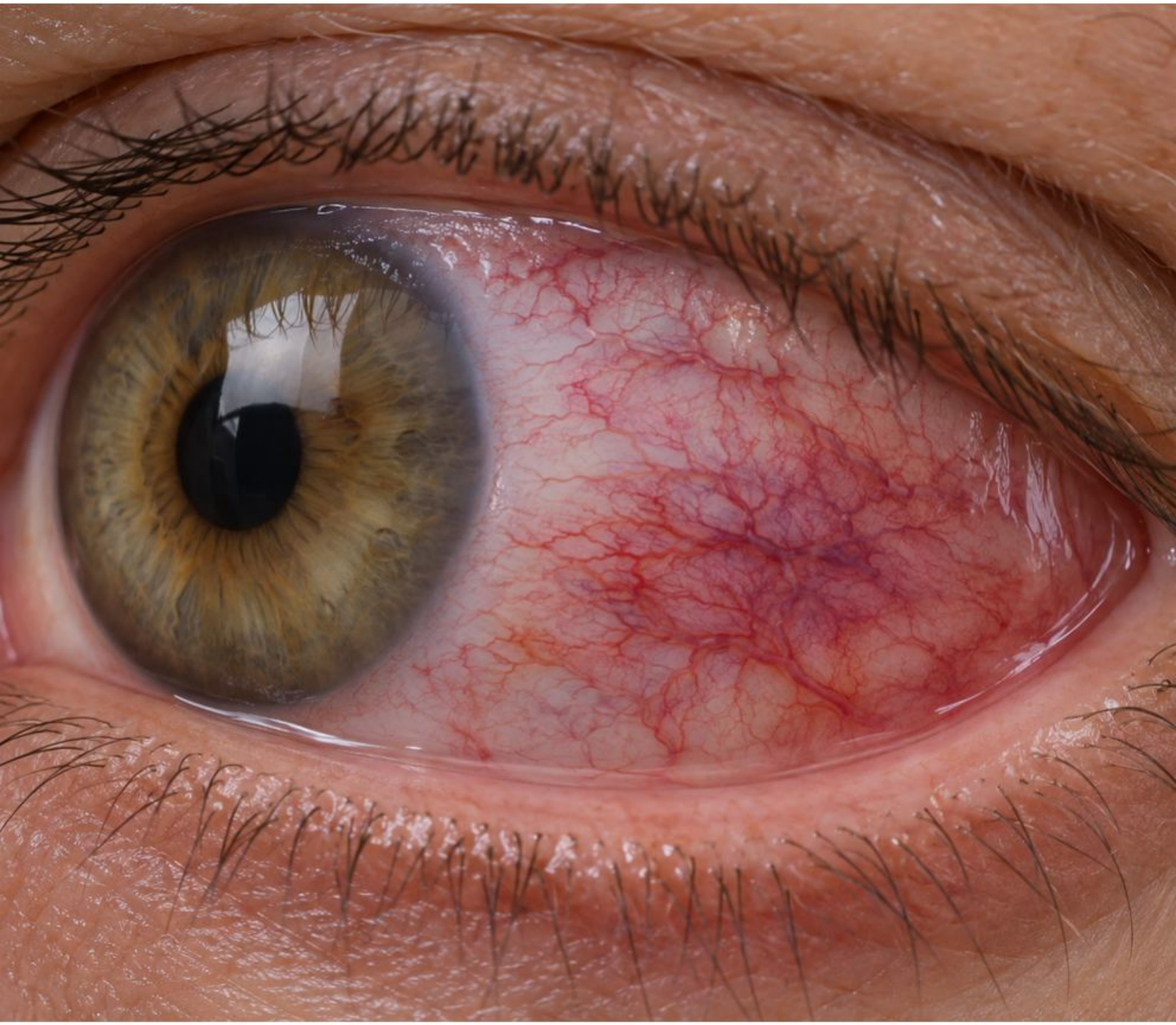

Scena dydaktyczna · osoba i dane fikcyjne

Wywiad — przypadek fikcyjny

Beata, 50 lat, z Krakowa, ma głęboki ból OL od trzech dni, budzący w nocy. Ruch oka nasila dolegliwość. Podaje leczenie choroby autoimmunologicznej, ale nie zna jej dokładnej nazwy.

Dane obrazu i podanego badania

Głębokie, miejscami fioletowawe przekrwienie ma niewyraźną granicę. Fotografia nie pokazuje reakcji naczyń na test ani grubości twardówki.

Pytanie 1

Które dane zwiększają podejrzenie zapalenia twardówki?

Pytanie 2

Czy kolor sam rozstrzyga między twardówką a nadtwardówką?

Pytanie 3

Jaki brak danych nie powinien opóźniać skierowania?

Twoja odpowiedź

Hipoteza: _____ Brakujące dane: _____ Pilność: _____

Źródła: M02-S17; M02-S18; M02-S19

Przypadek 016

Bolesne głębokie przekrwienie

Komentarz · porównaj swoje uzasadnienie





Diagram analizy · nie dokumentacja pacjenta

Co przemawia za hipotezą

Silny głęboki ból, ból nocny i bolesność przy ruchach kierują ku zapaleniu twardówki. Głębokie przekrwienie jest spójne z tym podejrzeniem, ale kolor na zdjęciu zależy również od oświetlenia. Potrzebna jest pilna ocena okulistyczna.

Pułapka

Zastąpienie oceny głębokiego bólu oceną, czy zaczerwienienie jest „dość fioletowe".

Najważniejsze różnicowanie

Zapalenie nadtwardówki częściej daje łagodniejszy dyskomfort i powierzchowny sektor zaczerwienienia. Nie jest jednak rozpoznaniem domyślnym każdego czerwonego sektora. Zapalenie błony naczyniowej i rogówki także należy uwzględnić przy bólu.

Który wniosek w Twojej odpowiedzi miał oparcie w danych, a który wymagał dopiero badania?

Czego jeszcze potrzeba

Zmierz ostrość wzroku, oceń przedni odcinek, głębokość zajęcia i objawy ogólne. Ustal chorobę ogólną oraz leki z dokumentacji, lecz nie czekaj na jej odnalezienie, gdy obraz kliniczny wskazuje na zagrożenie.

Odpowiedzi z uzasadnieniem

1 · Ból i jego charakter są silnymi wskazówkami. 2 · Kolor nie wystarcza. 3 · Niepełna nazwa choroby ogólnej nie uzasadnia odroczenia pilnej oceny oka; brak testu naczyń nie jest wynikiem ujemnym.

Źródła: M02-S17; M02-S18; M02-S19

Przypadek 017

Ból po zadrapaniu oka

Zadanie · zatrzymaj się przed komentarzem

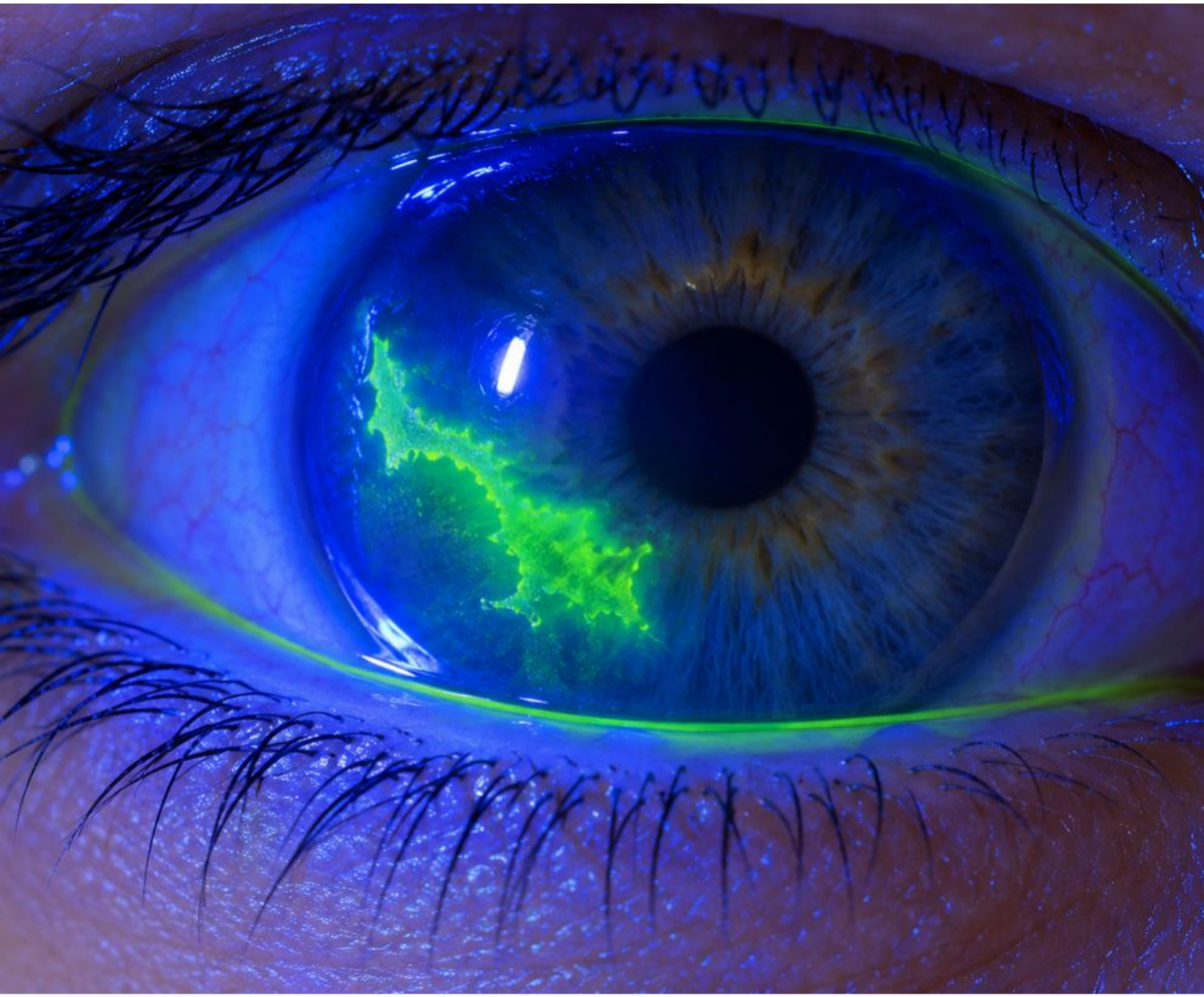

Scena dydaktyczna · osoba i dane fikcyjne

Wywiad — przypadek fikcyjny

Joanna, 34 lata, z Radomia, została rano zadrapana paznokciem dziecka w OP. Od razu wystąpiły łzawienie, ból i światłowstręt. Nie pracowała z metalem ani nie nosi soczewek.

Dane obrazu i podanego badania

Po fluoresceinie widoczny jest nieregularny zielony obszar ubytku nabłonka. W podanym badaniu nie opisano białego nacieku zrębu. Obraz nie zastępuje oceny pełnej grubości rogówki.

Pytanie 1

Co rzeczywiście pokazuje barwienie?

Pytanie 2

Jak czas objawów łączy się z wywiadem?

Pytanie 3

Czego nie wolno wykluczyć samym zielonym kolorem?

Twoja odpowiedź

Hipoteza: _____ Brakujące dane: _____ Pilność: _____

Źródła: M03-S02; M03-S03; M03-S19; M04-S05

Przypadek 017

Ból po zadrapaniu oka

Komentarz · porównaj swoje uzasadnienie





Diagram analizy · nie dokumentacja pacjenta

Co przemawia za hipotezą

Nagły początek po powierzchownym urazie i ubytek nabłonka wspierają rozpoznanie otarcia rogówki. Fluoresceina uwidacznia defekt powierzchni; nie rozstrzyga samodzielnie o jego przyczynie, zakażeniu ani szczelności całej gałki.

Najważniejsze różnicowanie

Naciek zrębu z ubytkiem budzi podejrzenie zapalenia rogówki. Pionowe zadrapania wymagają poszukiwania ciała obcego pod powieką. Nawracający ból po przebudzeniu w późniejszym czasie może sugerować nawracającą erozję.

Czego jeszcze potrzeba

Sprawdź ostrość, charakter urazu, obecność ciała obcego oraz cechy głębszego uszkodzenia w odpowiednim badaniu. Wynik „brak nacieku” powinien pochodzić z oceny zrębu, nie wyłącznie z oglądania fluoresceiny.

Pułapka

Traktowanie każdego dodatniego barwienia jako swoistego dowodu prostego otarcia.

Który wniosek w Twojej odpowiedzi miał oparcie w danych, a który wymagał dopiero badania?

Odpowiedzi z uzasadnieniem

1 · Defekt nabłonka. 2 · Bezpośredni związek czasowy wspiera uraz. 3 · Należy ocenić głębokość, zakażenie i inne następstwa; silny ból oraz światłowstręt wymagają fachowego badania, nie diagnozy z ilustracji.

Źródła: M03-S02; M03-S03; M03-S19; M04-S05

Przypadek 018

Soczewki kontaktowe, ból i naciek

Zadanie · zatrzymaj się przed komentarzem

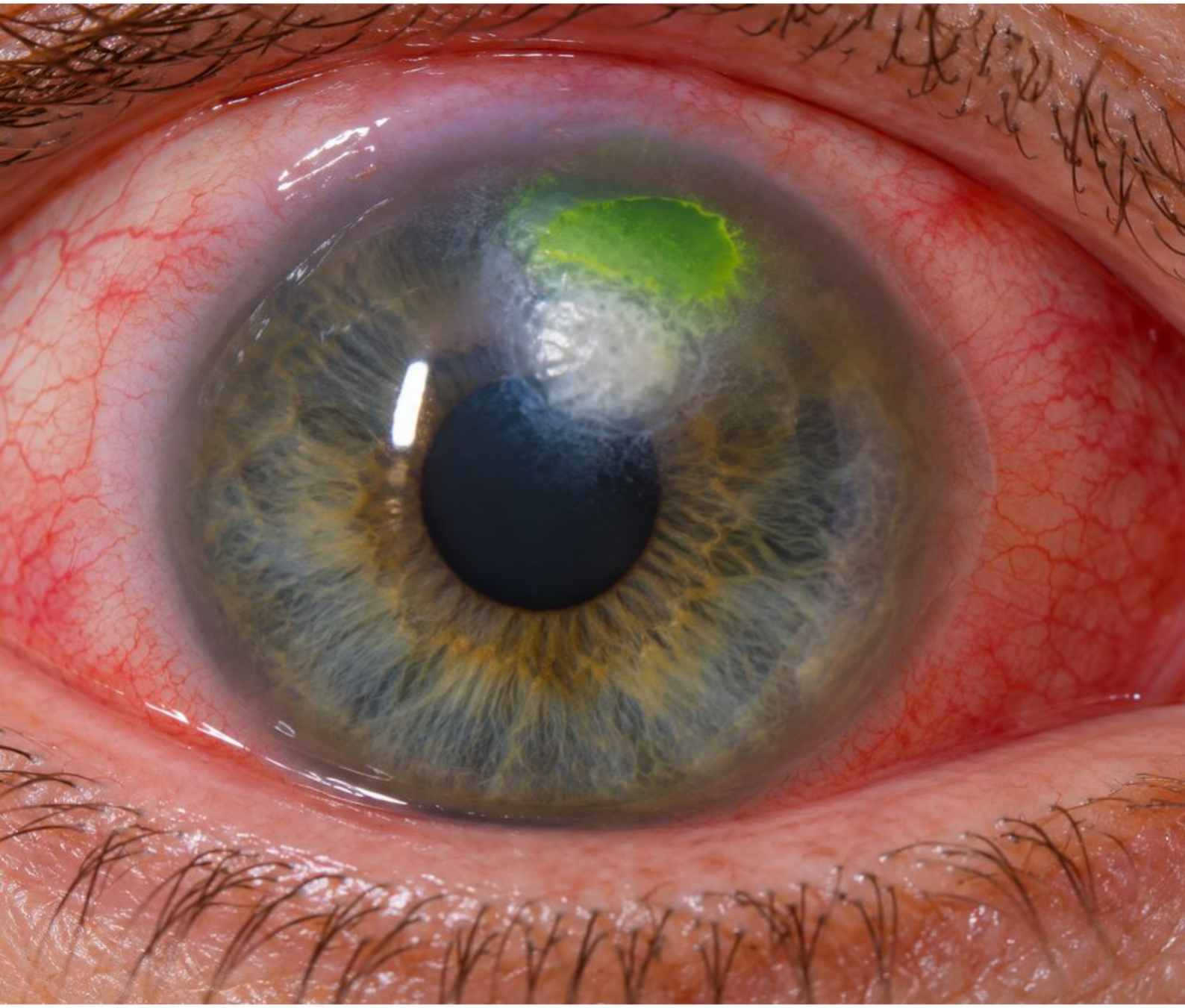

Scena dydaktyczna · osoba i dane fikcyjne

Wywiad — przypadek fikcyjny

Łukasz, 26 lat, z Wrocławia, spał w soczewkach kontaktowych. Od wczoraj OP boli, silnie reaguje na światło i widzi gorzej. Dziś zauważył białą plamkę na rogówce.

Dane obrazu i podanego badania

Przyosiowy biały naciek zrębu leży pod ubytkiem nabłonka barwiącym się fluoresceiną. Wielkości nie można zmierzyć z tej ilustracji. Nie ma wyniku badania mikrobiologicznego.

Pytanie 1

Dlaczego połączenie nacieku i ubytku jest istotne?

Pytanie 2

Czy noc w soczewkach wskazuje już drobnoustrój?

Pytanie 3

Jaką pilność ma ten zespół objawów?

Twoja odpowiedź

Hipoteza: _____ Brakujące dane: _____ Pilność: _____

Źródła: M03-S04; M03-S05; M03-S08; M02-S19

Przypadek 018

Soczewki kontaktowe, ból i naciek

Komentarz · porównaj swoje uzasadnienie

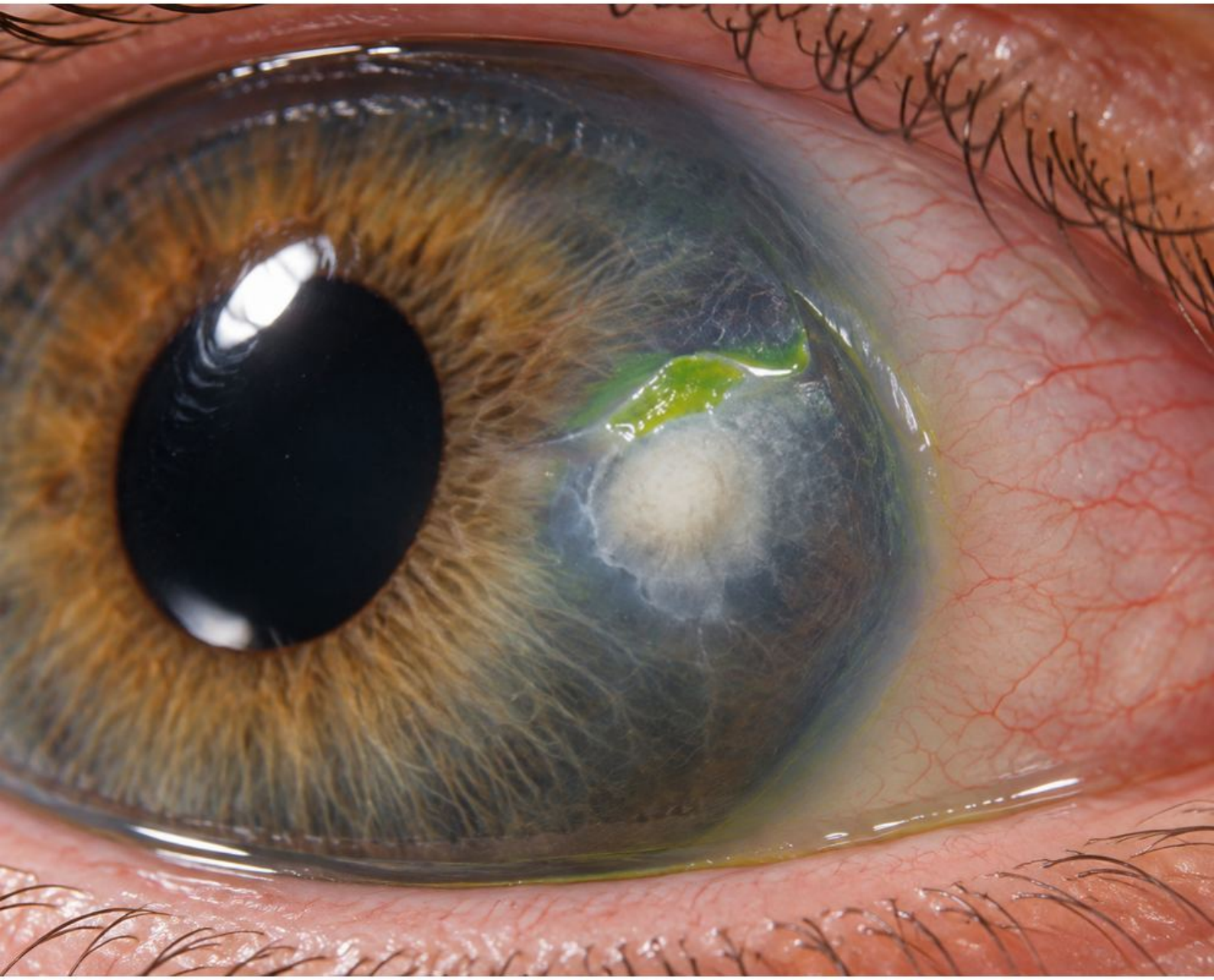

Diagram analizy · nie dokumentacja pacjenta

Co przemawia za hipotezą

Ból, światłowstręt, spadek widzenia oraz naciek z defektem nabłonka budzą podejrzenie zakaźnego zapalenia rogówki. To stan wymagający pilnej oceny okulistycznej. Ryzyko związane z soczewkami nie pozwala rozpoznać konkretnego patogenu ze zdjęcia.

Pułapka

Uznanie białej plamki za niewinną, bo jest mała w kadrze.

Najważniejsze różnicowanie

Jałowe nacieki i inne przyczyny uszkodzenia mogą przypominać zakażenie. Acanthamoeba lub grzyby wymagają odpowiedniego kontekstu i diagnostyki; brak klasycznego pierścienia czy pierzastych brzegów ich nie wyklucza.

Odpowiedzi z uzasadnieniem

1 · Zajęcie zrębu i nabłonka jest alarmujące. 2 · Czynnik ryzyka nie identyfikuje patogenu. 3 · Pilna ocena, bez samodzielnego dobierania leku lub odkładania jej na kolejny dzień nauki.

Czego jeszcze potrzeba

Zbierz dane o czasie noszenia soczewek, spaniu w nich, kontakcie z wodą, wcześniej stosowanych preparatach i dynamice objawów. Oceń ostrość, lokalizację, głębokość i komorę przednią. Decyzję o pobraniu materiału podejmuje prowadzący badanie; nie opóźniaj oceny dla kompletowania ilustracji.

Który wniosek w Twojej odpowiedzi miał oparcie w danych, a który wymagał dopiero badania?

Źródła: M03-S04; M03-S05; M03-S08; M02-S19

Przypadek 019

Rozgałęzione barwienie rogówki

Zadanie · zatrzymaj się przed komentarzem

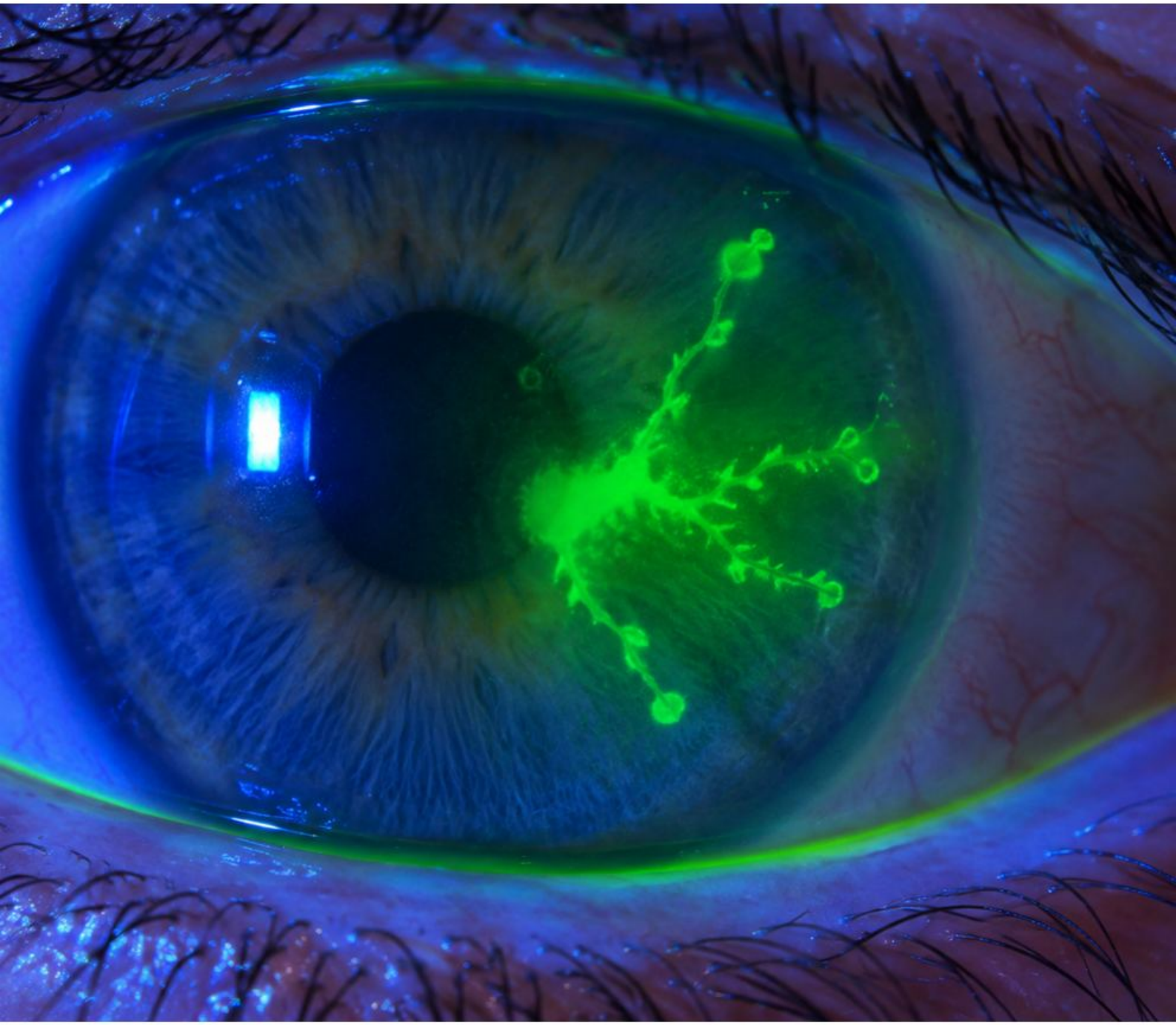

Scena dydaktyczna · osoba i dane fikcyjne

Wywiad — przypadek fikcyjny

Monika, 41 lat, z Łodzi, od dwóch dni ma łzawienie i światłowstręt OL. Podaje podobny epizod kilka lat temu, ale nie zna rozpoznania. Nie zgłasza świeżego urazu.

Dane obrazu i podanego badania

Na rogówce widoczny jest rozgałęziony ubytek nabłonka z końcowymi zgrubieniami. Centralna część ubytku barwi się fluoresceiną. Czucie rogówki nie jest wynikiem zdjęcia.

Pytanie 1

Jak opisać kształt bez zbyt szybkiej diagnozy?

Pytanie 2

Który szczegół wspiera prawdziwy dendryt?

Pytanie 3

Jakie badanie i wywiad uzupełnią hipotezę?

Twoja odpowiedź

Hipoteza: _____ Brakujące dane: _____ Pilność: _____

Źródła: M03-S06; M03-S07; M03-S22; M02-S19

Przypadek 019

Rozgałęzione barwienie rogówki

Komentarz · porównaj swoje uzasadnienie


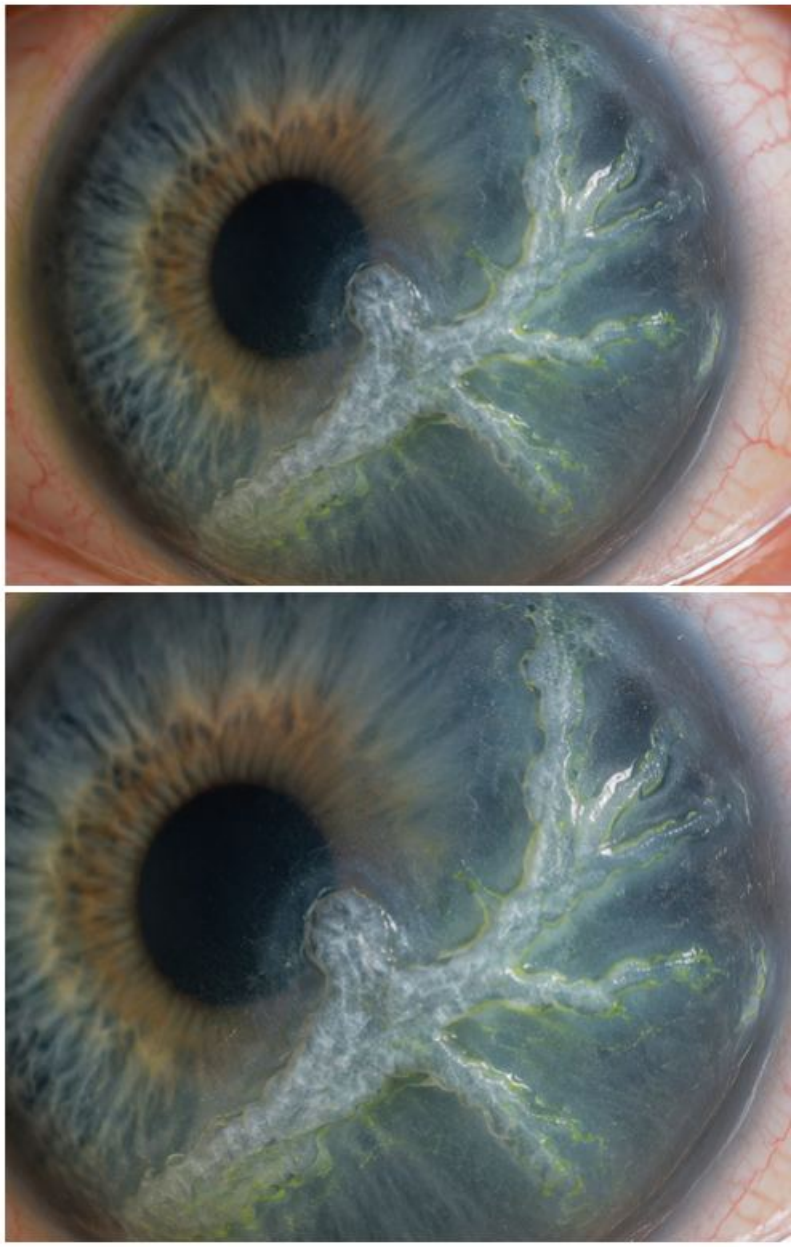

Diagram analizy · nie dokumentacja pacjenta

Co przemawia za hipotezą

Rozgałęziony ubytek z końcowymi zgrubieniami jest typowy dla opryszczkowego nabłonkowego zapalenia rogówki. Hipotezę należy zweryfikować klinicznie. Samo słowo „rozgałęziony” nie rozstrzyga etiologii każdej podobnej linii.

Pułapka

Rozpoznanie opryszczki na podstawie dowolnej rozgałęzionej jasnej kreski.

Najważniejsze różnicowanie

Pseudodendryty w półpaścu i inne zmiany nabłonka mogą przypominać dendryt, ale różnią się budową oraz barwieniem. Szukaj zmian skórnych, wcześniejszych epizodów i rzeczywistego defektu nabłonka, nie tylko konturu.

Odpowiedzi z uzasadnieniem

1 · Opisujemy ubytek i rozgałęzienia. 2 · Końcowe zgrubienia oraz sposób barwienia wspierają dendryt. 3 · Potrzebne są badanie powierzchni, czucie i kontekst kliniczny; ilustracja nie wybiera terapii.

Czego jeszcze potrzeba

Oceń ostrość, czucie rogówki przed miejscowym znieczuleniem, zakres zajęcia i komorę przednią. Historia wcześniejszego epizodu nie jest jego potwierdzoną etiologią. Ból, światłowstręt i podejrzenie zapalenia rogówki uzasadniają pilną ocenę.

Który wniosek w Twojej odpowiedzi miał oparcie w danych, a który wymagał dopiero badania?

Źródła: M03-S06; M03-S07; M03-S22; M02-S19

Przypadek 020

Punktowate barwienie i pieczenie

Zadanie · zatrzymaj się przed komentarzem

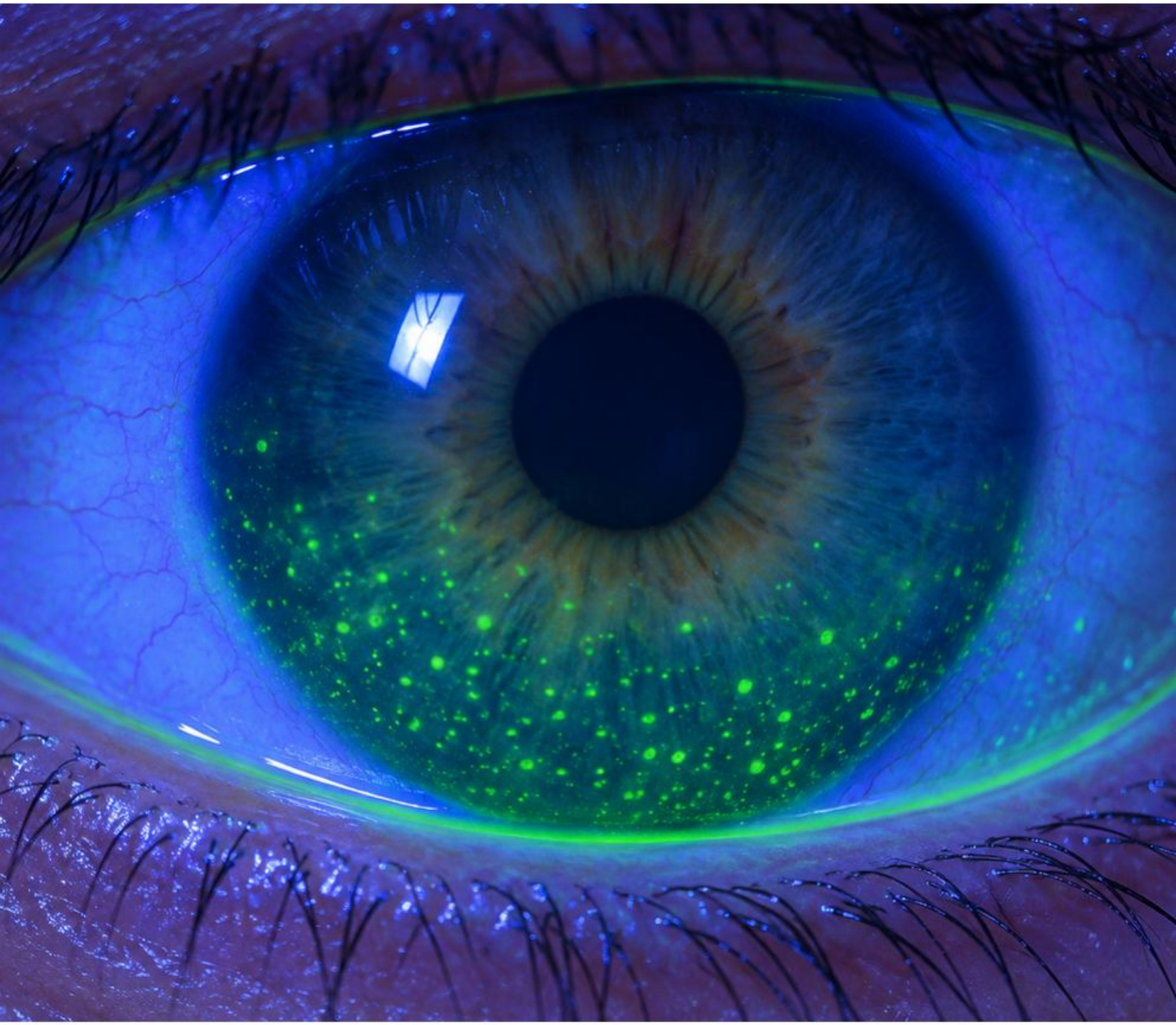

Scena dydaktyczna · osoba i dane fikcyjne

Wywiad — przypadek fikcyjny

Dorota, 46 lat, z Gdyni, ma pieczenie obu oczu nasilające się pod koniec pracy. Ostrość bywa zmienna. Nie zgłasza silnego jednostronnego bólu, urazu ani noszenia soczewek.

Dane obrazu i podanego badania

Po fluoresceinie w dolnej części rogówki widać drobne punktowe ogniska barwienia. Nie przedstawiono czasu przerwania filmu ani wyniku oceny ilości łez.

Pytanie 1

Co opisuje termin punktowate barwienie?

Pytanie 2

Czy rozkład wskazuje jedną pewną przyczynę?

Pytanie 3

Jak odróżnić objawy od wyników oceny filmu?

Twoja odpowiedź

Hipoteza: _____ Brakujące dane: _____ Pilność: _____

Źródła: M03-S01; M01-S13; B-S13; B-S14

Przypadek 020

Punktowate barwienie i pieczenie

Komentarz · porównaj swoje uzasadnienie





Diagram analizy · nie dokumentacja pacjenta

Co przemawia za hipotezą

Punktowate barwienie opisuje uszkodzenie powierzchni nabłonka w wielu drobnych miejscach. Może współistnieć z zaburzeniami filmu łzowego, lecz nie jest swoistym testem suchego oka. Rozkład trzeba opisać, a nie zastąpić nazwą choroby.

Pułapka

Dopisanie prawidłowej ilości łez, ponieważ pacjentka nie narzeka na suchość.

Najważniejsze różnicowanie

Ekspozycja przy niepełnym mruganiu, toksyczność preparatów, zapalenie brzegów powiek i inne choroby powierzchni mogą dawać podobny wzorzec. Dolna lokalizacja jest wskazówką do badania mechanizmu, nie jego dowodem.

Który wniosek w Twojej odpowiedzi miał oparcie w danych, a który wymagał dopiero badania?

Czego jeszcze potrzeba

Oceń mruganie i domykanie, powieki, stabilność filmu, stosowane preparaty oraz widzenie z korekcją. Zapisz, które testy wykonano. Nowy ból lub pogorszenie widzenia wymaga ponownego określenia pilności.

Odpowiedzi z uzasadnieniem

1 · To wzorzec nabłonkowy, nie rozpoznanie etiologiczne. 2 · Potrzeba wywiadu i badania mechanizmu. 3 · Pieczenie pochodzi z wywiadu; czas przerwania filmu jest nieoceniony, dopóki go nie zbadano.

Źródła: M03-S01; M01-S13; B-S13; B-S14

Przypadek 021

Ciało obce po szlifowaniu metalu

Zadanie · zatrzymaj się przed komentarzem



Scena dydaktyczna · osoba i dane fikcyjne

Wywiad — przypadek fikcyjny

Marcin, 38 lat, z Częstochowy, podczas szlifowania metalu poczuł ukłucie OP mimo okularów roboczych. Teraz łzawi i widzi gorzej. Nie wie, czy odłamek nadal znajduje się w oku.

Dane obrazu i podanego badania

Mały ciemny punkt jest widoczny na rogówce. Nie pokazano jego głębokości ani wnętrza gałki. Brak widocznej dużej rany nie oznacza, że nie doszło do penetracji.

Pytanie 1

Który element mechanizmu jest alarmujący?

Pytanie 2

Czy widoczny punkt wyklucza drugi, głębszy odłamek?

Pytanie 3

Jak postępować z nieznaną głębokością?

Twoja odpowiedź

Hipoteza: _____ Brakujące dane: _____ Pilność: _____

Źródła: M03-S18; M03-S19; M04-S05; M02-S19

Przypadek 021

Ciało obce po szlifowaniu metalu

Komentarz · porównaj swoje uzasadnienie

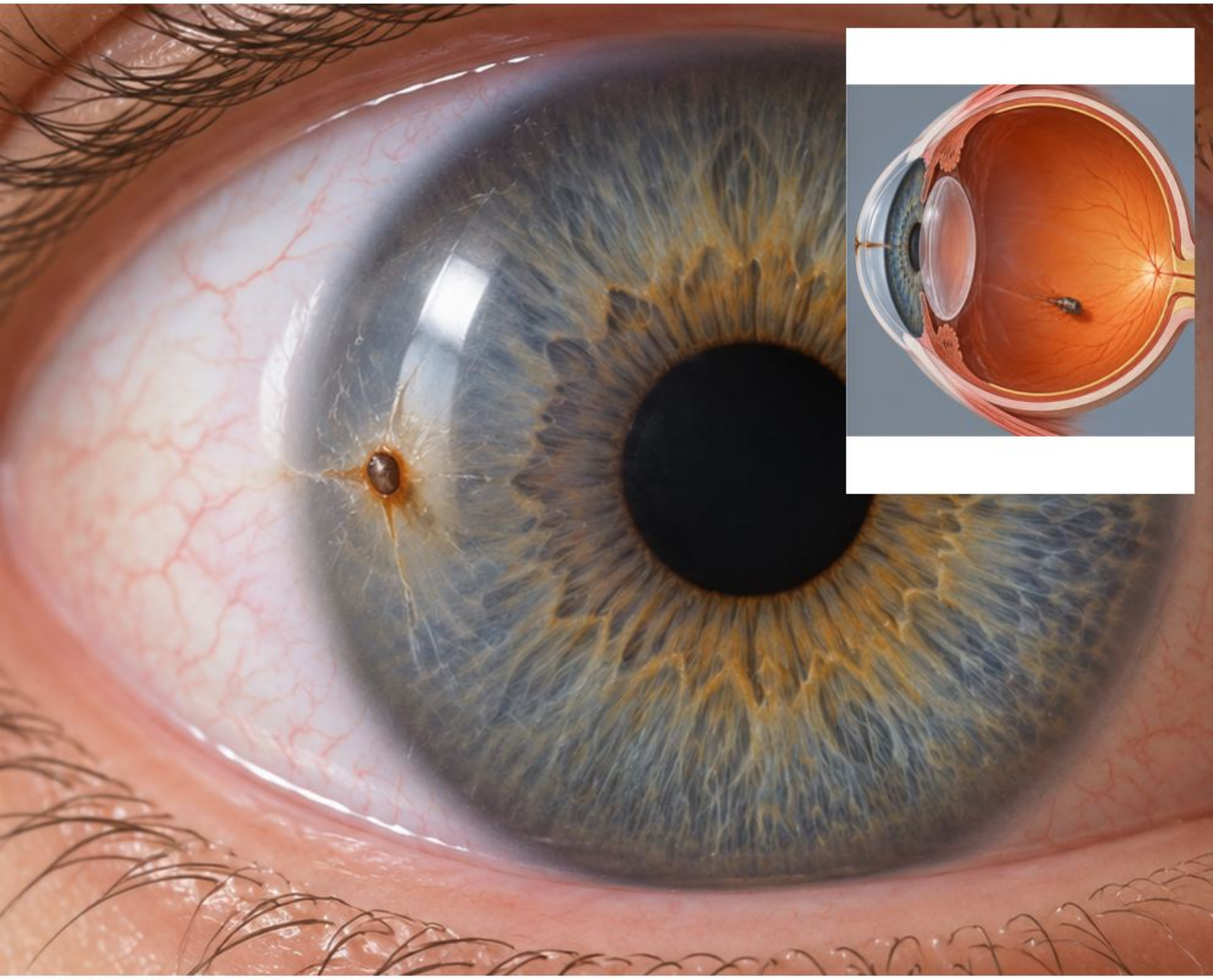

Diagram analizy · nie dokumentacja pacjenta

Co przemawia za hipotezą

Uraz wysokoenergetyczny przy obróbce metalu wymaga uwzględnienia rany penetrującej i wewnątrzgałkowego ciała obcego. Niewielki punkt na powierzchni nie określa całego toru odłamka. Pogorszenie widzenia zwiększa znaczenie pilnej oceny.

Pułapka

Próba samodzielnego usunięcia punktu przed wykluczeniem głębszego uszkodzenia.

Najważniejsze różnicowanie

Powierzchowne ciało obce może powodować ubytek nabłonka i pierścień rdzy. Nie jest to jednak bezpieczne domyślne rozpoznanie przy takim mechanizmie. Prawidłowy zarys rogówki w kadrze nie wyklucza małej rany.

Odpowiedzi z uzasadnieniem

1 · Metalowy odłamek o dużej prędkości. 2 · Nie wyklucza. 3 · Zapisz głębokość jako nieustaloną i kieruj do pilnej oceny; ilustracja nie jest instrukcją wydobywania ciała obcego.

Czego jeszcze potrzeba

Potrzebna jest pilna ocena okulistyczna z doborem badań według podejrzenia urazu. Przy podejrzeniu otwartej gałki unika się ucisku i rutynowej tonometrii; dalsze czynności wykonuje odpowiednio przygotowany personel.

Który wniosek w Twojej odpowiedzi miał oparcie w danych, a który wymagał dopiero badania?

Źródła: M03-S18; M03-S19; M04-S05; M02-S19

Przypadek 022

Światłowstręt i komórki w komorze

Zadanie · zatrzymaj się przed komentarzem

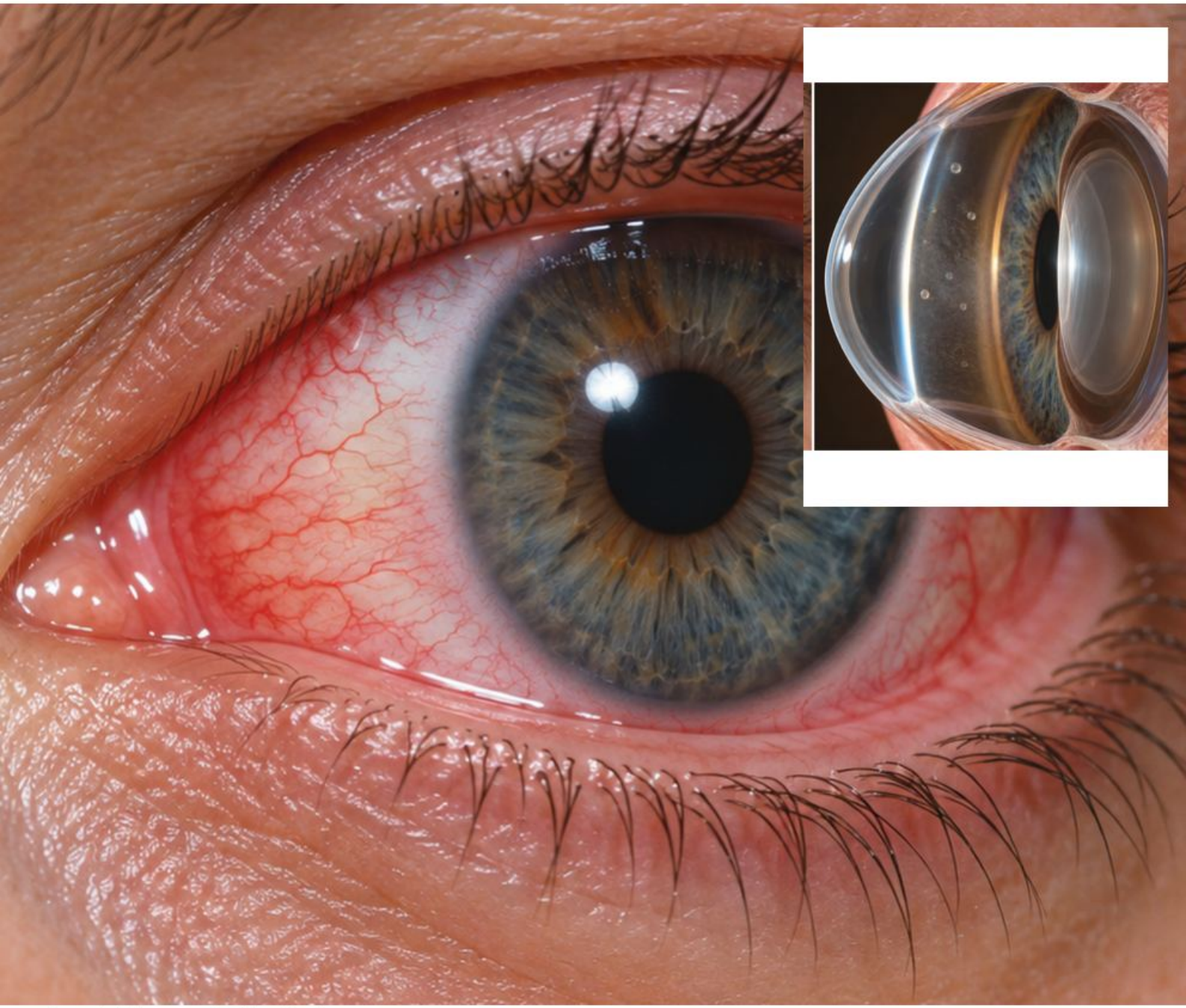

Scena dydaktyczna · osoba i dane fikcyjne

Wywiad — przypadek fikcyjny

Karolina, 33 lata, z Białegostoku, od wczoraj ma ból i światłowstręt OL. Widzi gorzej. Nie podaje urazu; nie wie, czy wcześniejszy ból pleców ma znaczenie.

Dane obrazu i podanego badania

W opisie badania w wąskiej wiązce lampy szczelinowej podano obecność komórek w komorze przedniej i flare. Wokół rąbka widoczne jest przekrwienie. Nasilenie odczynu komórkowego nie zostało określone.

Pytanie 1

W jakiej przestrzeni stwierdzono komórki?

Pytanie 2

Co odróżnia komórki od flare?

Pytanie 3

Czy objawy i obraz pozwalają ustalić przyczynę ogólną?

Twoja odpowiedź

Hipoteza: _____ Brakujące dane: _____ Pilność: _____

Źródła: M04-S01; M04-S02; M01-S11; M02-S19

Przypadek 022

Światłowstręt i komórki w komorze

Komentarz · porównaj swoje uzasadnienie

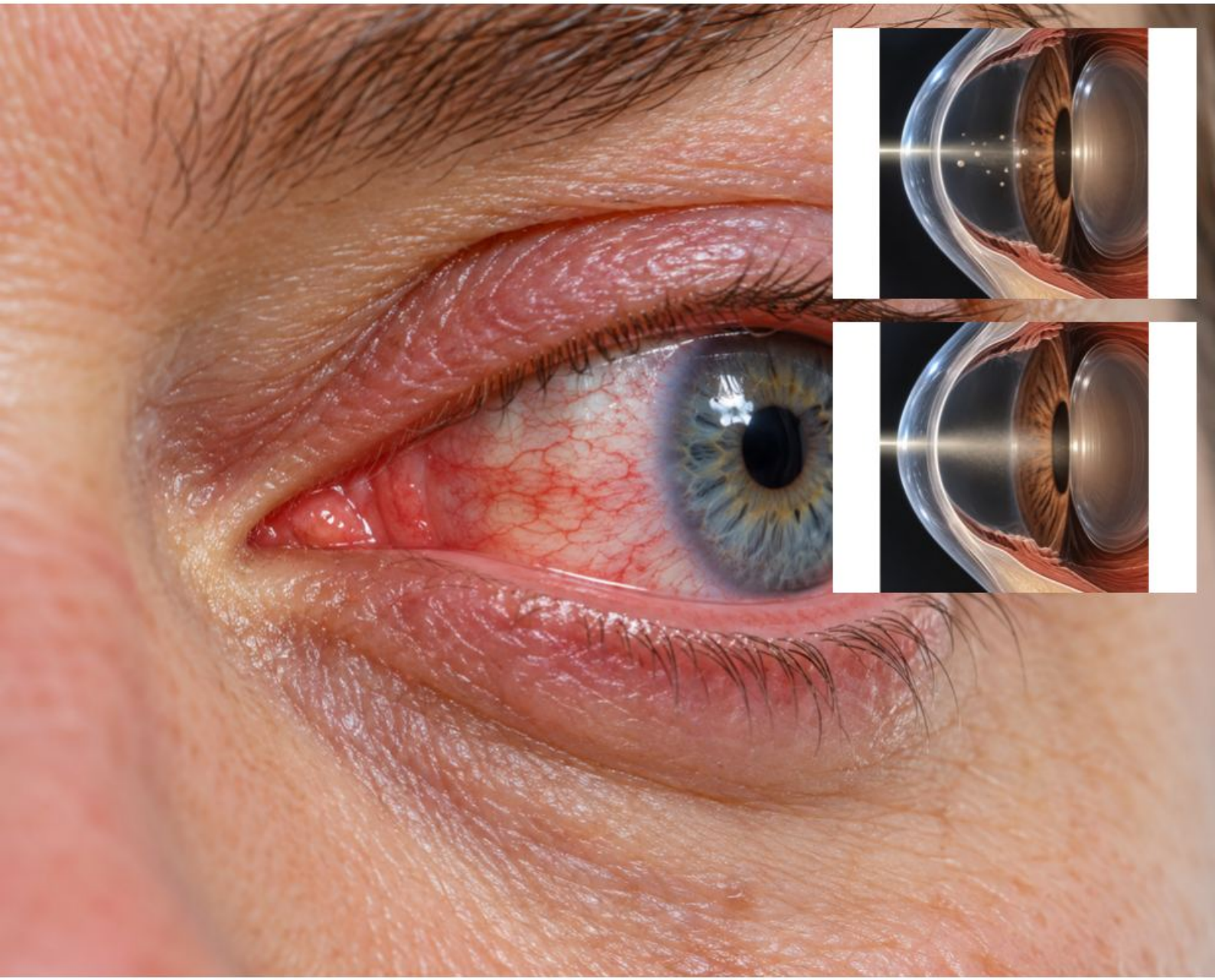

Diagram analizy · nie dokumentacja pacjenta

Co przemawia za hipotezą

Komórki w komorze przedniej z bólem i światłowstrętem wspierają przednie zapalenie błony naczyniowej. Flare oznacza rozpraszanie światła przez białko, a nie liczbę komórek. Obie cechy wymagają rzeczywistego badania w lampie.

Pułapka

Nazwanie flare „ropą” albo rozpoznanie choroby ogólnej po jednym objawie wywiadu.

Najważniejsze różnicowanie

Zapalenie rogówki, ostre zamknięcie kąta i inne przyczyny bolesnego czerwonego oka wymagają odróżnienia na podstawie pełnego badania. Sam flare nie określa etiologii ani nie jest zamiennikiem gradacji komórek.

Odpowiedzi z uzasadnieniem

1 · Komora przednia. 2 · Komórki to elementy komórkowe; flare to rozpraszanie przez białko. 3 · Przyczyna pozostaje do ustalenia; nie wolno dopisać stopnia zapalenia bez gradacji.

Czego jeszcze potrzeba

Oceń ostrość, rogówkę, źrenicę, ciśnienie w odpowiednich warunkach i tylny odcinek według wskazań. Wywiad dotyczący bólu pleców może ukierunkować dalszą ocenę, ale nie dowodzi konkretnej choroby ogólnej. Potrzebna jest pilna konsultacja okulistyczna.

Który wniosek w Twojej odpowiedzi miał oparcie w danych, a który wymagał dopiero badania?

Źródła: M04-S01; M04-S02; M01-S11; M02-S19

Przypadek 023

Poziom krwi w komorze po urazie

Zadanie · zatrzymaj się przed komentarzem

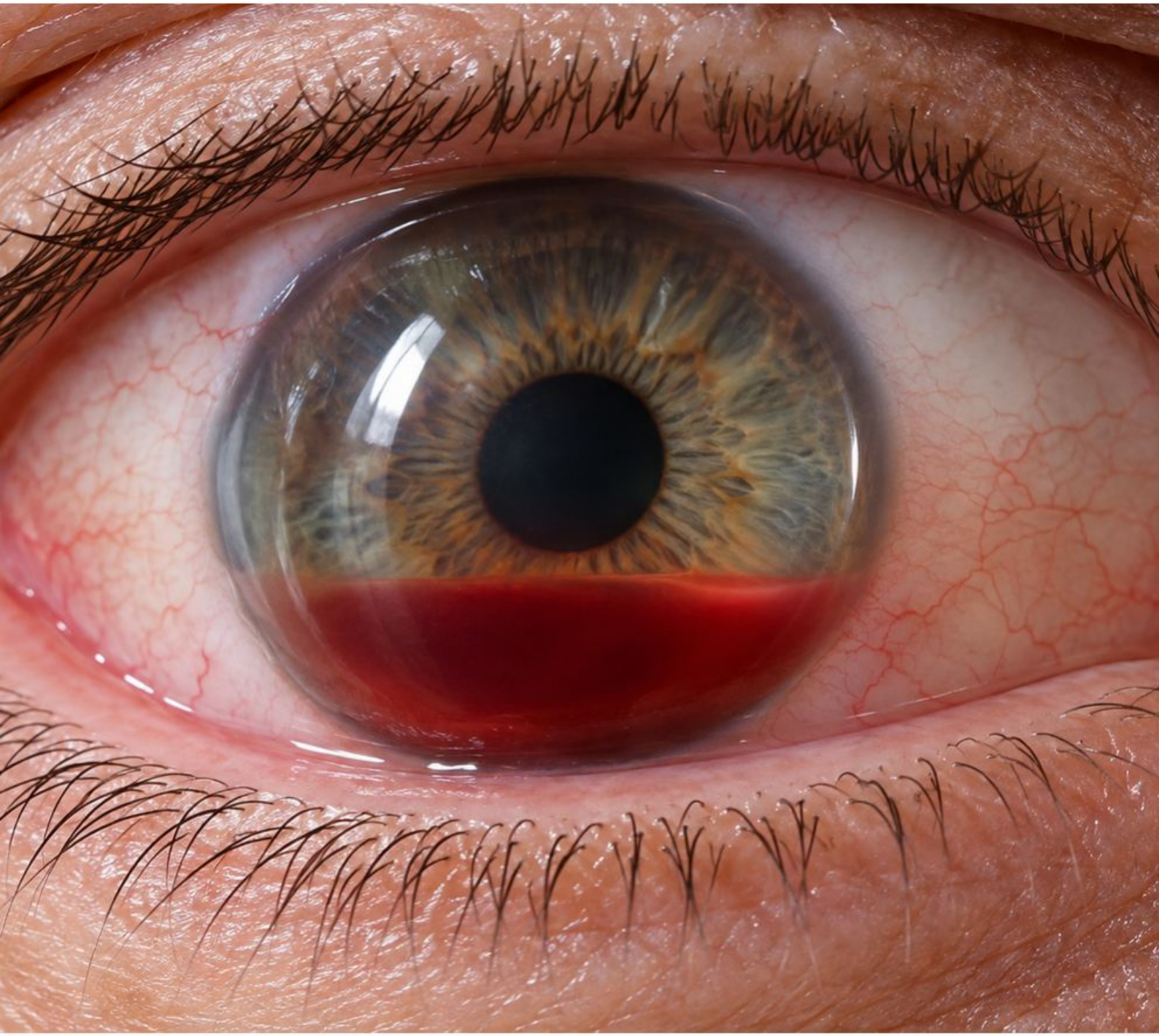

Scena dydaktyczna · osoba i dane fikcyjne

Wywiad — przypadek fikcyjny

Filip, 19 lat, z Łodzi, dostał piłką w OP godzinę temu. Widzi jak przez mgłę i odczuwa ból. Nie zgłasza wcześniejszej operacji ani samoistnych krwawień.

Dane obrazu i podanego badania

Przed tęczówką widać poziom krwi w dolnej części komory. Nie przedstawiono ciśnienia, stanu soczewki ani pełnego badania ściany gałki.

Pytanie 1

Gdzie leży krew względem rogówki i tęczówki?

Pytanie 2

Dlaczego nie jest to wylew podspojówkowy?

Pytanie 3

Jakie inne następstwa urazu trzeba uwzględnić?

Twoja odpowiedź

Hipoteza: _____ Brakujące dane: _____ Pilność: _____

Źródła: M04-S05; M01-S11; M02-S07; M02-S19

Przypadek 023

Poziom krwi w komorze po urazie

Komentarz · porównaj swoje uzasadnienie

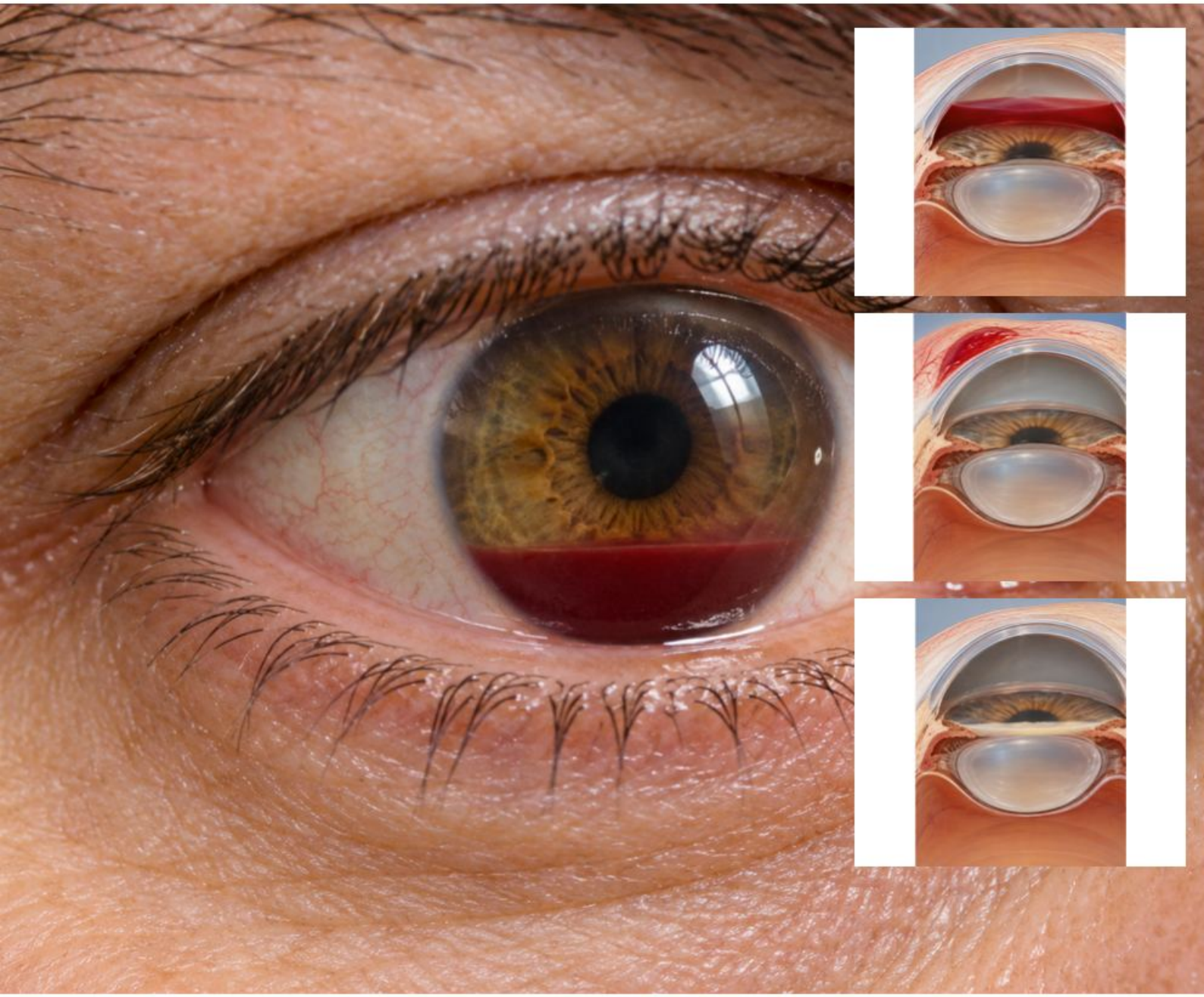

Diagram analizy · nie dokumentacja pacjenta

Co przemawia za hipotezą

Poziom krwi w komorze przedniej po urazie odpowiada krwiakowi komory przedniej. Uraz tępy może uszkadzać więcej struktur niż pokazana przestrzeń. Widoczna ilość krwi nie określa samodzielnie całego ryzyka ani ciśnienia.

Pułapka

Uznanie, że mały poziom krwi wyklucza poważne uszkodzenie.

Najważniejsze różnicowanie

Wylew podspojówkowy leży zewnętrznie wobec twardówki i nie tworzy poziomu przed tęczówką. Ropostek jest nagromadzeniem komórek zapalnych; biały lub żółty poziom wymaga innego kontekstu i oceny, nie interpretacji według samej wysokości.

Który wniosek w Twojej odpowiedzi miał oparcie w danych, a który wymagał dopiero badania?

Czego jeszcze potrzeba

Potrzebna jest pilna ocena urazowa: ostrość, źrenice, szczelność gałki, soczewka i dalsze struktury. Ciśnienie ocenia się dopiero w bezpiecznych warunkach po uwzględnieniu otwartej gałki. Nie prowokuj ucisku oka w ramach zadania.

Odpowiedzi z uzasadnieniem

1 · Za rogówką, przed tęczówką. 2 · To inna przestrzeń anatomiczna. 3 · Należy wykluczyć głębsze następstwa urazu; ilustracja nie ustala rokowania ani leczenia.

Źródła: M04-S05; M01-S11; M02-S07; M02-S19

Przypadek 024

Zamglona rogówka i półszeroka źrenica

Zadanie · zatrzymaj się przed komentarzem



Scena dydaktyczna · osoba i dane fikcyjne

Wywiad — przypadek fikcyjny

Halina, 67 lat, z Kalisza, od dwóch godzin ma silny ból OP, zamglone widzenie i nudności. Wokół lamp widzi tęczowe obwódki. Nie podaje urazu.

Dane obrazu i podanego badania

Rogówka jest zamglona, oko przekrwione, źrenica półszeroka. Nie ma pomiaru ciśnienia ani wyniku gonioskopii; kadr nie pokazuje kąta przesączania.

Pytanie 1

Jaką pilną hipotezę trzeba rozważyć?

Pytanie 2

Którego wyniku nie wolno odczytać ze źrenicy?

Pytanie 3

Czy nudności powinny odwracać uwagę od oka?

Twoja odpowiedź

Hipoteza: _____ Brakujące dane: _____ Pilność: _____

Źródła: B-S28; M02-S19; B-S11; B-S08

Przypadek 024

Zamglona rogówka i półszeroka źrenica

Komentarz · porównaj swoje uzasadnienie

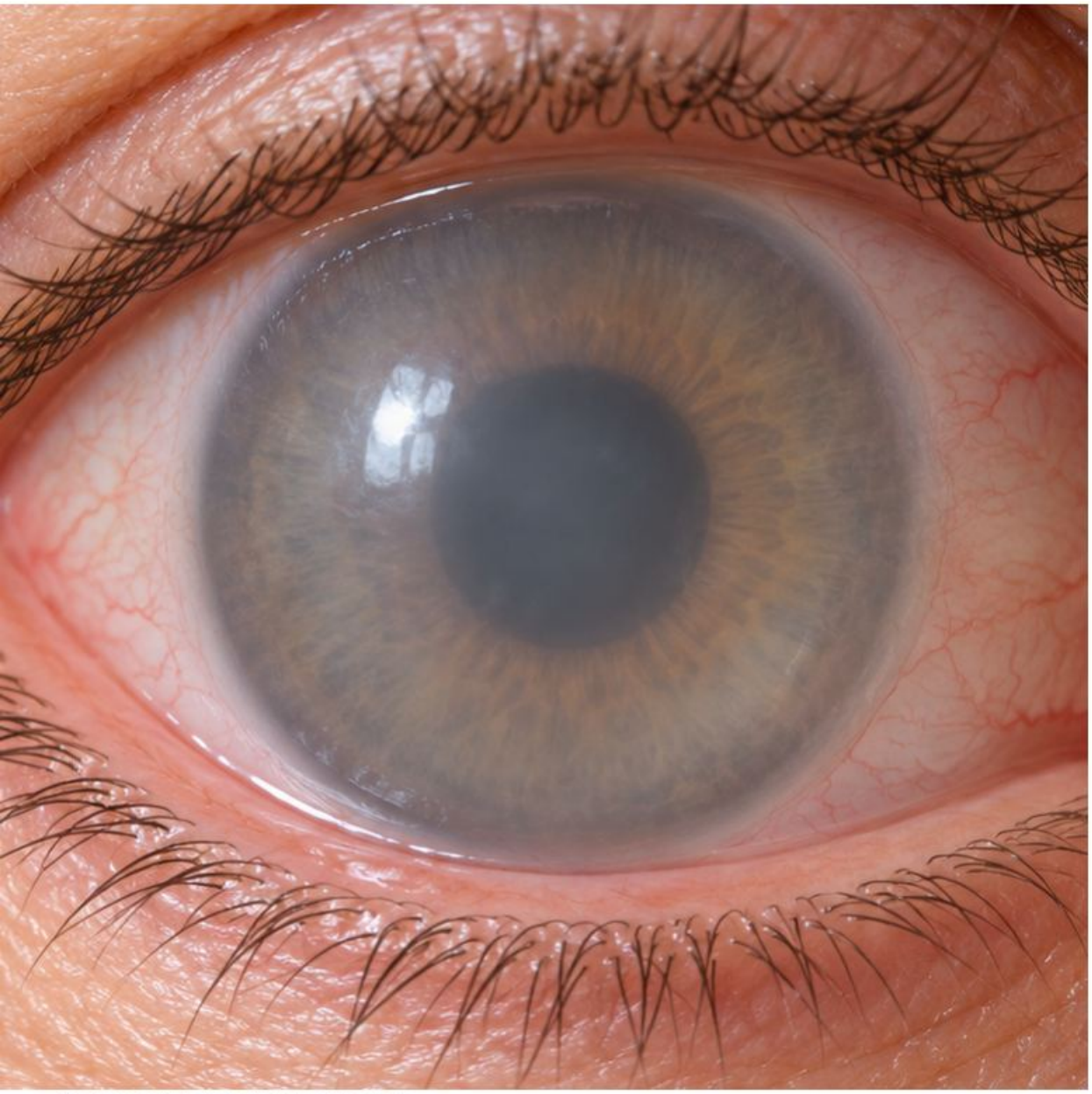

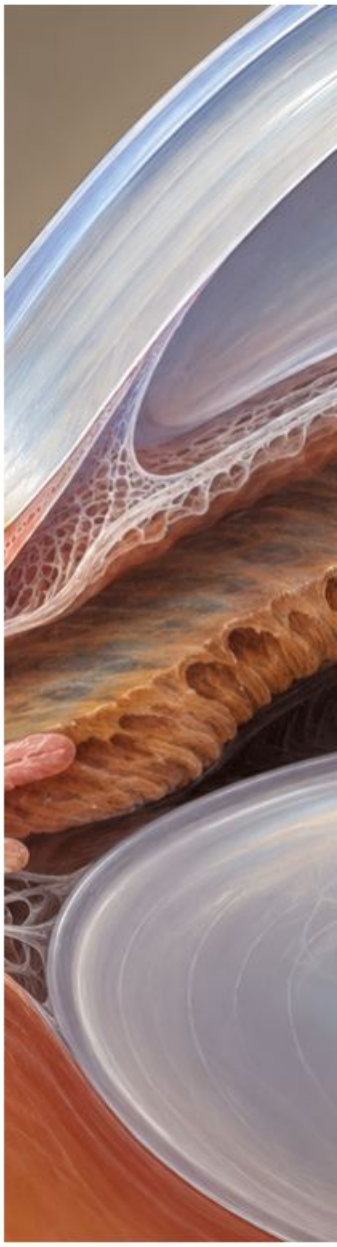

Diagram analizy · nie dokumentacja pacjenta

Co przemawia za hipotezą

Połączenie ostrego bólu, spadku widzenia, nudności, obrzęku rogówki i półszerokiej źrenicy budzi podejrzenie ostrego zamknięcia kąta. Wymaga natychmiastowej oceny okulistycznej. Rozpoznania nie potwierdza sam kształt źrenicy.

Najważniejsze różnicowanie

Zapalenie rogówki lub błony naczyniowej również może dawać bolesne czerwone oko. Objawy ogólne mogą towarzyszyć ostremu zamknięciu kąta i nie powinny usuwać oka z różnicowania.

Czego jeszcze potrzeba

Potrzebne są ostrość, ocena przedniego odcinka, pomiar ciśnienia i profesjonalna ocena kąta zgodnie ze stanem oka. Fotografia nie daje liczby mm Hg. Nie wykonuje się w ramach ćwiczenia samodzielnego rozszerzania źrenicy ani prób leczenia.

Pułapka

Czekanie na ustąpienie nudności przed skierowaniem do oceny oka.

Odpowiedzi z uzasadnieniem

1 · Podejrzenie ostrego zamknięcia kąta. 2 · Nie znamy ciśnienia ani stanu kąta. 3 · Nudności mogą należeć do zespołu; potrzebna jest natychmiastowa pomoc, bez oczekiwania na komplet wyników w materiale edukacyjnym.

Który wniosek w Twojej odpowiedzi miał oparcie w danych, a który wymagał dopiero badania?

Źródła: B-S28; M02-S19; B-S11; B-S08

Przypadek 025

Różnica średnicy źrenic bez nowych objawów

Zadanie · zatrzymaj się przed komentarzem







Scena dydaktyczna · osoba i dane fikcyjne

Wywiad — przypadek fikcyjny

Marek, 45 lat, z Elbląga, przypadkowo zauważył nierówne źrenice. Nie ma bólu, diplopii ani nowej ptozy. Na zdjęciu sprzed trzech lat widać podobną asymetrię, lecz oświetlenie było inne.

Dane obrazu i podanego badania

Jedna źrenica jest nieco większa. To pojedyncze ujęcie w nieznanym świetle. Brak sekwencji reakcji i dokładnego pomiaru średnic.

Pytanie 1

Co wnosi starsze zdjęcie, a czego nie potwierdza?

Pytanie 2

Jak porównać asymetrię w świetle i ciemności?

Pytanie 3

Jakie nowe objawy zmieniłyby ocenę pilności?

Twoja odpowiedź

Hipoteza: _____ Brakujące dane: _____ Pilność: _____

Źródła: M04-S09; M04-S10; M04-S11; M06-S07

Przypadek 025

Różnica średnicy źrenic bez nowych objawów

Komentarz · porównaj swoje uzasadnienie



Diagram analizy · nie dokumentacja pacjenta

Co przemawia za hipotezą

Długotrwałość bez nowych objawów przemawia przeciw świeżemu zdarzeniu, ale nie potwierdza automatycznie anizokorii fizjologicznej. Starsze zdjęcie jest wskazówką o czasie; inne światło i skala ograniczają jego porównywalność.

Pułapka

Nazwanie anizokorii fizjologiczną wyłącznie dlatego, że różnica wydaje się niewielka.

Najważniejsze różnicowanie

Większa różnica w ciemności kieruje uwagę na mniejszą źrenicę, a w jasności na większą. Należy uwzględnić leki, ekspozycje, urazy i zaburzenia unerwienia. Jedno zdjęcie nie rozstrzyga między tymi mechanizmami.

Odpowiedzi z uzasadnieniem

1 · Stare zdjęcie wspiera przewlekłość, nie etiologię. 2 · Potrzebna jest kontrolowana sekwencja i pomiar. 3 · Nowy bolesny lub neurologiczny zespół zmienia pilność niezależnie od starej asymetrii.

Czego jeszcze potrzeba

Zmierz źrenice w porównywalnych warunkach, zbadaj reakcje, powieki i ruchy oczu. Ustal rzeczywisty czas zauważenia oraz początek objawów. Nowy ból głowy, ptoza, diplopia lub objawy neurologiczne wymagają pilnej oceny.

Który wniosek w Twojej odpowiedzi miał oparcie w danych, a który wymagał dopiero badania?

Źródła: M04-S09; M04-S10; M04-S11; M06-S07

Przypadek 026

Utrata widzenia barw i RAPD

Zadanie · zatrzymaj się przed komentarzem

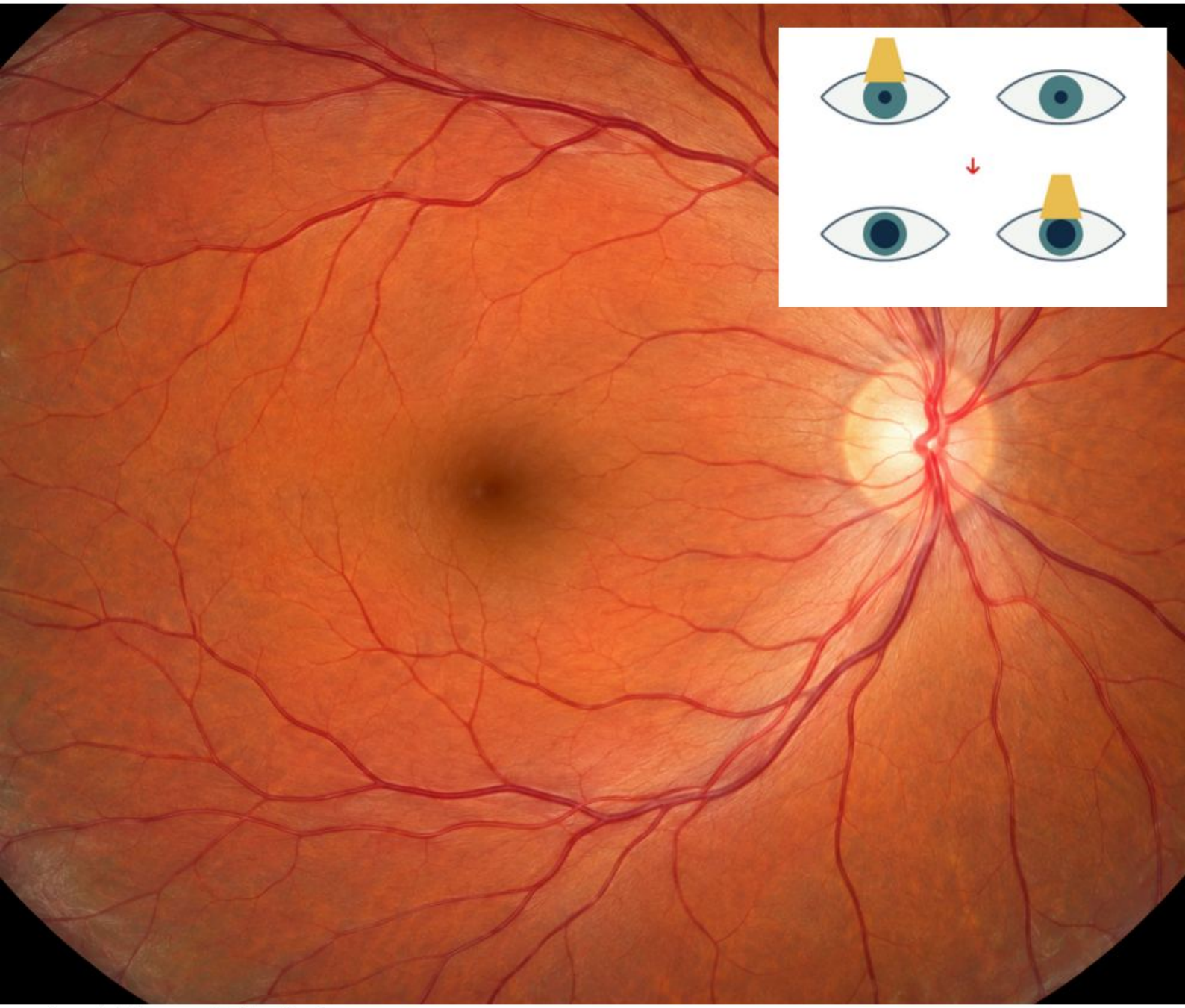

Scena dydaktyczna · osoba i dane fikcyjne

Wywiad — przypadek fikcyjny

Agnieszka, 32 lata, z Poznania, od trzech dni widzi słabiej OL i ma mniej nasycone kolory. Odczuwa ból przy ruchach. W opisie badania odnotowano RAPD po lewej; tarcza nie wygląda na obrzękniętą.

Dane obrazu i podanego badania

Dno oka przedstawia tarczę bez wyraźnego uniesienia. Obok widnieje zapis dynamicznej próby źrenic, nie rzekomy wynik pojedynczego zdjęcia.

Pytanie 1

Czy spokojny wygląd tarczy wyklucza uszkodzenie nerwu?

Pytanie 2

Co oznacza RAPD, a czego nie określa?

Pytanie 3

Jakie informacje wspólnie kierują dalszą oceną?

Twoja odpowiedź

Hipoteza: _____ Brakujące dane: _____ Pilność: _____

Źródła: M04-S12; M09-S11; M09-S12; M02-S19

Przypadek 026

Utrata widzenia barw i RAPD

Komentarz · porównaj swoje uzasadnienie

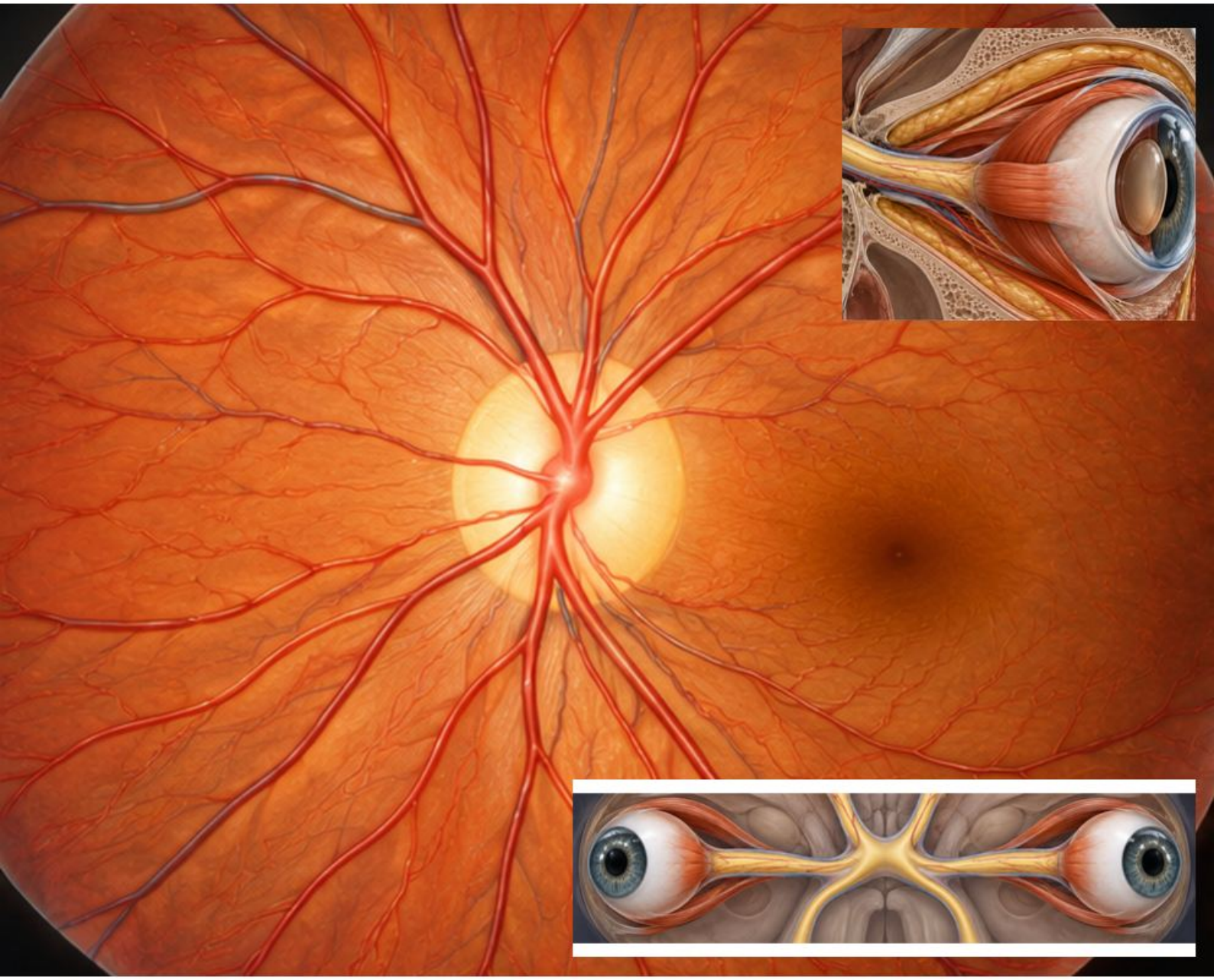

Diagram analizy · nie dokumentacja pacjenta

Co przemawia za hipotezą

Spadek ostrości, zaburzenie widzenia barw, ból przy ruchach i RAPD sugerują neuropatię wzrokową, w tym możliwość zapalenia nerwu. Brak obrzęku tarczy nie wyklucza procesu poza jej widoczną częścią. Potrzebna jest pilna ocena.

Pułapka

Uspokojenie pacjentki, ponieważ tarcza na zdjęciu ma prawidłowy kolor i kontur.

Najważniejsze różnicowanie

RAPD wskazuje asymetrię aferentnego dopływu, ale nie jest swoisty dla zapalenia nerwu. Może wystąpić przy innych neuropatiach i rozległym jednostronnym uszkodzeniu siatkówki. Nie rozpoznawaj przyczyny neurologicznej z samej próby.

Który wniosek w Twojej odpowiedzi miał oparcie w danych, a który wymagał dopiero badania?

Czego jeszcze potrzeba

Oceń ostrość, barwy, pole widzenia, źrenice i siatkówkę. Ustal dynamikę, ból oraz objawy neurologiczne. Badania dodatkowe dobiera prowadzący; materiał nie zastępuje diagnostyki etiologicznej.

Odpowiedzi z uzasadnieniem

1 · Nie wyklucza. 2 · RAPD jest wynikiem porównawczej próby czynnościowej. 3 · Liczy się zespół objawów i wyników; trzeba zweryfikować neuropatię oraz jej przyczynę, nie dopisać rozpoznania choroby ogólnej.

Źródła: M04-S12; M09-S11; M09-S12; M02-S19

Przypadek 027

Olśnienie i tylne zmętnienie soczewki

Zadanie · zatrzymaj się przed komentarzem

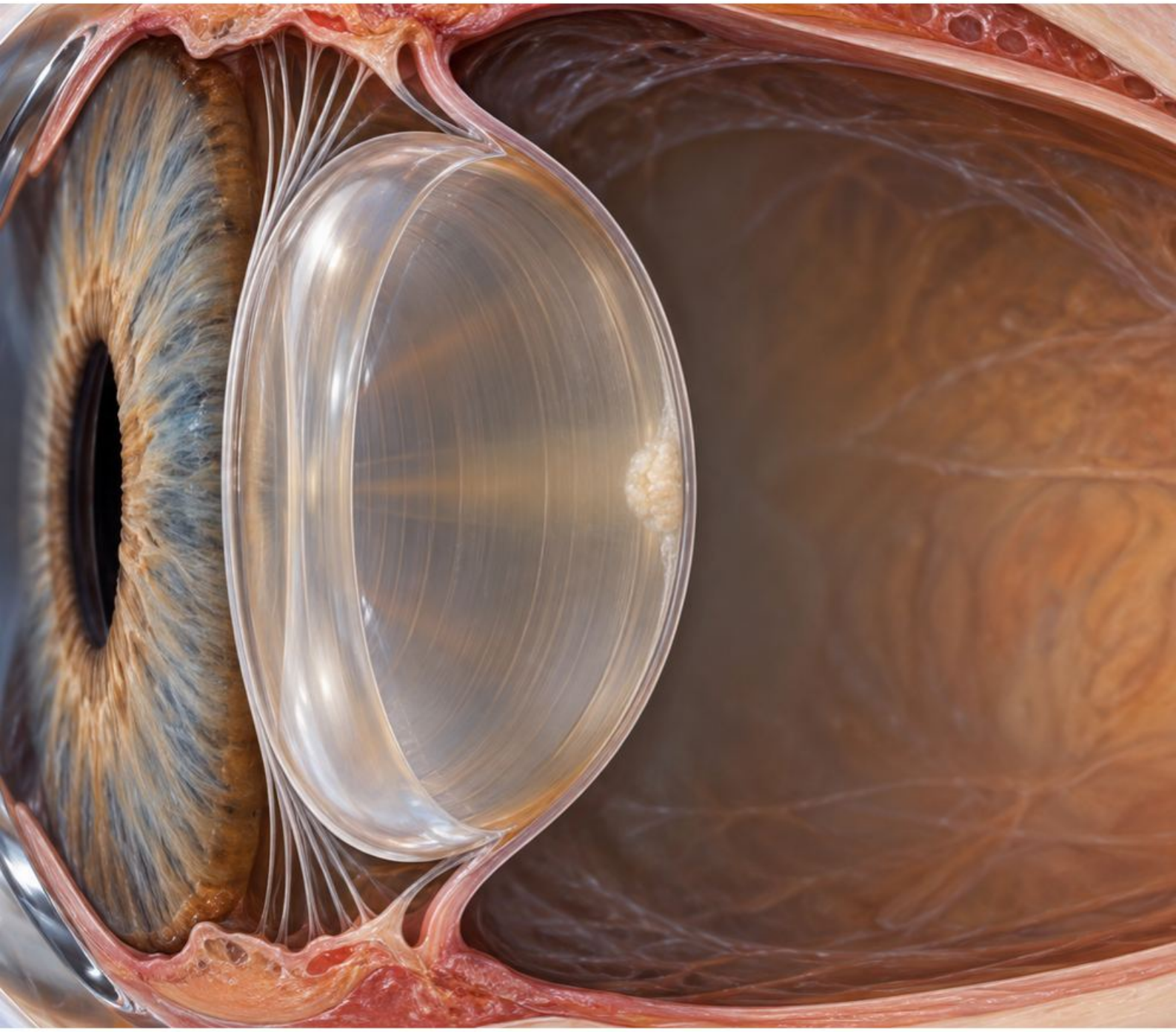

Scena dydaktyczna · osoba i dane fikcyjne

Wywiad — przypadek fikcyjny

Wiesław, 69 lat, z Siedlec, od miesięcy gorzej widzi podczas jazdy pod światło. Czytanie w jasnym oświetleniu też sprawia trudność. Nie podaje nagłego spadku ani wcześniejszej operacji zaćmy.

Dane obrazu i podanego badania

W osi widzenia, tuż przed tylną torebką naturalnej soczewki, widoczne jest zmętnienie podtorebkowe. To widok warstwowy, nie fotografia dna oka.

Pytanie 1

Która warstwa jest zmętniała?

Pytanie 2

Dlaczego mała zmiana centralna może mocno przeszkadzać?

Pytanie 3

Jak uniknąć pomylenia jej ze zmętnieniem pooperacyjnym?

Twoja odpowiedź

Hipoteza: _____ Brakujące dane: _____ Pilność: _____

Źródła: M05-S01; M05-S03; M05-S05; M05-S06

Przypadek 027

Olśnienie i tylne zmętnienie soczewki

Komentarz · porównaj swoje uzasadnienie

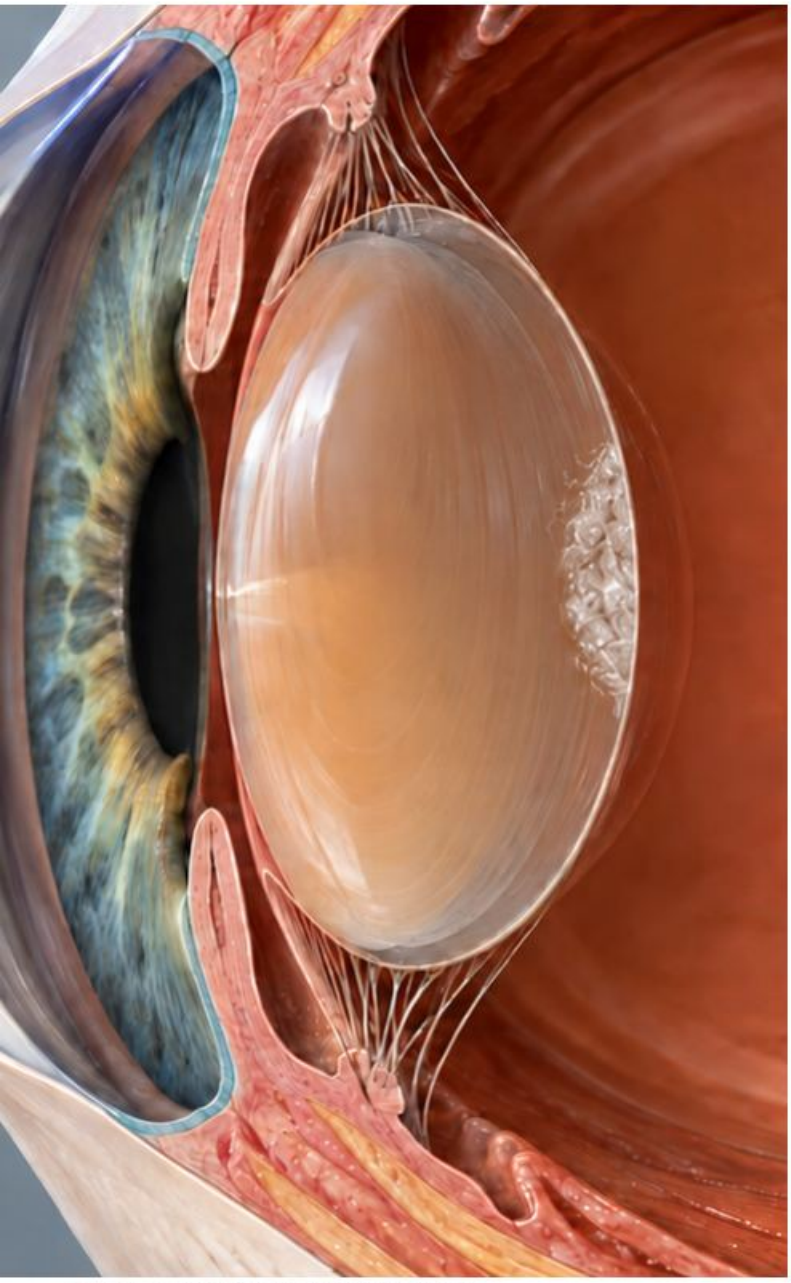

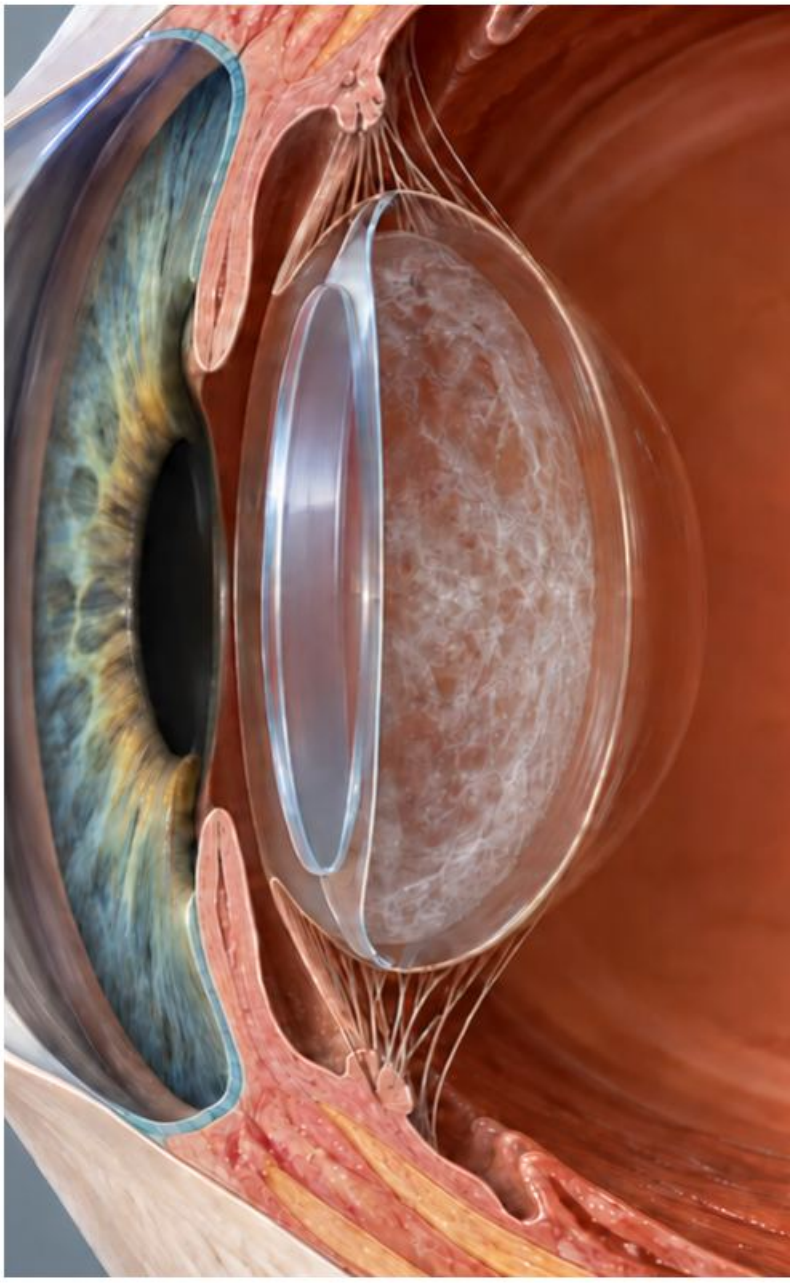

Diagram analizy · nie dokumentacja pacjenta

Co przemawia za hipotezą

Centralne tylne podtorebkowe zmętnienie może powodować olśnienie i trudności przy jasnym świetle. Wpływ na funkcję zależy od położenia względem osi oraz warunków, nie tylko od rozmiaru w kadrze. Zgodność objawów i morfologii trzeba sprawdzić.

Pułapka

Przypisanie całego pogorszenia soczewce bez oceny plamki i pozostałego oka.

Najważniejsze różnicowanie

Zmętnienie tylnej torebki po operacji występuje za sztuczną soczewką i wymaga wywiadu dotyczącego zabiegu. Zmętnienia jądrowe lub korowe mają inną lokalizację. Nie używaj określenia „zaćma wtórna" dla każdej tylnej nieprzezierności.

Który wniosek w Twojej odpowiedzi miał oparcie w danych, a który wymagał dopiero badania?

Czego jeszcze potrzeba

Oceń ostrość z korekcją, refrakcję, funkcjonalne trudności i pozostałe struktury oka. Dno może mieć współistniejącą przyczynę pogorszenia. Nie wyliczaj stopnia zaćmy z wielkości rysunku.

Odpowiedzi z uzasadnieniem

1 · Tylna warstwa podtorebkowa naturalnej soczewki. 2 · Położenie w osi wpływa na rozpraszanie. 3 · Ustal zabieg i obecność sztucznej soczewki; w tym przypadku wywiad nie wspiera zmętnienia pooperacyjnego.

Źródła: M05-S01; M05-S03; M05-S05; M05-S06

Przypadek 028

Pogorszenie widzenia po operacji zaćmy

Zadanie · zatrzymaj się przed komentarzem

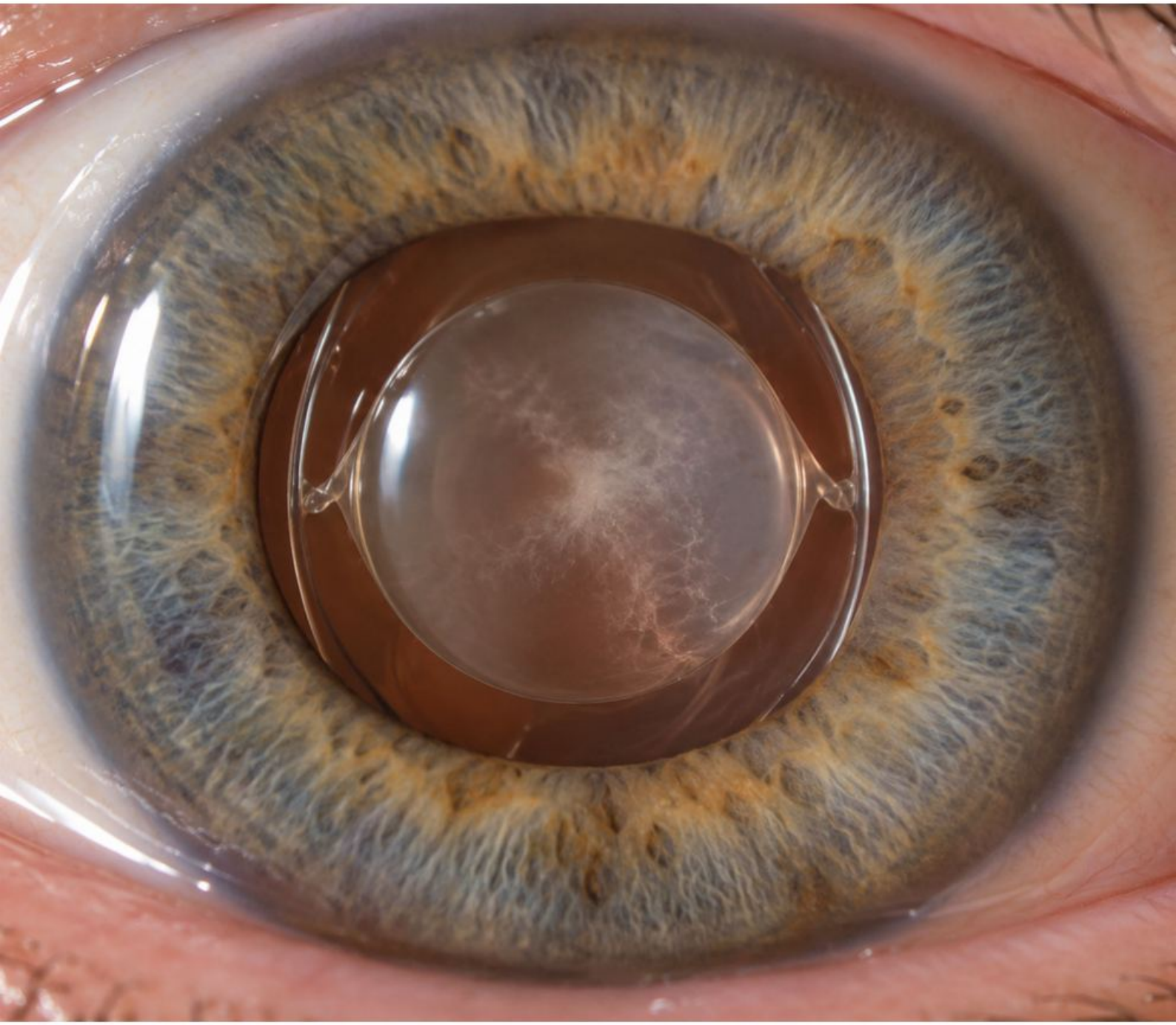

Scena dydaktyczna · osoba i dane fikcyjne

Wywiad — przypadek fikcyjny

Barbara, 73 lata, z Gorzowa, rok po operacji zaćmy OL ma stopniowo gorszą ostrość i olśnienie. Początkowo po zabiegu widziała dobrze. Nie zgłasza bólu ani zaczerwienienia.

Dane obrazu i podanego badania

Za sztuczną soczewką widoczne jest centralne zmętnienie tylnej torebki. Ilustracja nie pokazuje OCT plamki ani pełnej oceny położenia implantu.

Pytanie 1

Które dane wspierają zmętnienie tylnej torebki?

Pytanie 2

Czy sam upływ roku wyklucza chorobę plamki?

Pytanie 3

Co sprawdzić przed przypisaniem objawów tej zmianie?

Twoja odpowiedź

Hipoteza: _____ Brakujące dane: _____ Pilność: _____

Źródła: M05-S05; M05-S11; M08-S10; M08-S11; B-S04

Przypadek 028

Pogorszenie widzenia po operacji zaćmy

Komentarz · porównaj swoje uzasadnienie





Diagram analizy · nie dokumentacja pacjenta

Co przemawia za hipotezą

Stopniowe pogorszenie po okresie dobrej funkcji i zmętniała tylna torebka wspierają jej udział w dolegliwościach. Nie oznacza to odrastania usuniętej naturalnej soczewki. Nazwa potoczna nie powinna zacierać rzeczywistej lokalizacji.

Pułapka

Skierowanie całego rozumowania na torebkę bez sprawdzenia tylnego odcinka.

Najważniejsze różnicowanie

Obrzęk plamki, choroby siatkówki i nieprawidłowe położenie implantu mogą również pogarszać widzenie po zabiegu. Nagły ból, zaczerwienienie lub szybki spadek wymagałyby odmiennej, pilnej oceny; spokojny przebieg nie zwalnia z badania dna.

Który wniosek w Twojej odpowiedzi miał oparcie w danych, a który wymagał dopiero badania?

Czego jeszcze potrzeba

Zmierz ostrość z korekcją, oceń torebkę w osi, implant, ciśnienie i plamkę; OCT według wskazań. Ustal datę zabiegu i sprawdź dokumentację wcześniejszej ostrości. Zbieżność czasu nie dowodzi wyłącznej przyczyny.

Odpowiedzi z uzasadnieniem

1 · Wywiad operacji, początkowa poprawa i lokalizacja za implantem. 2 · Nie wyklucza. 3 · Należy ocenić zgodność zmętnienia z funkcją i inne przyczyny; materiał nie kwalifikuje samodzielnie do procedury.

Źródła: M05-S05; M05-S11; M08-S10; M08-S11; B-S04

Przypadek 029

Nowe męty i błyski

Zadanie · zatrzymaj się przed komentarzem

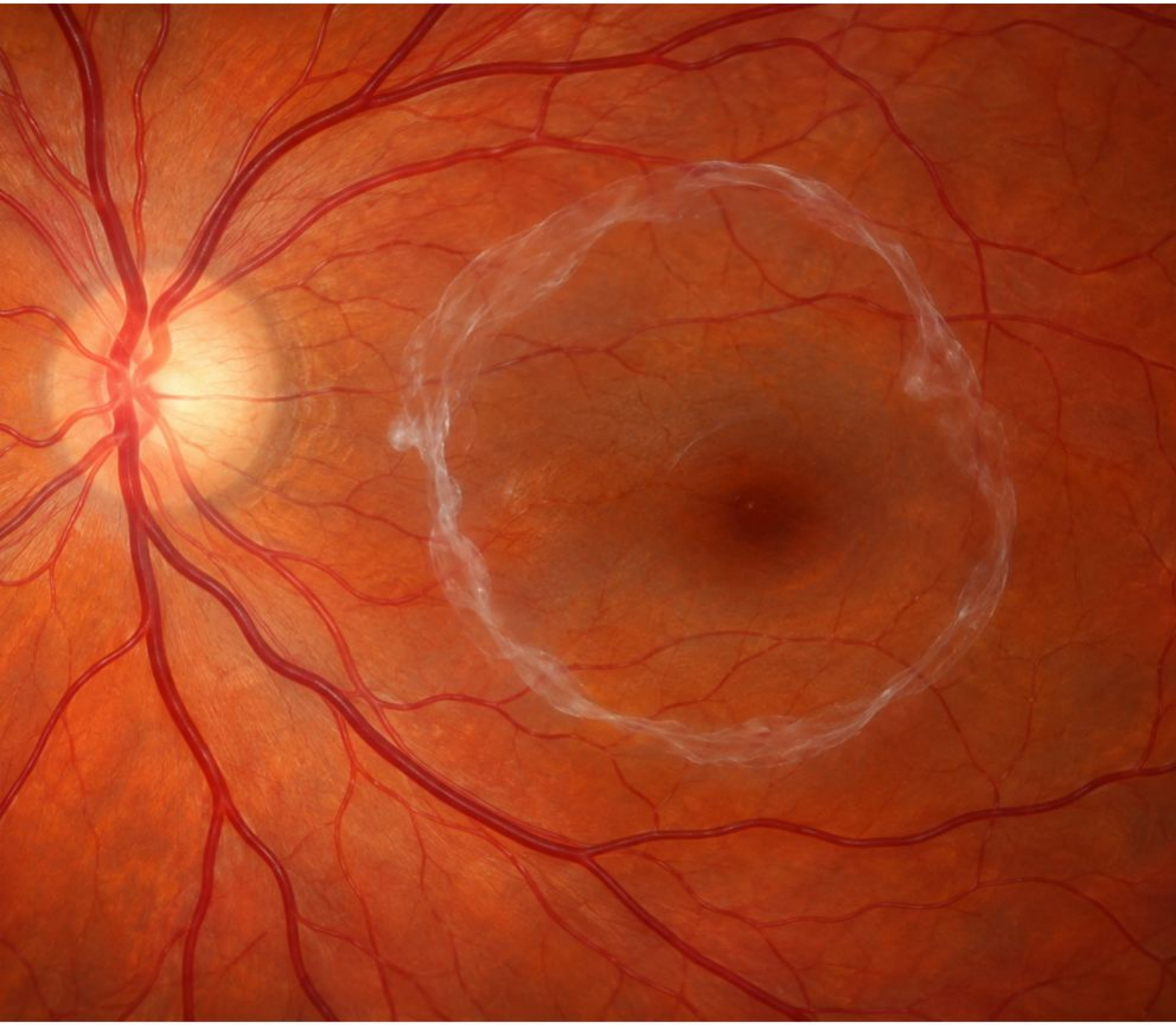

Scena dydaktyczna · osoba i dane fikcyjne

Wywiad — przypadek fikcyjny

Henryk, 62 lata, z Włocławka, od rana widzi nowe ruchome męty i krótkie błyski w skroniowej części pola OP. Nie zauważa zasłony. Nie miał dotąd takiego epizodu.

Dane obrazu i podanego badania

W ciele szklistym przedstawiono pierścieniowate zagęszczenie. Fotografia obejmuje tylny biegun, bez pełnego obwodu siatkówki. Nie ma dokumentacji badania obwodowego.

Pytanie 1

Jaką hipotezę sugeruje pierścieniowate zagęszczenie?

Pytanie 2

Czy brak zasłony wyklucza przedarcie?

Pytanie 3

Dlaczego fotografia tylnego bieguna nie zamyka oceny?

Twoja odpowiedź

Hipoteza: _____ Brakujące dane: _____ Pilność: _____

Źródła: M07-S12; M07-S07; M07-S06; M07-S11; M02-S19

Przypadek 029

Nowe męty i błyski

Komentarz · porównaj swoje uzasadnienie

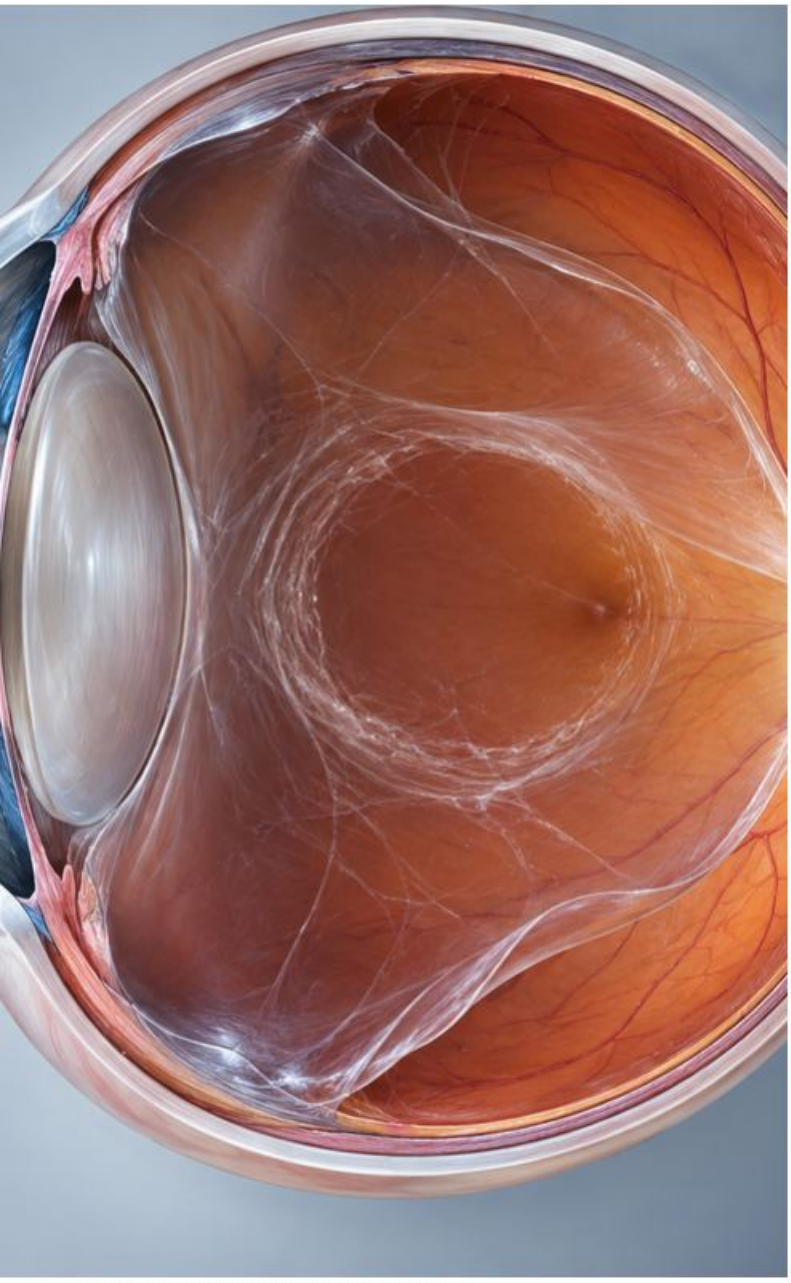

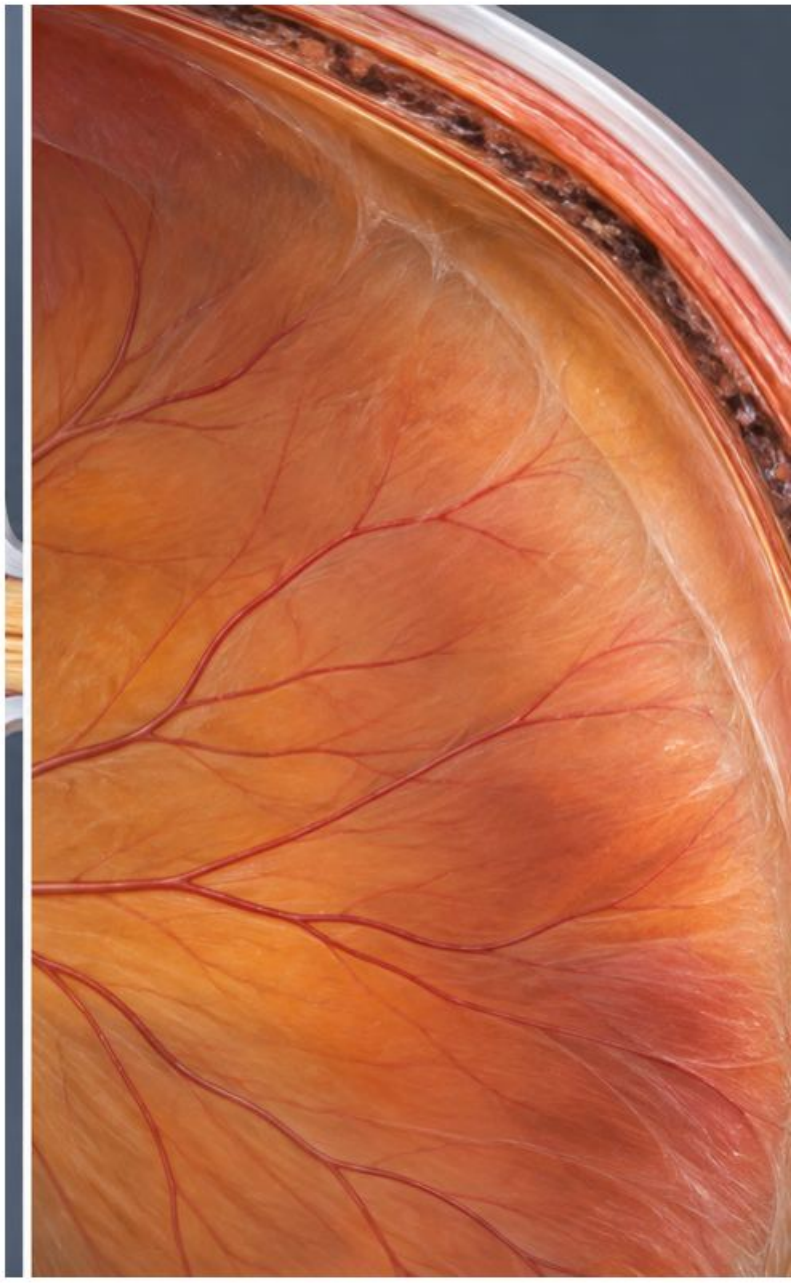

Diagram analizy · nie dokumentacja pacjenta

Co przemawia za hipotezą

Nowe męty i błyski mogą towarzyszyć tylnemu odłączeniu ciała szklistego. Pierścień wspiera tę hipotezę, lecz nie dowodzi, że proces jest niepowikłany. Pociąganie na obwodzie może współistnieć z przedarciem.

Odpowiedzi z uzasadnieniem

1 · Możliwe tylne odłączenie ciała szklistego. 2 · Nie, przedarcie może wystąpić bez zasłony. 3 · Obwód nie mieści się w kadrze; trzeba go zbadać. Nowa zasłona lub spadek widzenia zwiększa pilność.

Najważniejsze różnicowanie

Przedarcie, krwotok do ciała szklistego i odwarstwienie siatkówki wymagają wykluczenia w odpowiednim badaniu. Brak zasłony oznacza brak tego zgłaszanego objawu, a nie potwierdzenie ciągłości całej siatkówki.

Pułapka

Zakończenie oceny po znalezieniu pierścienia w szklistce.

Czego jeszcze potrzeba

Potrzebna jest pilna ocena z badaniem siatkówki, w tym obwodu, według kompetencji i warunków. Zbierz dane o dokładnym czasie początku objawów, wzroście liczby mętów, urazie oraz wcześniejszych operacjach. Nie traktuj ostrości centralnej jako testu obwodu.

Który wniosek w Twojej odpowiedzi miał oparcie w danych, a który wymagał dopiero badania?

Źródła: M07-S12; M07-S07; M07-S06; M07-S11; M02-S19

Przypadek 030

Zasłona w polu widzenia

Zadanie · zatrzymaj się przed komentarzem

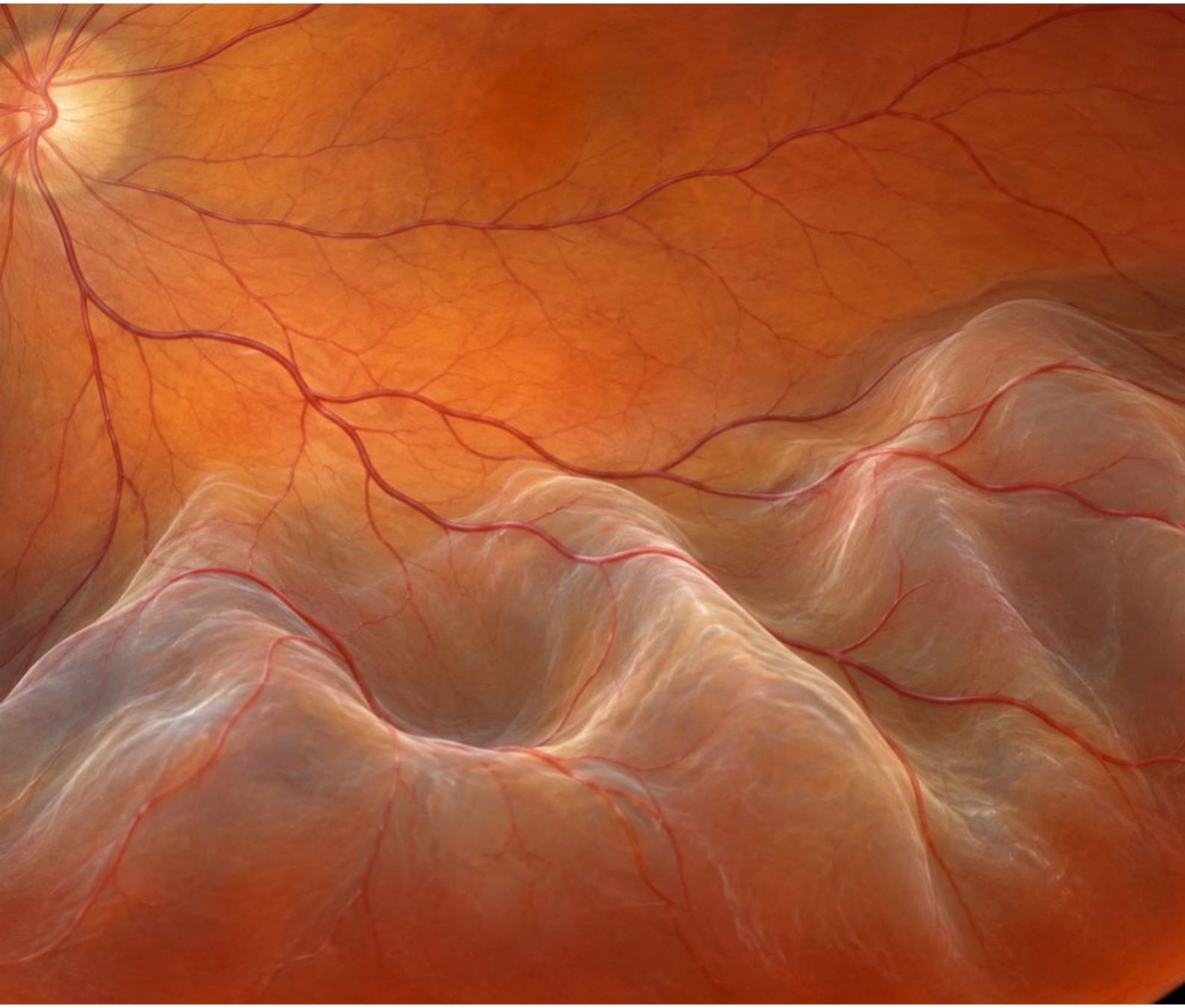

Scena dydaktyczna · osoba i dane fikcyjne

Wywiad — przypadek fikcyjny

Elżbieta, 57 lat, z Legnicy, od wczoraj widzi błyski OL, a dziś narastającą ciemną zasłonę od góry. Ma wysoką krótkowzroczność. Czytanie stało się trudniejsze godzinę temu.

Dane obrazu i podanego badania

W dolnej części dna widoczna jest uniesiona, pofałdowana siatkówka. Nie pokazano całej plamki ani otworu. Kierunku pola nie należy utożsamiać z położeniem zmiany na dnie.

Pytanie 1

Jak powiązać górną zasłonę z dolną siatkówką?

Pytanie 2

Czy brak widocznego przedarcia wyklucza odwarstwienie?

Pytanie 3

Czy trzeba znać stan dołka, aby pilnie skierować?

Twoja odpowiedź

Hipoteza: _____ Brakujące dane: _____ Pilność: _____

Źródła: M07-S11; M07-S07; M10-S16; M02-S19

Przypadek 030

Zasłona w polu widzenia

Komentarz · porównaj swoje uzasadnienie

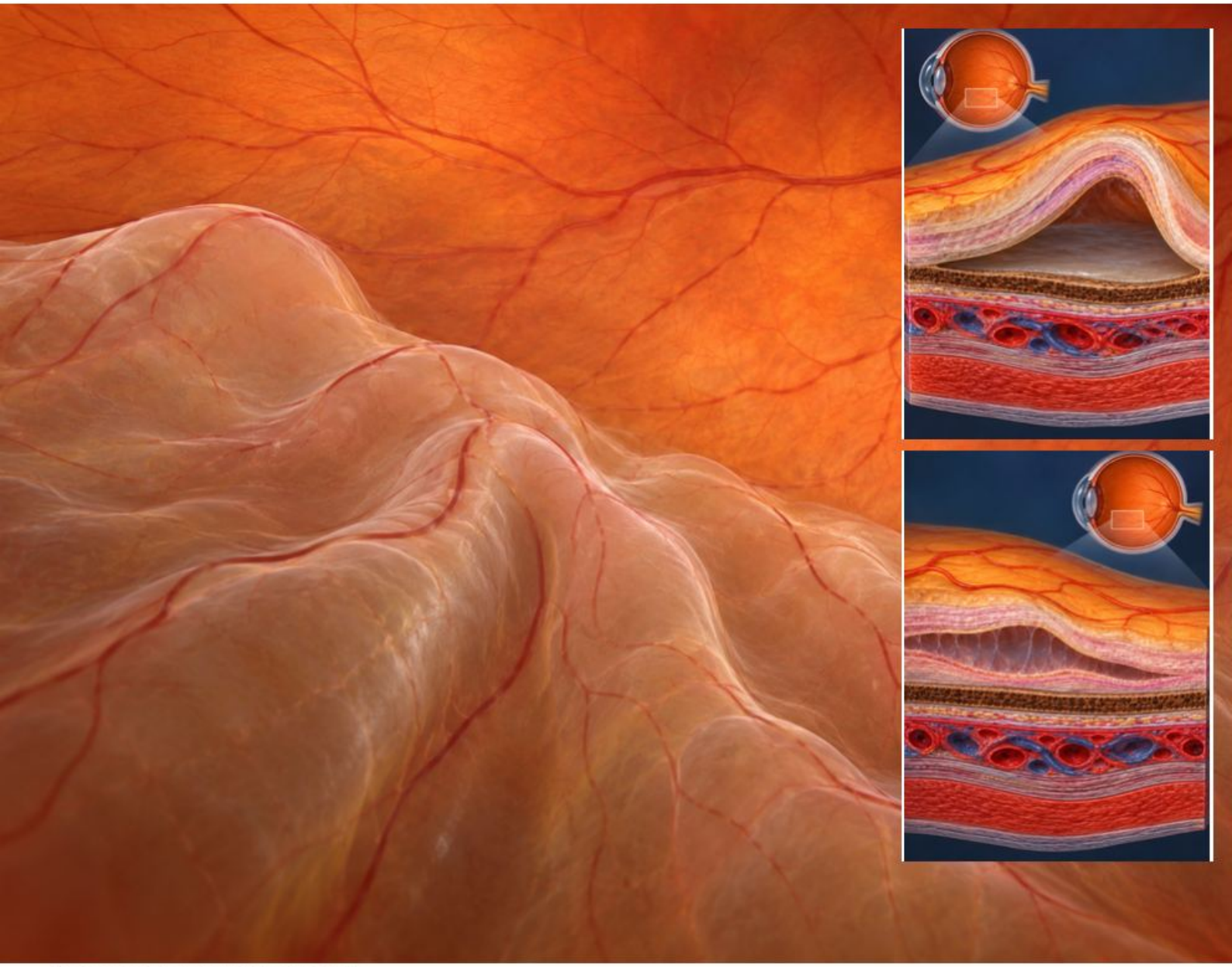

Diagram analizy · nie dokumentacja pacjenta

Co przemawia za hipotezą

Narastająca zasłona z błyskami i uniesiona siatkówka budzą podejrzenie odwarstwienia. Obraz na siatkówce odpowiada przeciwnej części pola, dlatego dolna zmiana może dawać górny ubytek. To nie jest sprzeczność danych.

Pułapka

Odraczanie skierowania do czasu pewnego ustalenia, czy dołek jest odwarstwiony.

Najważniejsze różnicowanie

Rozwarstwienie siatkówki także może unosić jej warstwy, ale wymaga oceny budowy i granic. Męty bez zasłony miałyby inny zestaw danych; nie wolno przenosić spokojniejszego scenariusza na postępujący ubytek pola.

Odpowiedzi z uzasadnieniem

1 · Pole i siatkówka mają przeciwną topografię. 2 · Nie wyklucza. 3 · Stan dołka ma znaczenie, lecz jego nieznajomość nie opóźnia natychmiastowej oceny przy narastającej zasłonie.

Czego jeszcze potrzeba

Konieczna jest natychmiastowa ocena okulistyczna z określeniem zasięgu, mechanizmu i zajęcia plamki. Brak przedarcia w ograniczonym kadrze nie oznacza jego braku w badaniu. Nie czekaj na pogorszenie czytania, by uznać objawy za istotne.

Który wniosek w Twojej odpowiedzi miał oparcie w danych, a który wymagał dopiero badania?

Źródła: M07-S11; M07-S07; M10-S16; M02-S19

Przypadek 031

Cukrzyca i drobne czerwone punkty na dnie oka

Zadanie · zatrzymaj się przed komentarzem



Scena dydaktyczna · osoba i dane fikcyjne

Wywiad — przypadek fikcyjny

Ryszard, 60 lat, z Tarnowa, ma cukrzycę od dwunastu lat. Na kontroli nie zgłasza nowej utraty widzenia. Nie pamięta terminu poprzedniego badania dna ani ostatniego wyniku oceny metabolicznej.

Dane obrazu i podanego badania

W tylnym biegunie OP widać drobne czerwone punkty i kilka większych punktowo-plamistych krwotoków. Na płaskiej fotografii nie widać grubości siatkówki.

Pytanie 1

Które czerwone punkty mogą odpowiadać mikrotętniakom?

Pytanie 2

Czy subiektywnie dobre widzenie wyklucza retinopatię?

Pytanie 3

Czego potrzeba przed oceną pełnego zaawansowania?

Twoja odpowiedź

Hipoteza: _____ Brakujące dane: _____ Pilność: _____

Źródła: M07-S01; M07-S02; M07-S03; M08-S08

Przypadek 031

Cukrzyca i drobne czerwone punkty na dnie oka

Komentarz · porównaj swoje uzasadnienie

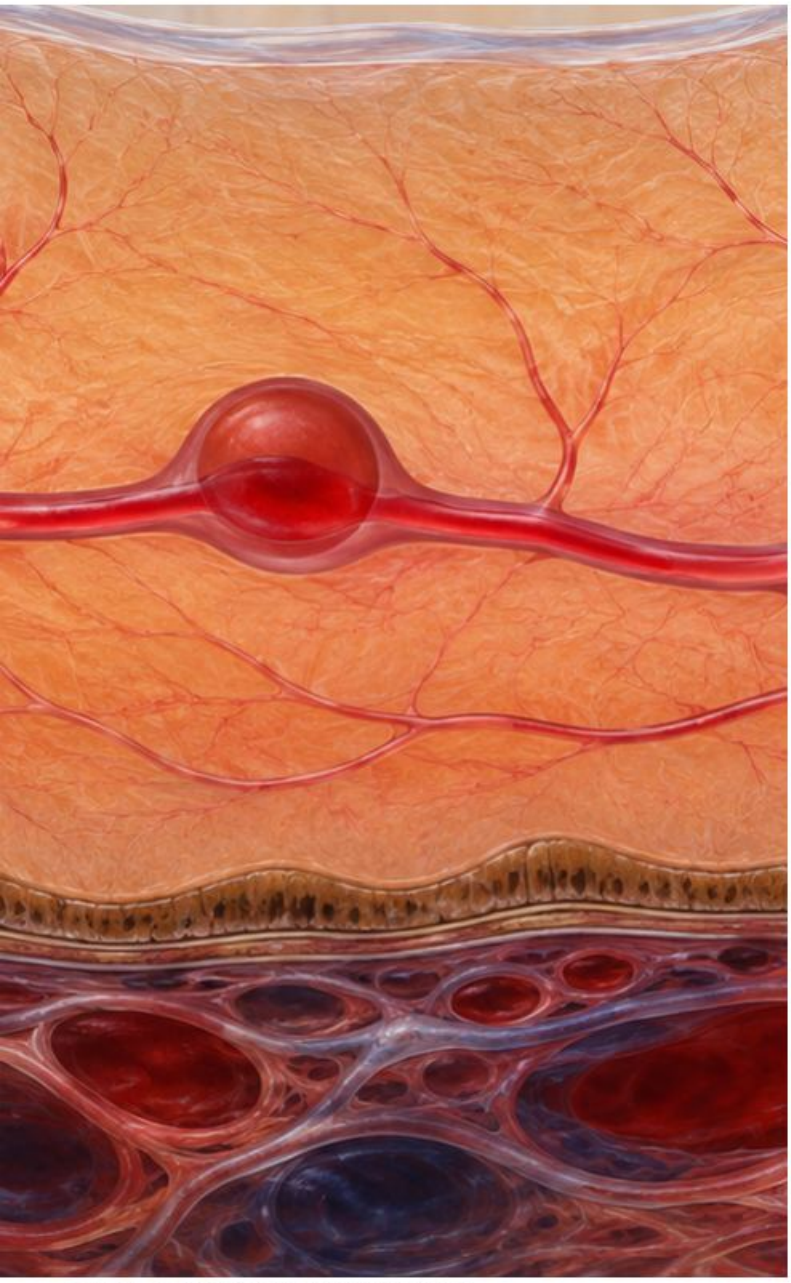



Diagram analizy · nie dokumentacja pacjenta

Co przemawia za hipotezą

Małe okrągłe czerwone punkty w tym kontekście mogą być mikrotętniakami, a większe plamy krwotokami śródsiatkówkowymi. Na fotografii rozróżnienie nie zawsze jest pewne. Opisuj morfologię i rozkład, zamiast uznawać każdy czerwony punkt za identyczny.

Pułapka

Uznanie, że retinopatii nie ma, ponieważ pacjent nadal czyta drobny druk.

Najważniejsze różnicowanie

Zmiany naczyniowe mogą mieć również inne przyczyny. Sama cukrzyca nie dowodzi etiologii każdej zmiany. Dla oceny retinopatii liczą się także kwadranty, nieprawidłowości żylne, IRMA, neowaskularyzacja i zajęcie plamki.

Odpowiedzi z uzasadnieniem

1 · Najdrobniejsze okrągłe ogniska są kandydatami, nie pewnym rozpoznaniem każdego punktu. 2 · Nie wyklucza. 3 · Potrzebna jest pełna ocena cech i plamki; fotografia nie mierzy obrzęku.

Czego jeszcze potrzeba

Oceń oba dna w odpowiednim zakresie, ostrość oraz plamkę; OCT według wskazań pomaga ocenić obrzęk. Ustal poprzednią dokumentację i kontekst ogólny. Brak objawów nie zastępuje badania i nie pozwala przypisać stopnia na podstawie części kadru.

Który wniosek w Twojej odpowiedzi miał oparcie w danych, a który wymagał dopiero badania?

Źródła: M07-S01; M07-S02; M07-S03; M08-S08

Przypadek 032

Wysięki i pogorszenie widzenia centralnego

Zadanie · zatrzymaj się przed komentarzem



Scena dydaktyczna · osoba i dane fikcyjne

Wywiad — przypadek fikcyjny

Jadwiga, 66 lat, z Konina, choruje na cukrzycę. Od miesiąca trudniej odczytuje drobne litery OP. Proste linie nie są wyraźne, ale nie podaje nagłej zasłony.

Dane obrazu i podanego badania

Żółte, ostro odgraniczone wysięki tworzą częściowy pierścień w okolicy plamki. Nie ma przekroju OCT. Położenie dołka jest zaznaczone orientacyjnie, bez skali pomiarowej.

Pytanie 1

Czy wysięki są równoznaczne z aktualnym obrzękiem?

Pytanie 2

Co rozstrzyga o zajęciu centrum?

Pytanie 3

Jak związać objaw z morfologią bez nadinterpretacji?

Twoja odpowiedź

Hipoteza: _____ Brakujące dane: _____ Pilność: _____

Źródła: M08-S08; M08-S09; M08-S01; M07-S01

Przypadek 032

Wysięki i pogorszenie widzenia centralnego

Komentarz · porównaj swoje uzasadnienie

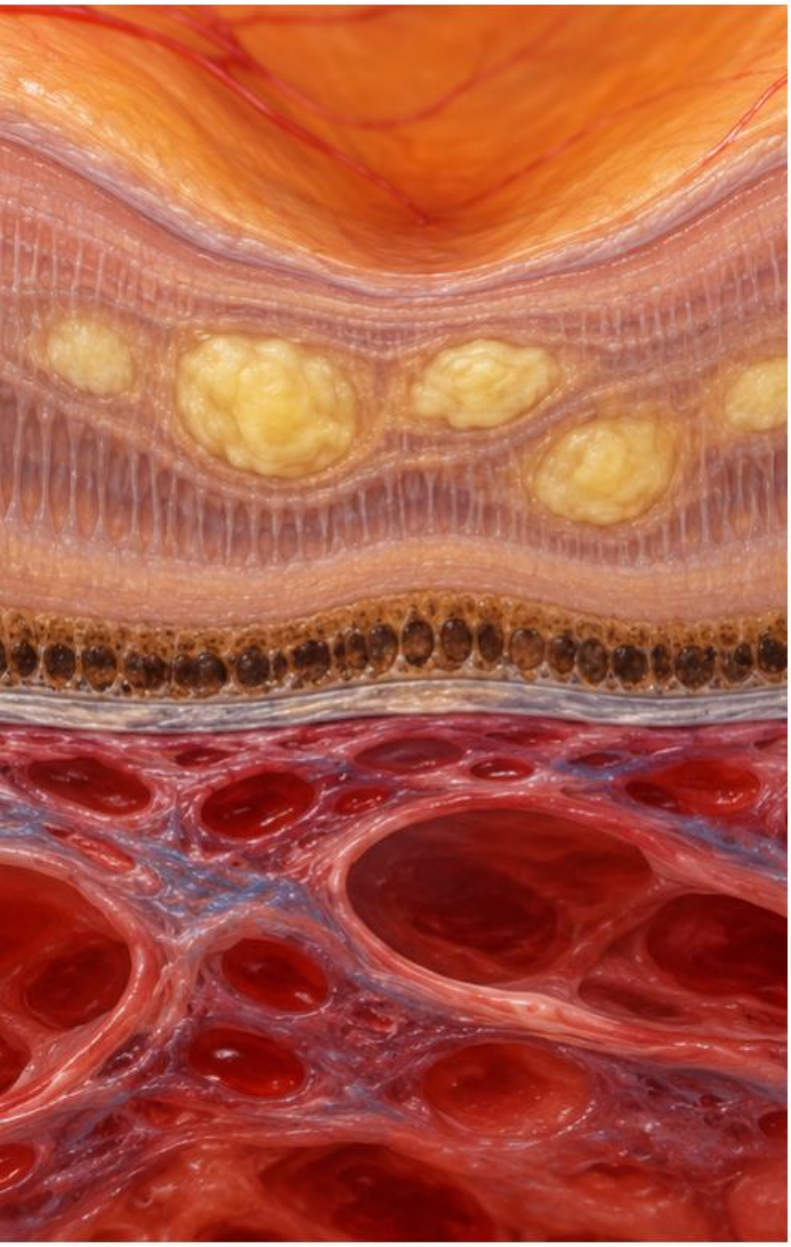

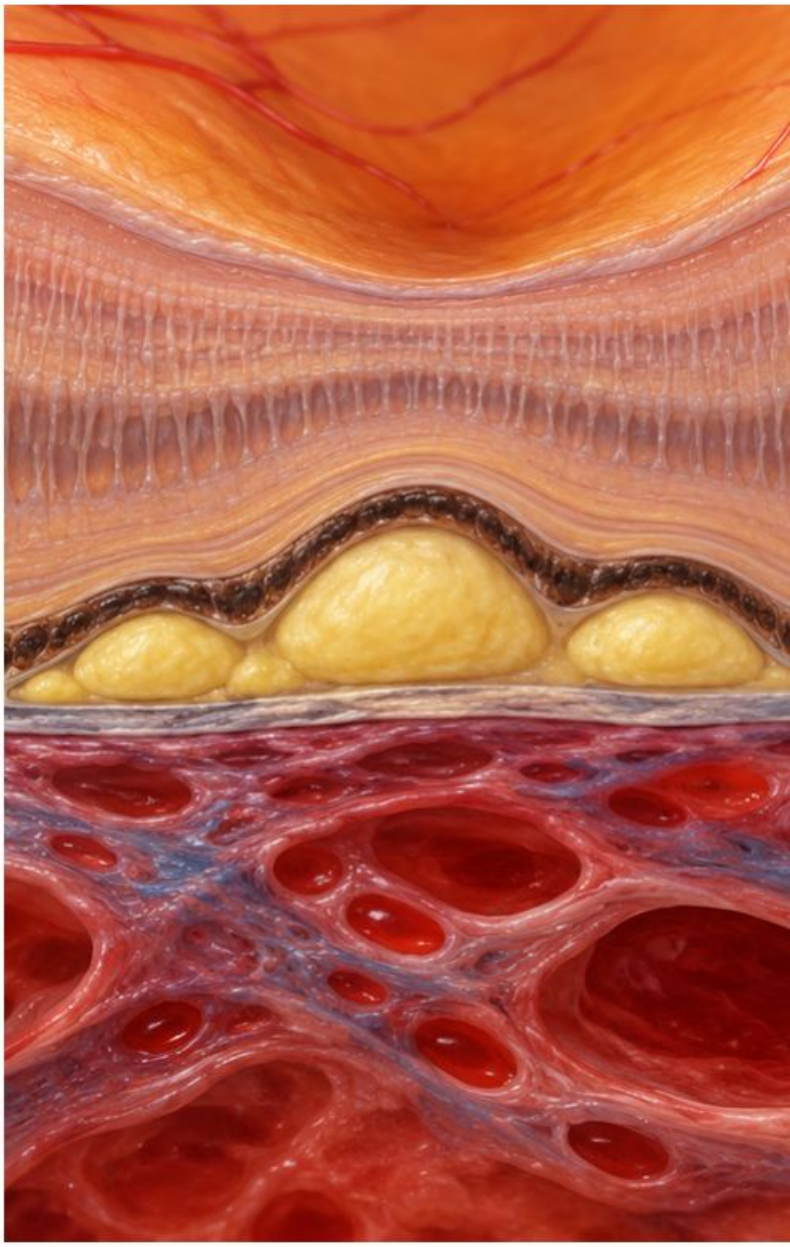

Diagram analizy · nie dokumentacja pacjenta

Co przemawia za hipotezą

Twarde wysięki wskazują na odkładanie lipidów związane z przeciekiem naczyniowym. Mogą towarzyszyć cukrzycowemu obrzękowi plamki, ale nie są bezpośrednim pomiarem płynu ani grubości. Ich obecność i aktualny obrzęk to odrębne obserwacje.

Pułapka

Zapisanie „obrzęk centrum" tylko dlatego, że wysięki leżą blisko dołka.

Najważniejsze różnicowanie

Druzy są związane z inną warstwą i kontekstem. Obrzęk plamki może mieć także przyczynę żylną lub pooperacyjną; wywiad i rozkład pozostałych zmian pomagają różnicować. Nie rozpoznawaj mechanizmu tylko po żółtym kolorze.

Odpowiedzi z uzasadnieniem

1 · Nie; wysięki nie mierzą aktualnej ilości płynu. 2 · Potrzebna jest ocena centrum, zwykle OCT. 3 · Objaw jest zgodny z problemem plamki, lecz wymaga wykazania korelatu i wykluczenia innych przyczyn.

Czego jeszcze potrzeba

Zmierz ostrość i oceń plamkę, najlepiej z OCT według wskazań. Ustal, czy płyn lub pogrubienie obejmuje centrum, i porównaj wcześniejsze badania. Pogorszenie widzenia uzasadnia odpowiednio szybką ocenę; materiał nie dobiera terapii.

Który wniosek w Twojej odpowiedzi miał oparcie w danych, a który wymagał dopiero badania?

Źródła: M08-S08; M08-S09; M08-S01; M07-S01

Przypadek 033

Rozległe krwotoki w czterech kwadrantach

Zadanie · zatrzymaj się przed komentarzem

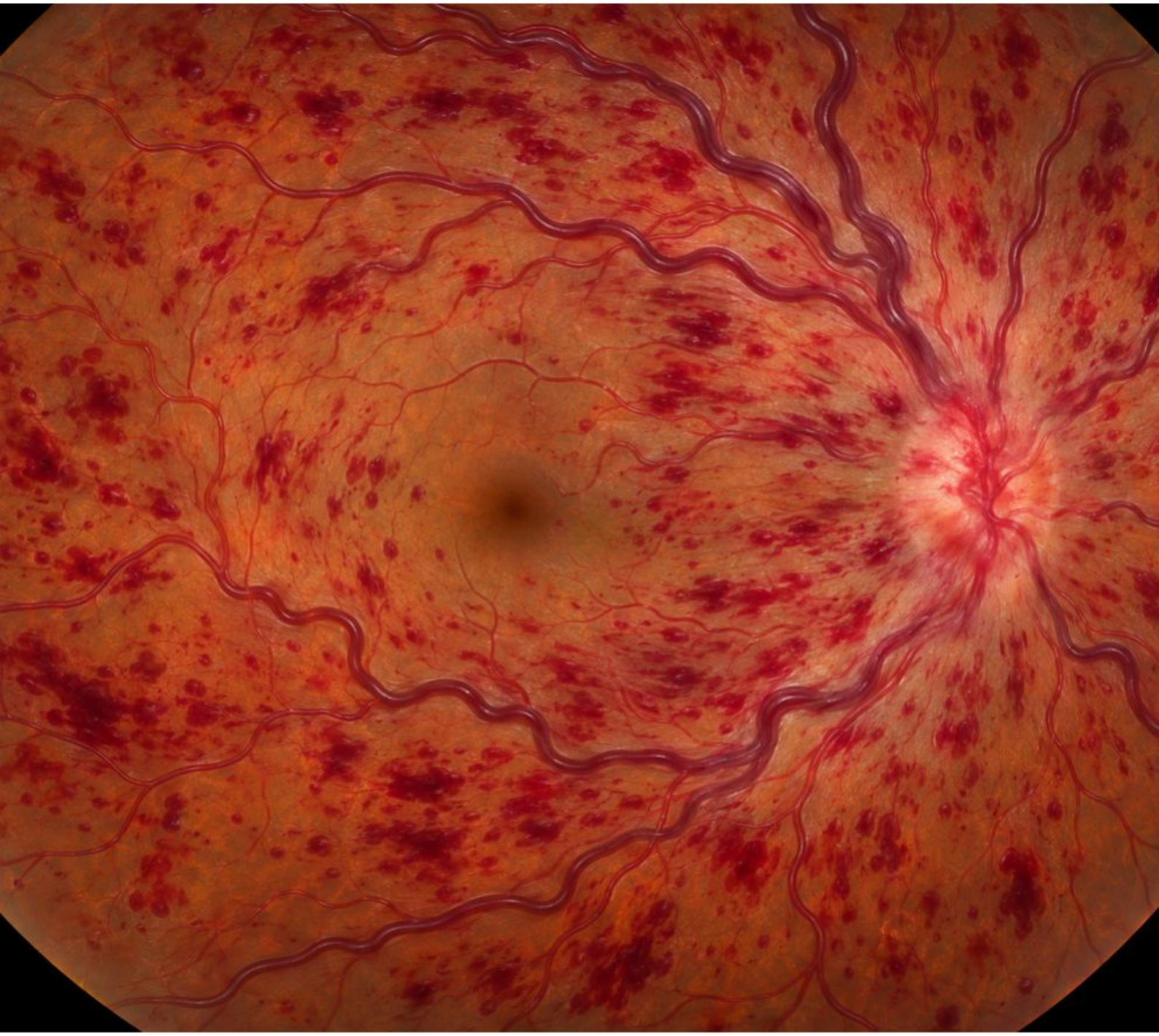

Scena dydaktyczna · osoba i dane fikcyjne

Wywiad — przypadek fikcyjny

Wojciech, 71 lat, ze Szczecina, od dwóch dni widzi znacznie gorzej OL. Ma nadciśnienie. Oko nie boli. Wcześniej nie miał tak rozległych zmian w dokumentacji.

Dane obrazu i podanego badania

Krwotoki są rozłożone w czterech kwadrantach, żyły poszerzone i kręte, tarcza obrzęknięta. Zdjęcie nie określa dokładnie perfuzji ani obecności RAPD.

Pytanie 1

Jaki wzorzec dystrybucji jest najważniejszy?

Pytanie 2

Dlaczego nie wolno określić niedokrwienia z samej liczby krwotoków?

Pytanie 3

Które struktury wymagają dalszej oceny?

Twoja odpowiedź

Hipoteza: _____ Brakujące dane: _____ Pilność: _____

Źródła: M10-S06; M10-S07; M08-S10; M04-S12

Przypadek 033

Rozległe krwotoki w czterech kwadrantach

Komentarz · porównaj swoje uzasadnienie

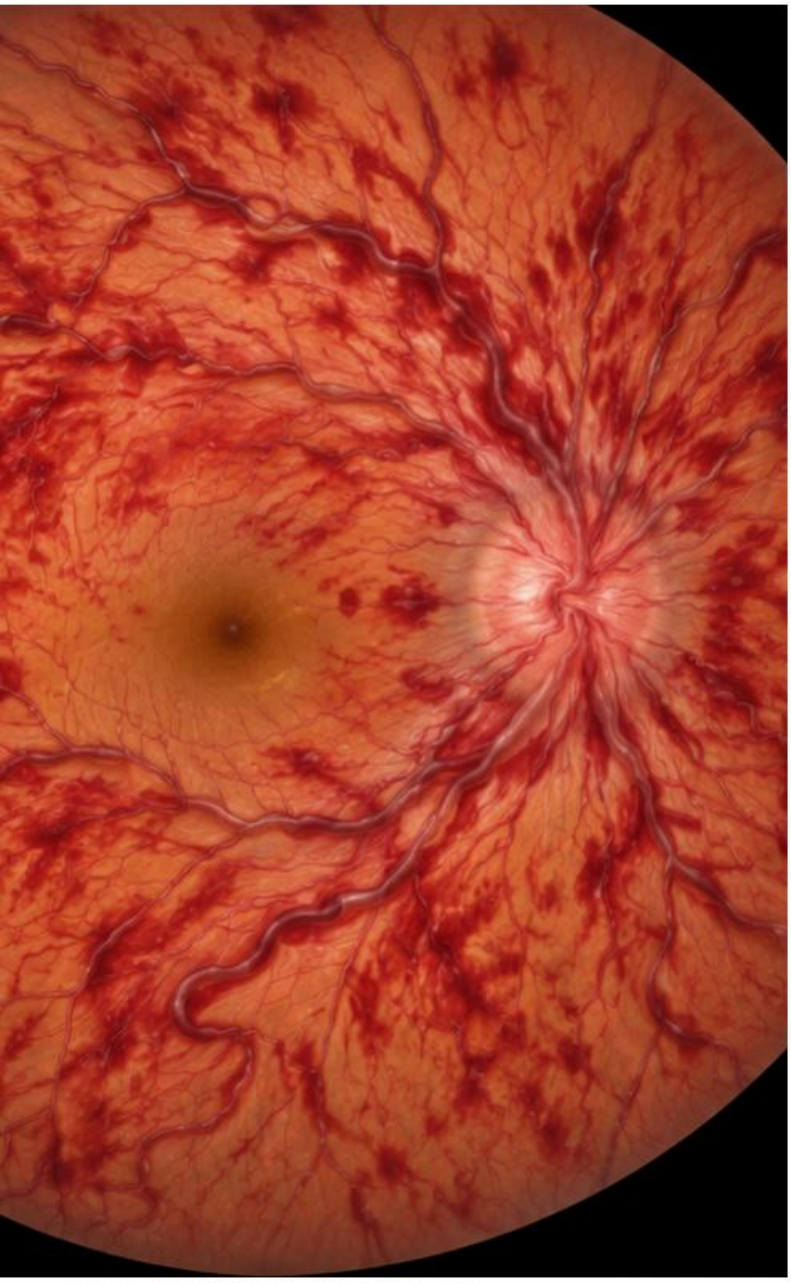



Diagram analizy · nie dokumentacja pacjenta

Co przemawia za hipotezą

Rozlane zajęcie czterech kwadrantów z krętymi poszerzonymi żyłami i obrzękiem tarczy przemawia za niedrożnością żyły środkowej siatkówki. Brak bólu nie obniża znaczenia nowego pogorszenia widzenia. Potrzebna jest pilna ocena okulistyczna.

Pułapka

Nazwanie postaci niedokrwienną wyłącznie dlatego, że obraz wygląda dramatycznie.

Najważniejsze różnicowanie

Niedrożność gałęzi daje częściej sektorowy rozkład w obszarze odpływu. Retinopatia cukrzycowa i inne stany mogą dawać krwotoki, lecz ocenia się cały układ i wywiad. Same krwotoki nie klasyfikują perfuzji.

Odpowiedzi z uzasadnieniem

1 · Cztery kwadranty i układ żylny. 2 · Potrzebne są dane czynnościowe i ocena perfuzji. 3 · Plamka, siatkówka oraz przedni odcinek; rozpoznanie mechanizmu nie kończy oceny zagrożeń.

Czego jeszcze potrzeba

Sprawdź ostrość, źrenice, plamkę w OCT i perfuzję odpowiednią metodą. Oceń tęczówkę, kąt oraz ryzyko neowaskularyzacji według wskazań. Brak widocznych nowych naczyń na jednym zdjęciu dna nie wyklucza ich w przednim odcinku.

Który wniosek w Twojej odpowiedzi miał oparcie w danych, a który wymagał dopiero badania?

Źródła: M10-S06; M10-S07; M08-S10; M04-S12

Przypadek 034

Sektorowe krwotoki górno-skroniowe

Zadanie · zatrzymaj się przed komentarzem

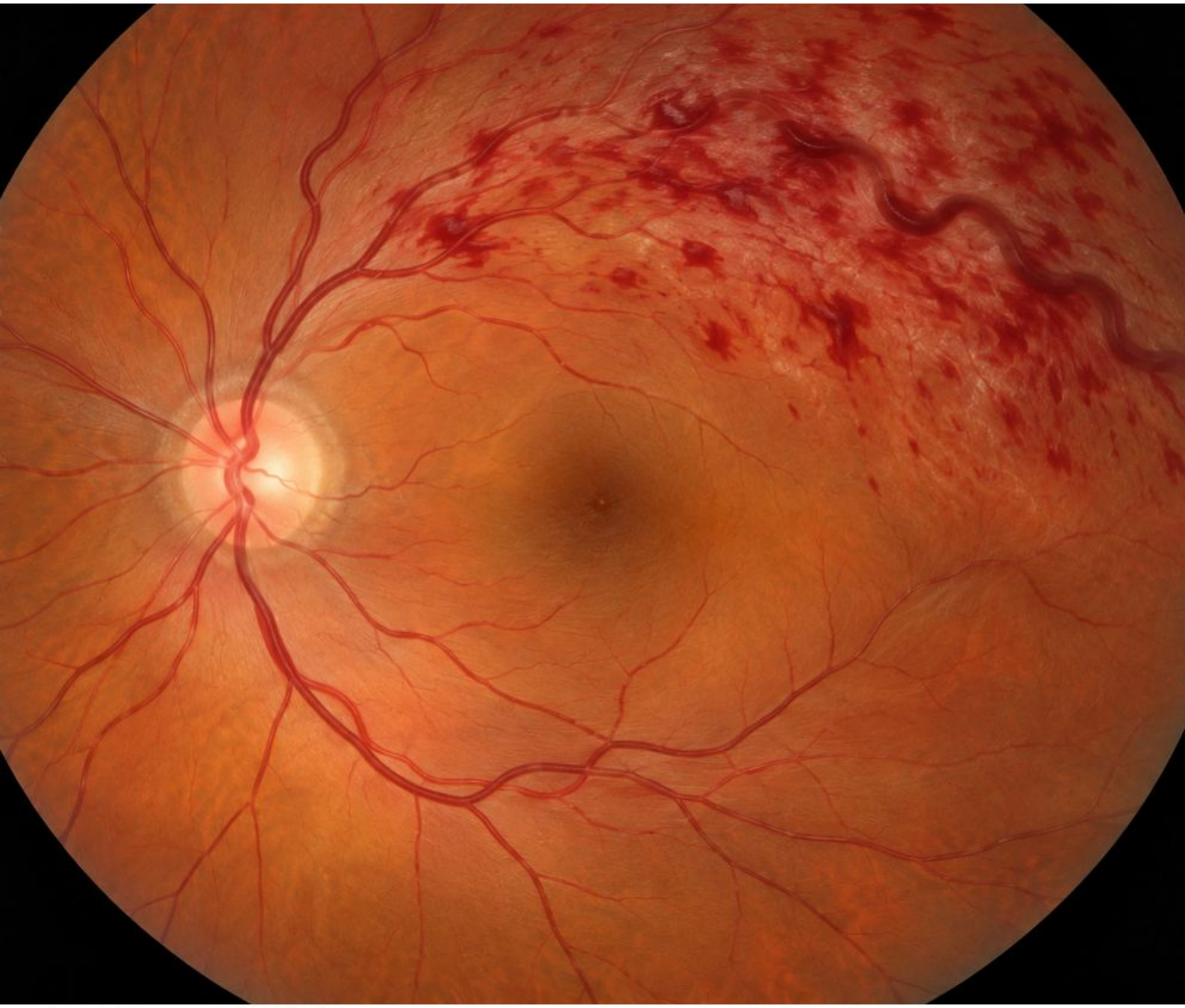

Scena dydaktyczna · osoba i dane fikcyjne

Wywiad — przypadek fikcyjny

Irena, 63 lata, z Pabianic, od tygodnia ma zamglenie OP. Leczy nadciśnienie. Nie podaje bólu ani urazu. Zmiana zauważona została podczas czytania.

Dane obrazu i podanego badania

Krwotoki i obrzęk ograniczają się głównie do górno-skroniowego sektora. W tej okolicy żyła jest poszerzona; reszta dna ma znacznie mniej zmian. Centrum plamki nie jest ocenione przekrojem.

Pytanie 1

Co łączy sektor z układem odpływu?

Pytanie 2

Jak odróżnić wzorzec gałęziowy od centralnego?

Pytanie 3

Dlaczego centrum plamki pozostaje ważne?

Twoja odpowiedź

Hipoteza: _____ Brakujące dane: _____ Pilność: _____

Źródła: M10-S08; M10-S06; M08-S10; M10-S09

Przypadek 034

Sektorowe krwotoki górno-skroniowe

Komentarz · porównaj swoje uzasadnienie



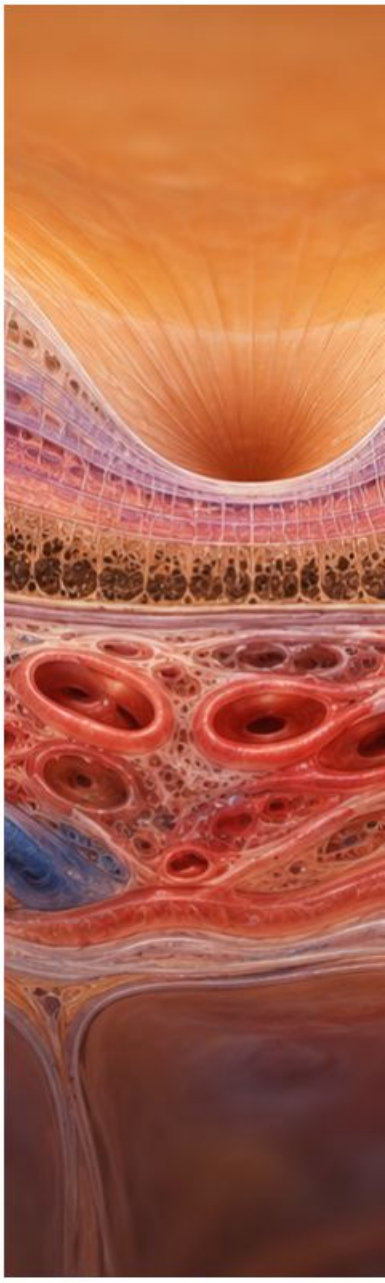

Diagram analizy · nie dokumentacja pacjenta

Co przemawia za hipotezą

Sektorowy rozkład krwotoków zgodny z obszarem odpływu żylnego wspiera niedrożność gałęzi żyły siatkówki. Ważna jest topografia, a nie sam fakt czerwonych plam.
Górno-skroniowy sektor na dnie nie oznacza tak samo położonego ubytku pola.

Pułapka

Uznanie sektora poza dołkiem za nieistotny bez sprawdzenia, czy obrzęk dochodzi do centrum.

Najważniejsze różnicowanie

W niedrożności żyły środkowej zmiany są zwykle bardziej rozlane. Inne retinopatie mogą współistnieć, dlatego sektor nie zwalnia z oceny całego dna i drugiego oka. Krwotok sam nie dowodzi niedokrwienia.

Odpowiedzi z uzasadnieniem

1 · Zmiany układają się w terytorium żylne. 2 · Jeden dominujący sektor różni się od czterech kwadrantów. 3 · Płyn może wpływać na centrum; fotografia nie rozstrzyga jego zasięgu ani grubości.

Czego jeszcze potrzeba

Oceń ostrość, zajęcie plamki w OCT i perfuzję według wskazań. Ustal czas oraz porównaj dokumentację. Ocena okulistyczna jest potrzebna z powodu nowego pogorszenia; kontrola czynników ogólnych nie zastępuje oceny oka.

Który wniosek w Twojej odpowiedzi miał oparcie w danych, a który wymagał dopiero badania?

Źródła: M10-S08; M10-S06; M08-S10; M10-S09

Przypadek 035

Nagła utrata widzenia i blada siatkówka

Zadanie · zatrzymaj się przed komentarzem

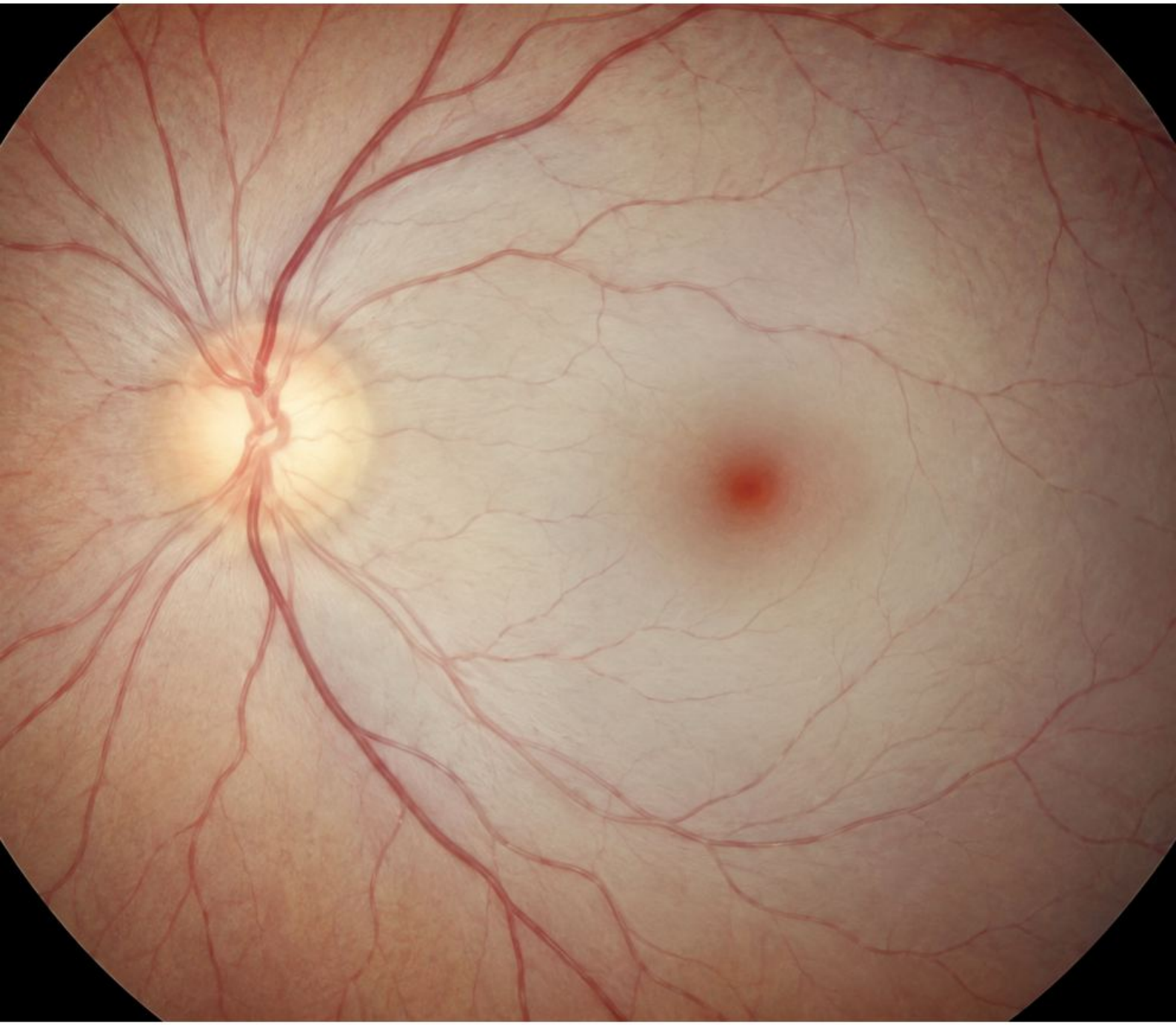

Scena dydaktyczna · osoba i dane fikcyjne

Wywiad — przypadek fikcyjny

Jan, 76 lat, z Wałbrzycha, nagle stracił widzenie OP około czterdziestu minut temu. Oko nie boli. Wczoraj miał krótki epizod zasłonięcia widzenia, który całkowicie ustąpił.

Dane obrazu i podanego badania

Siatkówka tylnego bieguna jest blada, tętnice wąskie, a dołek kontrastuje czerwienią. Nie ma pełnej oceny perfuzji. Dane czasowe pochodzą z wywiadu.

Pytanie 1

Jaka pilna hipoteza wynika z zespołu?

Pytanie 2

Czy brak bólu i wcześniejsze ustąpienie objawu uspokajają?

Pytanie 3

Czy należy czekać na idealną fotografię lub OCT?

Twoja odpowiedź

Hipoteza: _____ Brakujące dane: _____ Pilność: _____

Źródła: M10-S01; M10-S02; M10-S03; M10-S04

Przypadek 035

Nagła utrata widzenia i blada siatkówka

Komentarz · porównaj swoje uzasadnienie

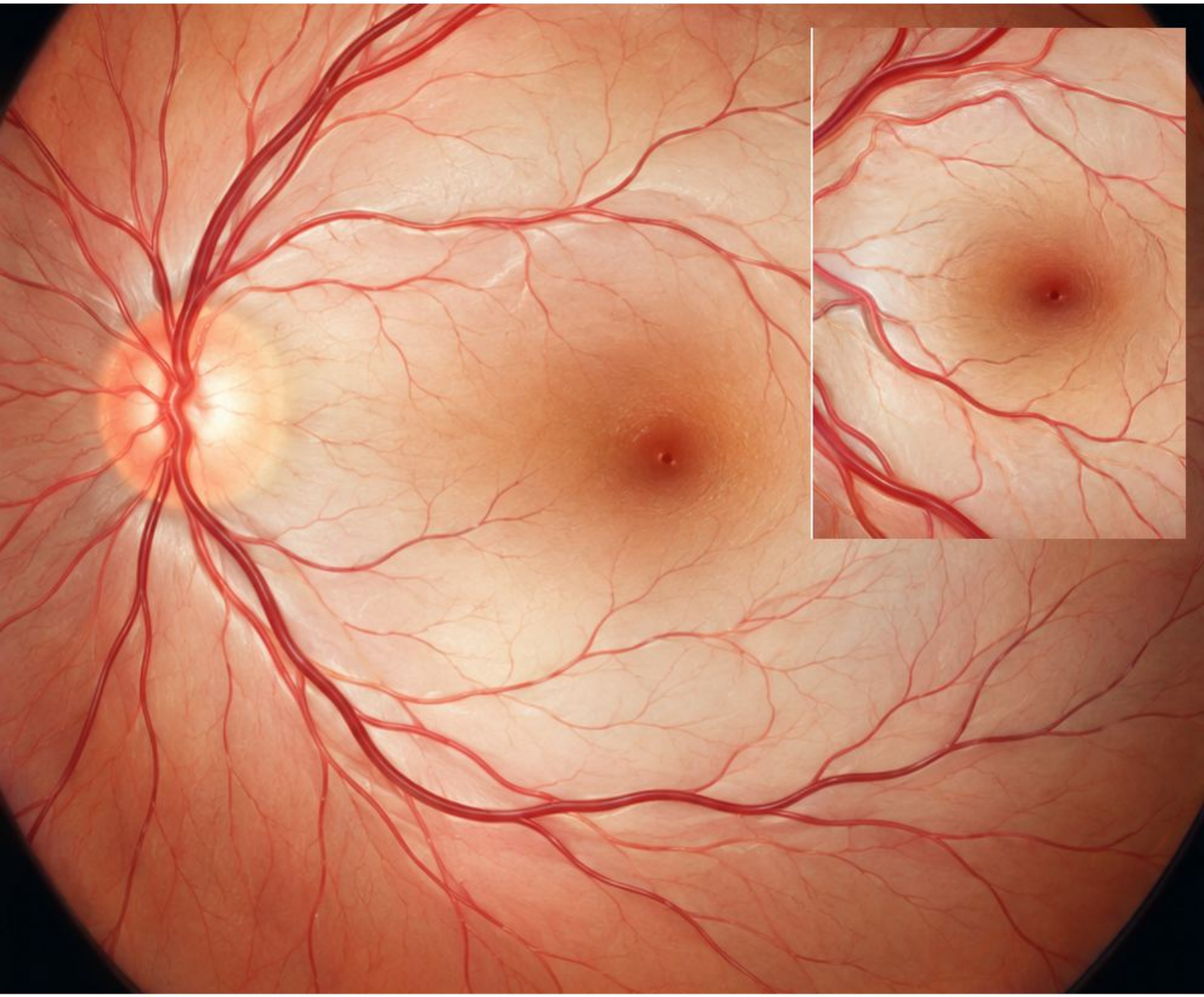

Diagram analizy · nie dokumentacja pacjenta

Co przemawia za hipotezą

Nagła bezbolesna utrata widzenia z bladą siatkówką i czerwonym kontrastem dołka budzi podejrzenie niedrożności tętnicy środkowej siatkówki. Jest to nagły stan niedokrwienny wymagający natychmiastowej ścieżki ratunkowej, w tym oceny udarowej według lokalnego systemu.

Pułapka

Rutynowe skierowanie na późniejszy termin, ponieważ oko nie boli.

Najważniejsze różnicowanie

Inne przyczyny ostrej utraty widzenia także są pilne. Wygląd dna może być początkowo niepełny, a klasyczny kontrast nie zawsze wyraźny. Brak tej cechy nie wyklucza niedokrwienia.

Odpowiedzi z uzasadnieniem

1 · Podejrzenie ostrego niedokrwienia tętniczego siatkówki. 2 · Nie; przemijający epizod również ma znaczenie. 3 · Nie czekamy na doskonały obraz. Czas i nagły deficyt uruchamiają natychmiastową ocenę.

Czego jeszcze potrzeba

Ustal dokładny czas ostatniego prawidłowego widzenia, czas zauważenia objawu i objawy neurologiczne. Natychmiast przekaż te dane personelowi ratunkowemu. Badanie oka i diagnostyka przyczyny powinny odbywać się bez odkładania pomocy; materiał nie określa kwalifikacji do leczenia.

Który wniosek w Twojej odpowiedzi miał oparcie w danych, a który wymagał dopiero badania?

Źródła: M10-S01; M10-S02; M10-S03; M10-S04

Przypadek 036

Falowanie linii i druzy

Zadanie · zatrzymaj się przed komentarzem

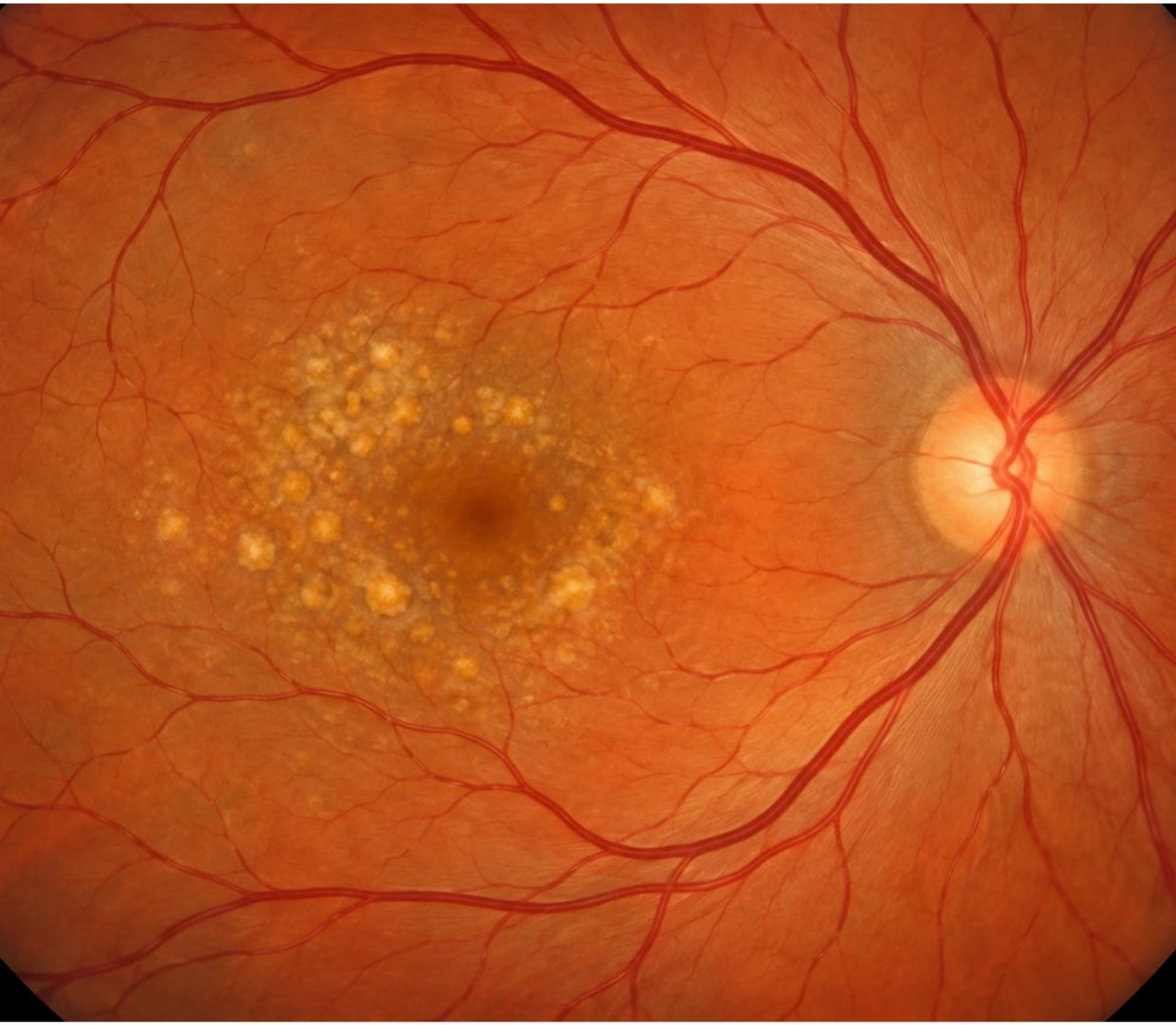

Scena dydaktyczna · osoba i dane fikcyjne

Wywiad — przypadek fikcyjny

Teresa, 74 lata, z Płocka, od kilku dni widzi falujące linie OL. Wcześniej rozpoznano druzy i zalecono kontrole. Teraz jeden fragment tekstu wygląda inaczej niż tydzień temu.

Dane obrazu i podanego badania

Na dnie są żółtawe druzy w plamce. Nie pokazano płynu ani OCT. Brak widocznego krwotoku na tej ilustracji nie jest dowodem braku aktywnej choroby.

Pytanie 1

Dlaczego nowy objaw ma znaczenie mimo znanych druz?

Pytanie 2

Czy same druzy wyjaśniają aktywność?

Pytanie 3

Jaki brakujący wynik może zmienić ocenę?

Twoja odpowiedź

Hipoteza: _____ Brakujące dane: _____ Pilność: _____

Źródła: M08-S01; M08-S02; M08-S06; M08-S13; M08-S14

Przypadek 036

Falowanie linii i druzy

Komentarz · porównaj swoje uzasadnienie

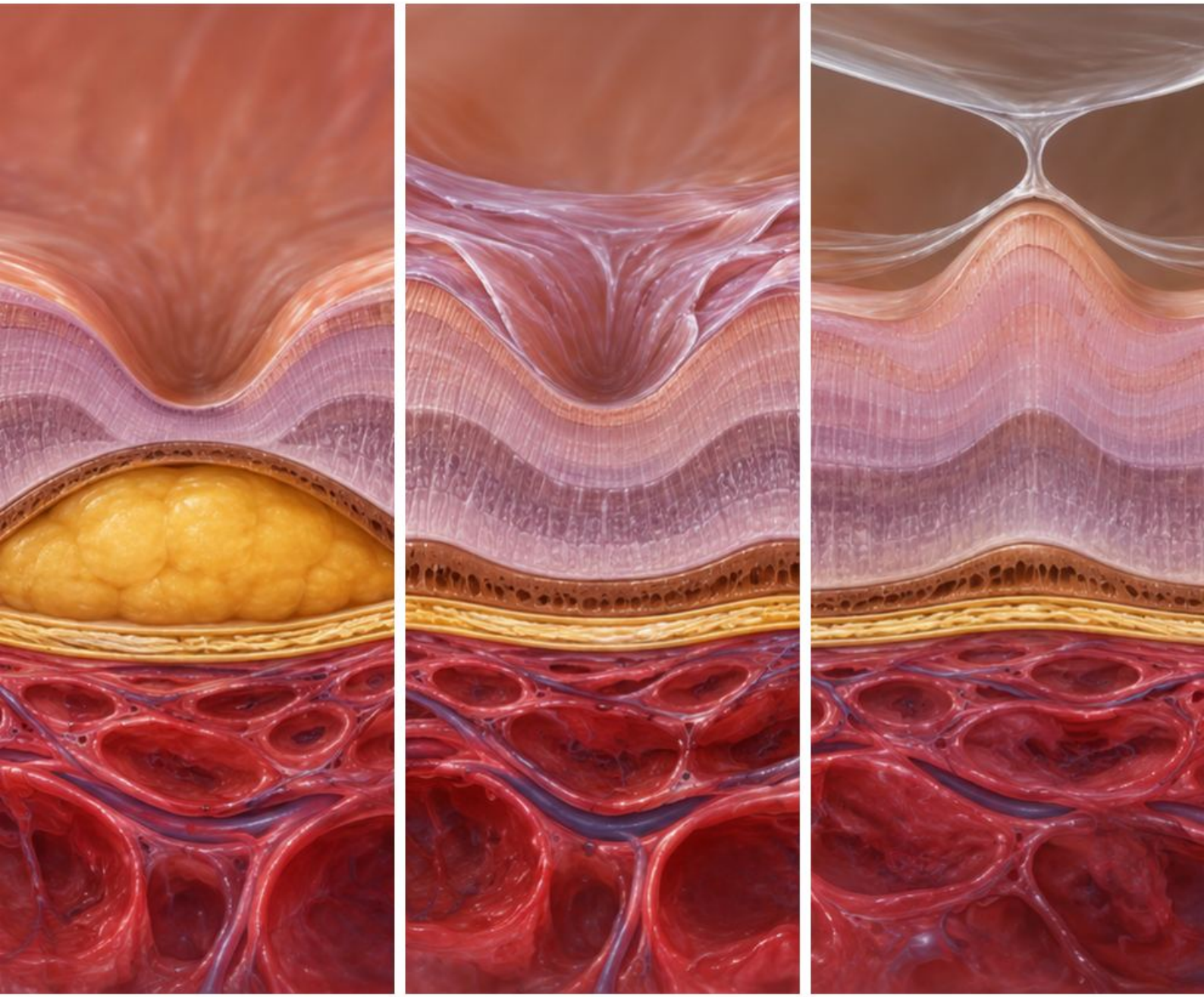

Diagram analizy · nie dokumentacja pacjenta

Co przemawia za hipotezą

Nowa metamorfopsja u osoby z druzami wymaga szybkiej oceny plamki pod kątem aktywnej choroby, w tym neowaskularyzacji. Znana przewlekła zmiana nie tłumaczy automatycznie nowego objawu. Druzom nie przypisujemy aktywnego przecieku bez danych.

Pułapka

Odroczenie oceny, ponieważ „druzy już były i są niezmienione na pierwszy rzut oka".

Najważniejsze różnicowanie

Błona nasiatkówkowa, trakcja szklistkowo-plamkowa i inne choroby także zniekształcają linie. Rozstrzyga badanie budowy i aktywności, nie sam wiek czy obecność żółtych punktów.

Czego jeszcze potrzeba

Oceń ostrość, dokładny czas, siatkę w warunkach badania oraz plamkę w OCT. W razie potrzeby dobiera się badania naczyniowe. Nie przedstawiaj prawidłowego wyniku samokontroli drugiego oka jako testu chorego OL.

Odpowiedzi z uzasadnieniem

1 · Zmiana funkcji może sygnalizować nową aktywność. 2 · Druzy nie określają przecieku. 3 · OCT i badanie kliniczne pomagają ustalić płyn oraz inne mechanizmy; brak krwotoku nie kończy różnicowania.

Który wniosek w Twojej odpowiedzi miał oparcie w danych, a który wymagał dopiero badania?

Źródła: M08-S01; M08-S02; M08-S06; M08-S13; M08-S14

Przypadek 037

Krwotok w plamce

Zadanie · zatrzymaj się przed komentarzem



Scena dydaktyczna · osoba i dane fikcyjne

Wywiad — przypadek fikcyjny

Czesław, 79 lat, z Zamościa, od wczoraj widzi ciemną plamę w centrum OP. Ma wcześniej opisane druzy. Przyjmuje lek przeciwkrzepliwy. Obwodowo dostrzega ruch, lecz nie czyta.

Dane obrazu i podanego badania

Ciemnoczerwony krwotok obejmuje obszar plamki. Część granic struktur jest zasłonięta. Nie podano dokładnej warstwy krwi ani wyniku angiografii.

Pytanie 1

Czy lek przeciwkrzepliwy ustala przyczynę krwotoku?

Pytanie 2

Czego nie widać przez krew?

Pytanie 3

Jaki mechanizm trzeba rozważyć przy tym wywiadzie?

Twoja odpowiedź

Hipoteza: _____ Brakujące dane: _____ Pilność: _____

Źródła: M08-S07; M08-S06; B-S15; M08-S02

Przypadek 037

Krwotok w plamce

Komentarz · porównaj swoje uzasadnienie

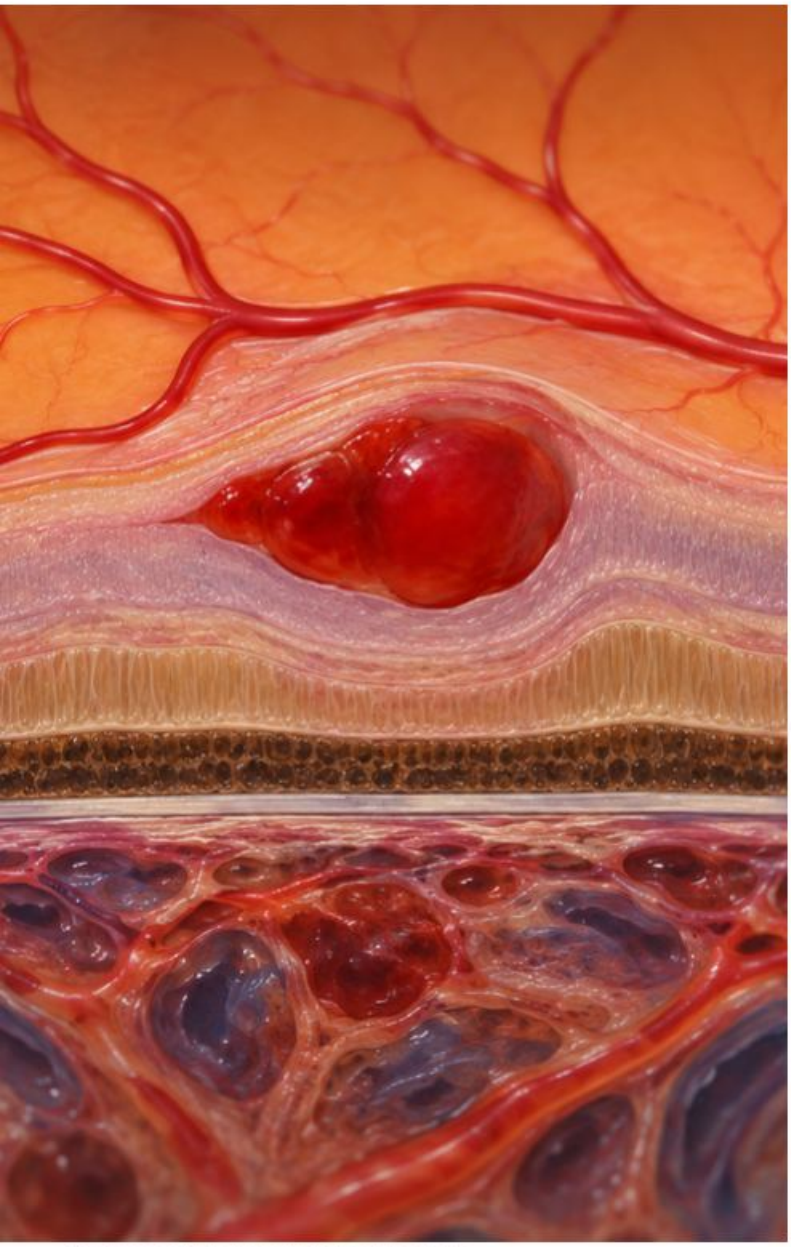

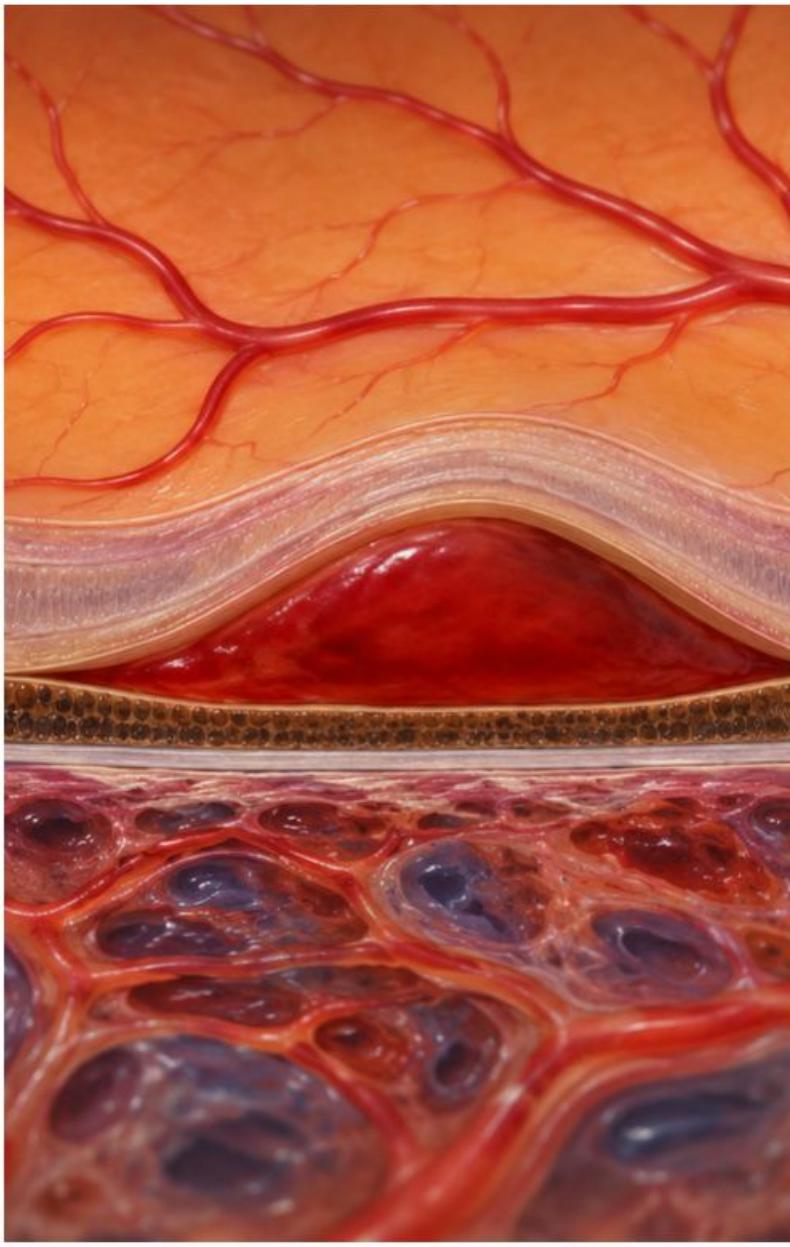

Diagram analizy · nie dokumentacja pacjenta

Co przemawia za hipotezą

Nowy centralny deficyt i krwotok plamkowy wymagają pilnej oceny siatkówkowej. W kontekście druz należy rozważyć neowaskularną chorobę plamki. Lek przeciwkrzepliwy jest istotnym kontekstem, ale nie dowodzi źródła krwawienia.

Pułapka

Przypisanie całego krwotoku lekom bez poszukiwania zmiany będącej źródłem krwi.

Najważniejsze różnicowanie

Makrotętniak i inne przyczyny naczyniowe mogą również krwawić w okolicy plamki. Lokalizacja warstwowa i relacja do naczyń wymagają badania; sam czerwony kolor nie odróżnia krwi podsiatkówkowej od śródsiatkówkowej.

Odpowiedzi z uzasadnieniem

1 · Nie; lek nie identyfikuje źródła. 2 · Krew przesłania część podłoża, co trzeba nazwać. 3 · Neowaskularyzacja jest ważną hipotezą, lecz nie jedyną. Pilna ocena nie powinna czekać na samoistne wchłonięcie.

Czego jeszcze potrzeba

Zmierz ostrość, oceń OCT oraz inne badania według możliwości i wskazań. Zapisz ograniczenie wglądu przez krew. Nie zalecaj samodzielnego odstawienia leczenia ogólnego; decyzje wymagają ustalenia przyczyny i koordynacji między lekarzami prowadzącymi.

Który wniosek w Twojej odpowiedzi miał oparcie w danych, a który wymagał dopiero badania?

Źródła: M08-S07; M08-S06; B-S15; M08-S02

Przypadek 038

Fałdy powierzchni plamki

Zadanie · zatrzymaj się przed komentarzem

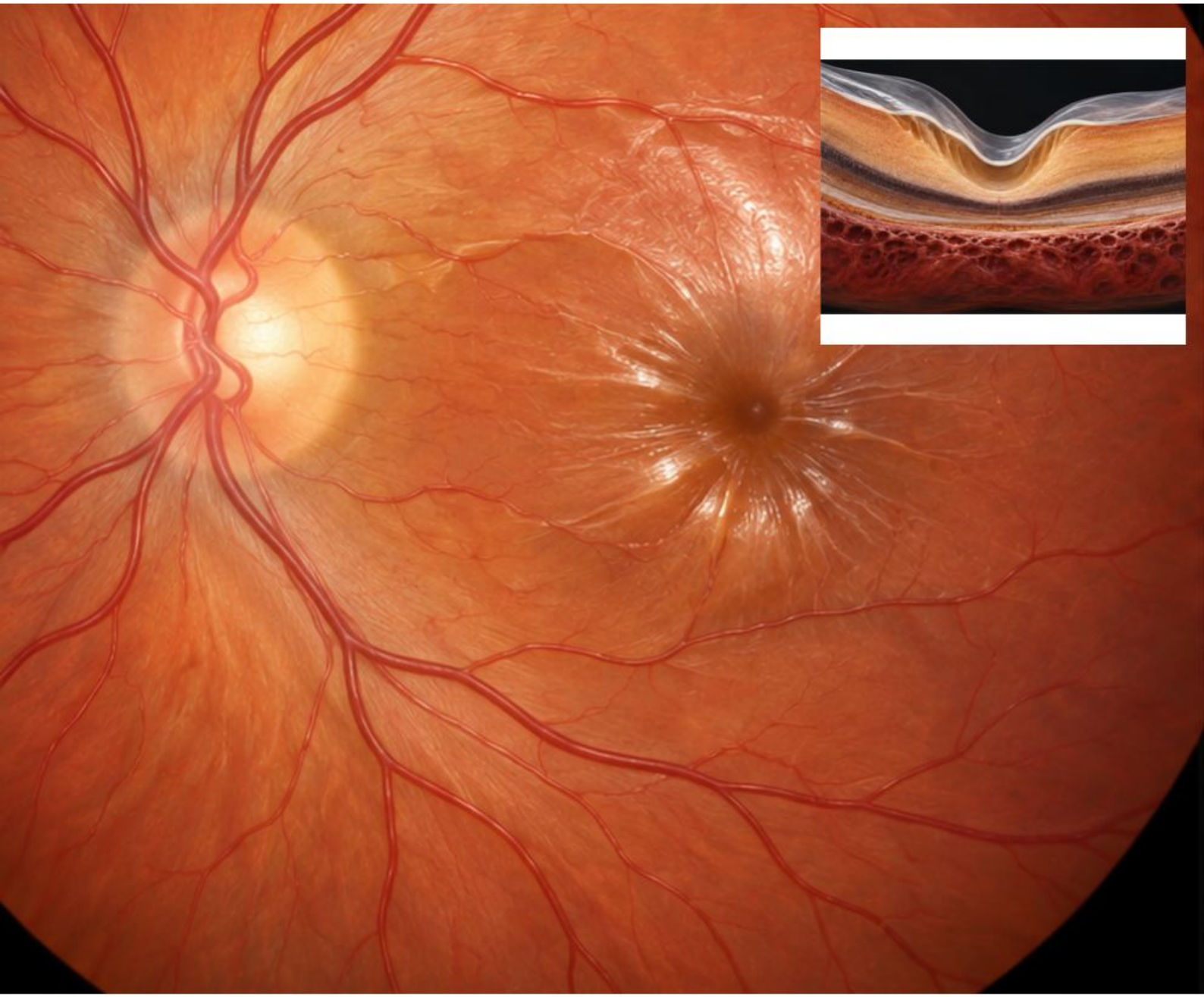

Scena dydaktyczna · osoba i dane fikcyjne

Wywiad — przypadek fikcyjny

Danuta, 68 lat, z Piły, od pół roku widzi pofalowane litery OP. Zmiana jest stopniowa. Nie zgłasza nowych błysków ani zasłony. W OL czyta wyraźniej.

Dane obrazu i podanego badania

Na powierzchni plamki OP widać połysk i drobne fałdy promieniste. Podano OCT z cienką hiperrefleksyjną warstwą na wewnętrznej powierzchni i pofałdowaniem siatkówki; brak pełnego otworu w pokazanym przekroju.

Pytanie 1

Która powierzchnia jest pociągana?

Pytanie 2

Co odróżnia błonę od trakcji przez szklistkę?

Pytanie 3

Czy wygląd fałdów określa samodzielnie wskazania do zabiegu?

Twoja odpowiedź

Hipoteza: _____ Brakujące dane: _____ Pilność: _____

Źródła: M08-S13; M08-S14; M08-S15; M08-S16

Przypadek 038

Fałdy powierzchni plamki

Komentarz · porównaj swoje uzasadnienie

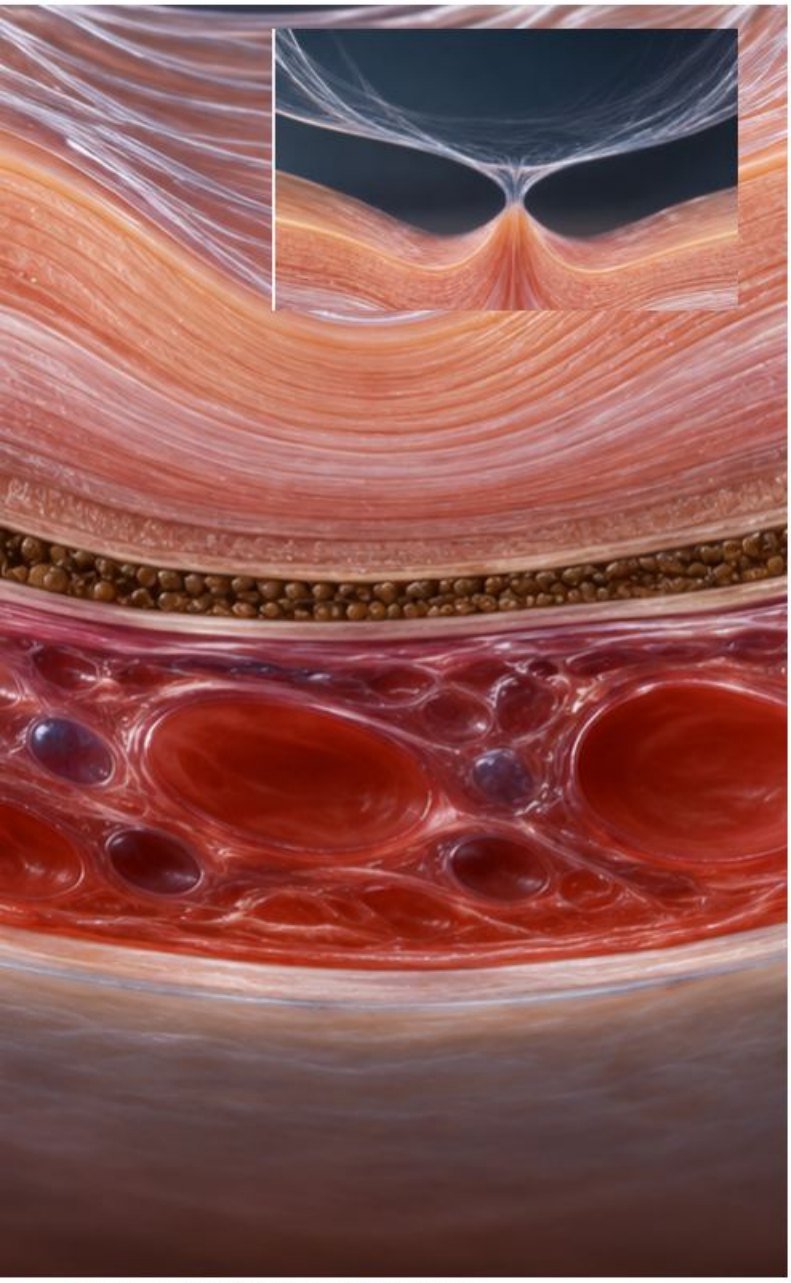

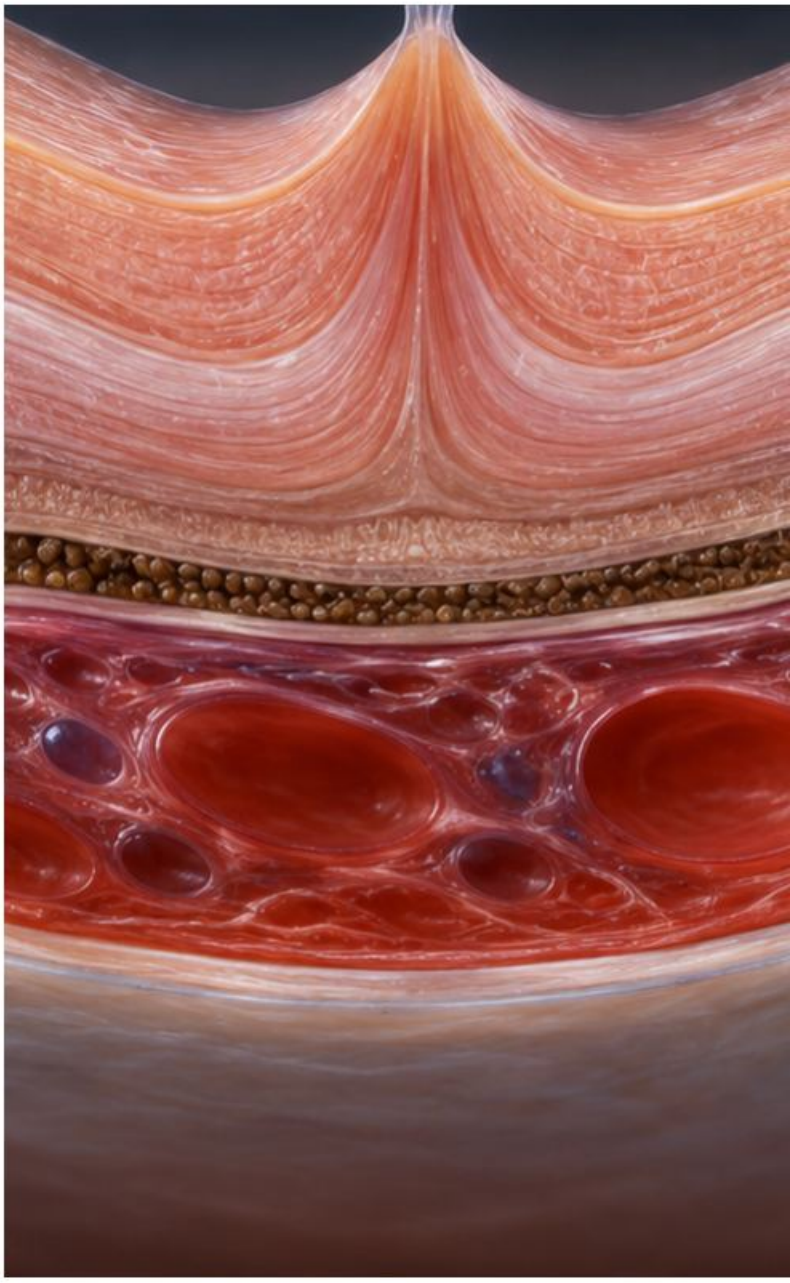

Diagram analizy · nie dokumentacja pacjenta

Co przemawia za hipotezą

Powierzchniowy połysk, fałdy i warstwa na wewnętrznej powierzchni w OCT przemawiają za obecnością błony nasiatkówkowej. Pofałdowanie wyjaśnia możliwy mechanizm zniekształceń, lecz wpływ na funkcję jest indywidualny. Potrzebna jest zgodność objawów i wyników.

Pułapka

Uznanie każdej trakcji powierzchniowej za tę samą jednostkę bez oceny szklistki.

Najważniejsze różnicowanie

Trakcja szklistkowo-plamkowa wymaga wykazania przyczepu tylnej kory szklistki i deformacji. Może współistnieć z błoną. Pełnościenny otwór ma ubytek przez całą grubość; jego brak w jednym przekroju nie zastępuje pełnej oceny skanów.

Odpowiedzi z uzasadnieniem

1 · Wewnętrzna powierzchnia siatkówki. 2 · W VMT trzeba wykazać połączenie ze szklistką. 3 · Nie; decyzja zależy również od funkcji, objawów i pełnego badania, nie od samego połysku.

Czego jeszcze potrzeba

Zmierz ostrość, oceń komplet skanów i dynamikę, zapytaj o trudności w codziennych zadaniach. Porównaj poprzednie badania. Sama grubość lub dramatyczne fałdy nie są automatyczną kwalifikacją do procedury.

Który wniosek w Twojej odpowiedzi miał oparcie w danych, a który wymagał dopiero badania?

Źródła: M08-S13; M08-S14; M08-S15; M08-S16

Przypadek 039

Obustronny obrzęk tarcz i ból głowy

Zadanie · zatrzymaj się przed komentarzem

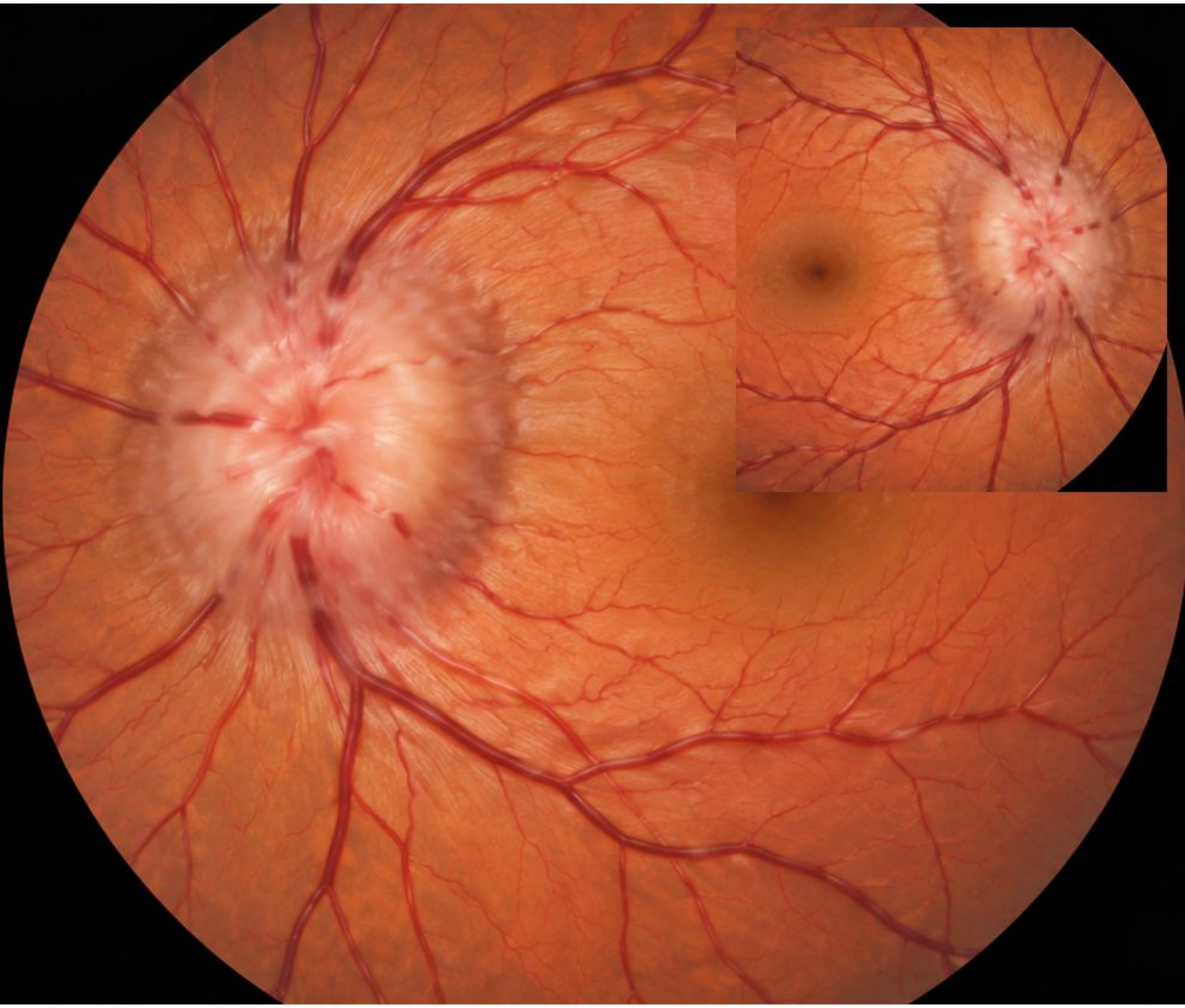

Scena dydaktyczna · osoba i dane fikcyjne

Wywiad — przypadek fikcyjny

Kinga, 29 lat, z Wrocławia, od tygodnia ma narastające bóle głowy i krótkie zaciemnienia przy zmianie pozycji. Zgłasza też pulsujący szum. Centralnie czyta jeszcze drobny tekst.

Dane obrazu i podanego badania

Obie tarcze są obrzęknięte, granice zatarte i część naczyń przy brzegu zasłonięta. Nie ma pomiaru ciśnienia śródczaszkowego ani obrazowania mózgu.

Pytanie 1

Czy dobra ostrość centralna wyklucza zagrożenie?

Pytanie 2

Kiedy używamy określenia obrzęk zastoinowy?

Pytanie 3

Jaką pilność ma ten zespół?

Twoja odpowiedź

Hipoteza: _____ Brakujące dane: _____ Pilność: _____

Źródła: M09-S01; M09-S02; M09-S03; M02-S19

Przypadek 039

Obustronny obrzęk tarcz i ból głowy

Komentarz · porównaj swoje uzasadnienie

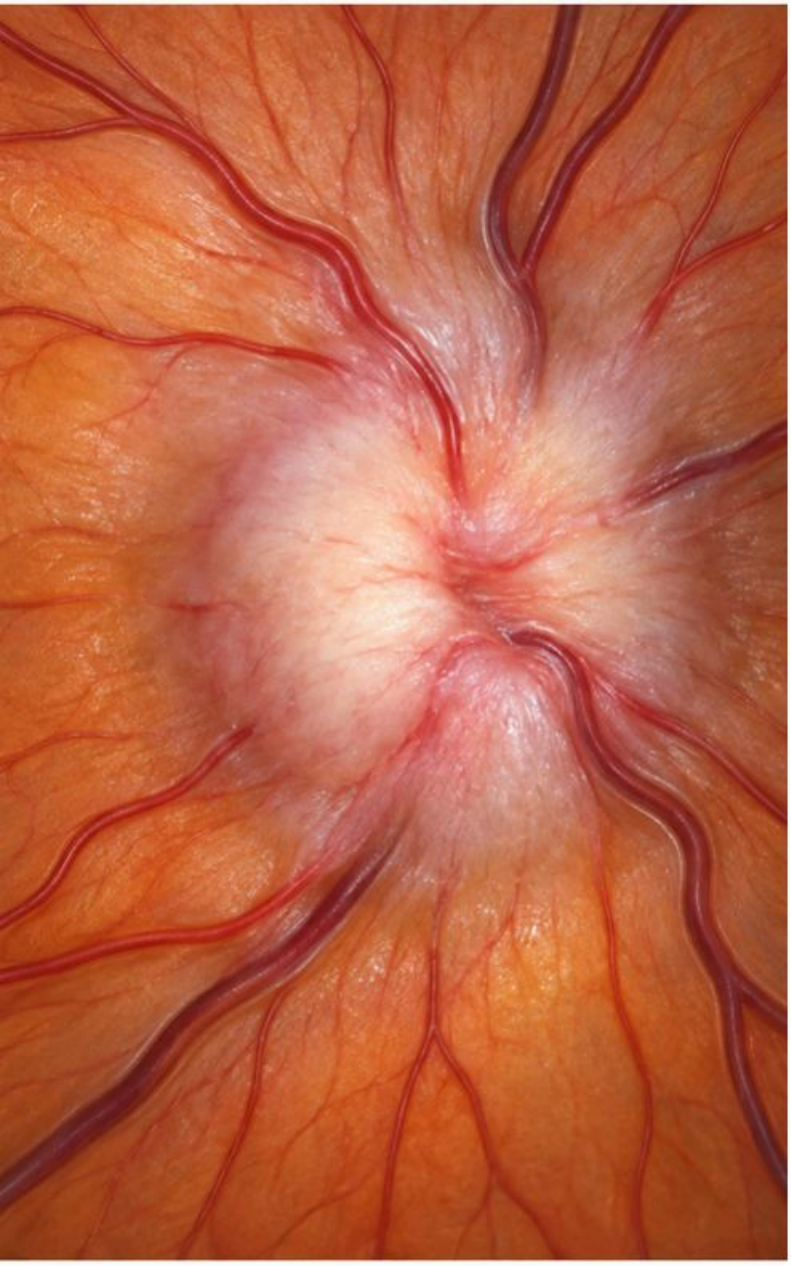

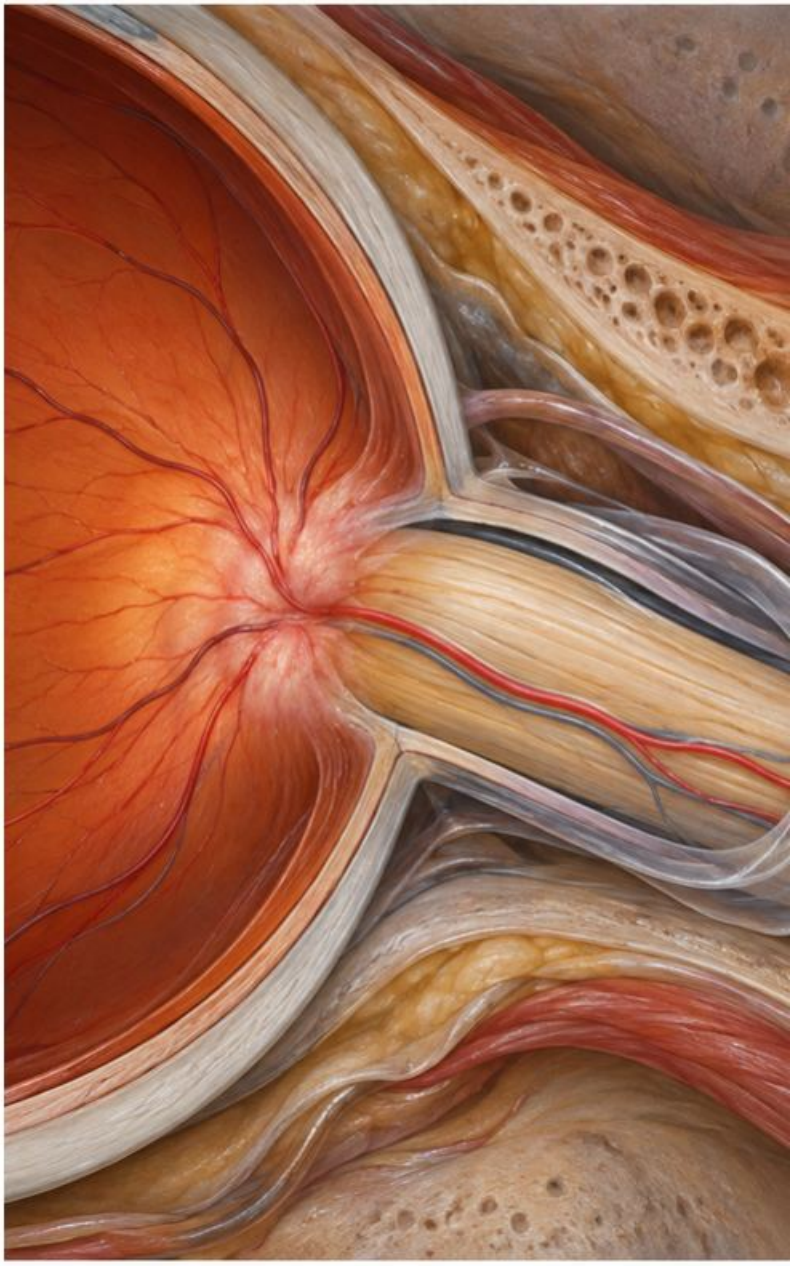

Diagram analizy · nie dokumentacja pacjenta

Co przemawia za hipotezą

Obustronny obrzęk tarcz z bólem głowy i przemijającymi zaciemnieniami wymaga natychmiastowej oceny pod kątem wzrostu ciśnienia śródczaszkowego i innych przyczyn. Obrzęk zastoinowy oznacza obrzęk tarczy z powodu podwyższonego ciśnienia śródczaszkowego, nie każdy obrzęk tarczy.

Pułapka

Rutynowa kontrola za kilka miesięcy, ponieważ pacjentka nadal czyta tablicę.

Najważniejsze różnicowanie

Rzekomy obrzęk tarczy może naśladować obrzęk rzeczywisty, a inne neuropatie także powodują obrzęk. Wywiad zwiększa niepokój, lecz nie ustala konkretnej przyczyny. Nie rozpoznawaj idiopatycznego nadciśnienia śródczaszkowego wyłącznie z wieku i wyglądu pacjentki.

Który wniosek w Twojej odpowiedzi miał oparcie w danych, a który wymagał dopiero badania?

Czego jeszcze potrzeba

Potrzebna jest pilna ścieżka okulistyczna i neurologiczna z odpowiednim obrazowaniem i dalszą diagnostyką. Oceń funkcję, pola i objawy neurologiczne bez opóźniania pomocy. Zachowana ostrość nie mierzy całego ryzyka.

Odpowiedzi z uzasadnieniem

1 · Nie wyklucza. 2 · Dopiero przy związku ze wzrostem ciśnienia śródczaszkowego. 3 · Natychmiastowa ocena; nie czekamy na utratę centralnego widzenia ani na idealny obraz tarcz.

Źródła: M09-S01; M09-S02; M09-S03; M02-S19

Przypadek 040

Uniesiona tarcza z nierównym obrysem

Zadanie · zatrzymaj się przed komentarzem



Scena dydaktyczna · osoba i dane fikcyjne

Wywiad — przypadek fikcyjny

Marta, 24 lata, z Łomży, trafia po rutynowym wykryciu uniesionej tarczy OP. Nie zgłasza nowych bólów głowy, zaciemnień ani pogorszenia. Nie ma dostępnej wcześniejszej fotografii.

Dane obrazu i podanego badania

Tarcza jest mała, wyniosła i ma nierówny obrys. Nie pokazano wyraźnego zasłaniania naczyń ani badań potwierdzających druzy. Pojedynczy widok nie rozstrzyga, czy istnieje rzeczywisty obrzęk.

Pytanie 1

Jaka hipoteza naśladuje obrzęk?

Pytanie 2

Dlaczego brak objawów nie kończy oceny?

Pytanie 3

Jak dobrać badania potwierdzające budowę?

Twoja odpowiedź

Hipoteza: _____ Brakujące dane: _____ Pilność: _____

Źródła: M09-S02; M09-S04; M09-S03; M09-S06

Przypadek 040

Uniesiona tarcza z nierównym obrysem

Komentarz · porównaj swoje uzasadnienie

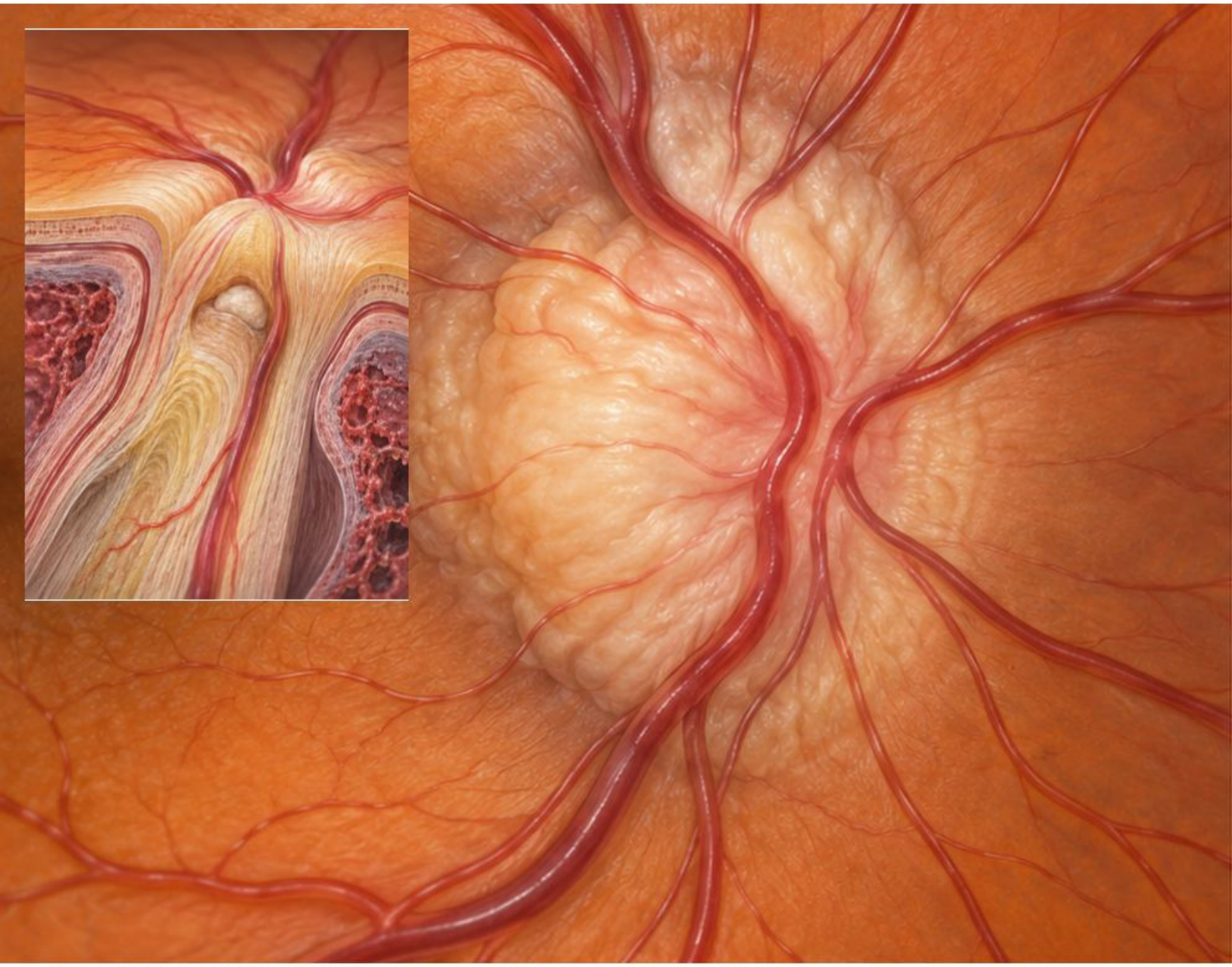

Diagram analizy · nie dokumentacja pacjenta

Co przemawia za hipotezą

Mała wyniosła tarcza o nierównym obrysie może odpowiadać rzekomemu obrzękowi tarczy, w tym druzom tarczy. To hipoteza morfologiczna. Nie można wykluczyć rzeczywistego obrzęku tylko dlatego, że pacjentka czuje się dobrze.

Pułapka

Wpisanie „druzy potwierdzone" bez badania potwierdzającego.

Najważniejsze różnicowanie

Druzy mogą być głębokie i niewidoczne jako jasne złogi na powierzchni. Rzeczywisty obrzęk może współistnieć z inną budową tarczy. Sam brak widocznego zasłaniania naczyń w ograniczonym kadrze nie jest wystarczającym testem.

Odpowiedzi z uzasadnieniem

1 · Rzekomy obrzęk tarczy jest możliwy. 2 · Bezobjawowość nie dowodzi łagodnej przyczyny. 3 · Trzeba połączyć badanie funkcji i odpowiednie obrazowanie; nazwać niepewność zamiast udawać pewne rozpoznanie.

Czego jeszcze potrzeba

Oceń ostrość, źrenice, pole i oba nerwy; użyj OCT z odpowiednim obrazowaniem głębszych struktur oraz innych metod według wskazań. Autofluorescencja lub ultrasonografia mogą pomóc, ale ich czułość zależy od budowy złogów. Nowe objawy neurologiczne zmieniają pilność.

Który wniosek w Twojej odpowiedzi miał oparcie w danych, a który wymagał dopiero badania?

Źródła: M09-S02; M09-S04; M09-S03; M09-S06

Przypadek 041

Wcięcie obręczy i krwotok przytarczowy

Zadanie · zatrzymaj się przed komentarzem



Scena dydaktyczna · osoba i dane fikcyjne

Wywiad — przypadek fikcyjny

Zbigniew, 65 lat, z Krosna, nie zgłasza trudności z widzeniem centralnym. Ciśnienie w dzisiejszym pomiarze mieści się w zakresie opisanym przez badającego jako prawidłowy. Nie ma wyników pola ani wcześniejszego OCT.

Dane obrazu i podanego badania

Przy dolno-skroniowym brzegu tarczy OP widoczny jest krwotok płomykowaty i miejscowe wcięcie obręczy. Wielkość tarczy nie została zmierzona; fotografia nie określa progresji.

Pytanie 1

Dlaczego prawidłowe ciśnienie nie zamyka różnicowania?

Pytanie 2

Które dwie cechy wymagają korelacji z funkcją?

Pytanie 3

Czy pojedynczy obraz potwierdza progresję?

Twoja odpowiedź

Hipoteza: _____ Brakujące dane: _____ Pilność: _____

Źródła: M09-S05; M09-S06; M09-S07; M09-S08; M09-S10

Przypadek 041

Wcięcie obręczy i krwotok przytarczowy

Komentarz · porównaj swoje uzasadnienie

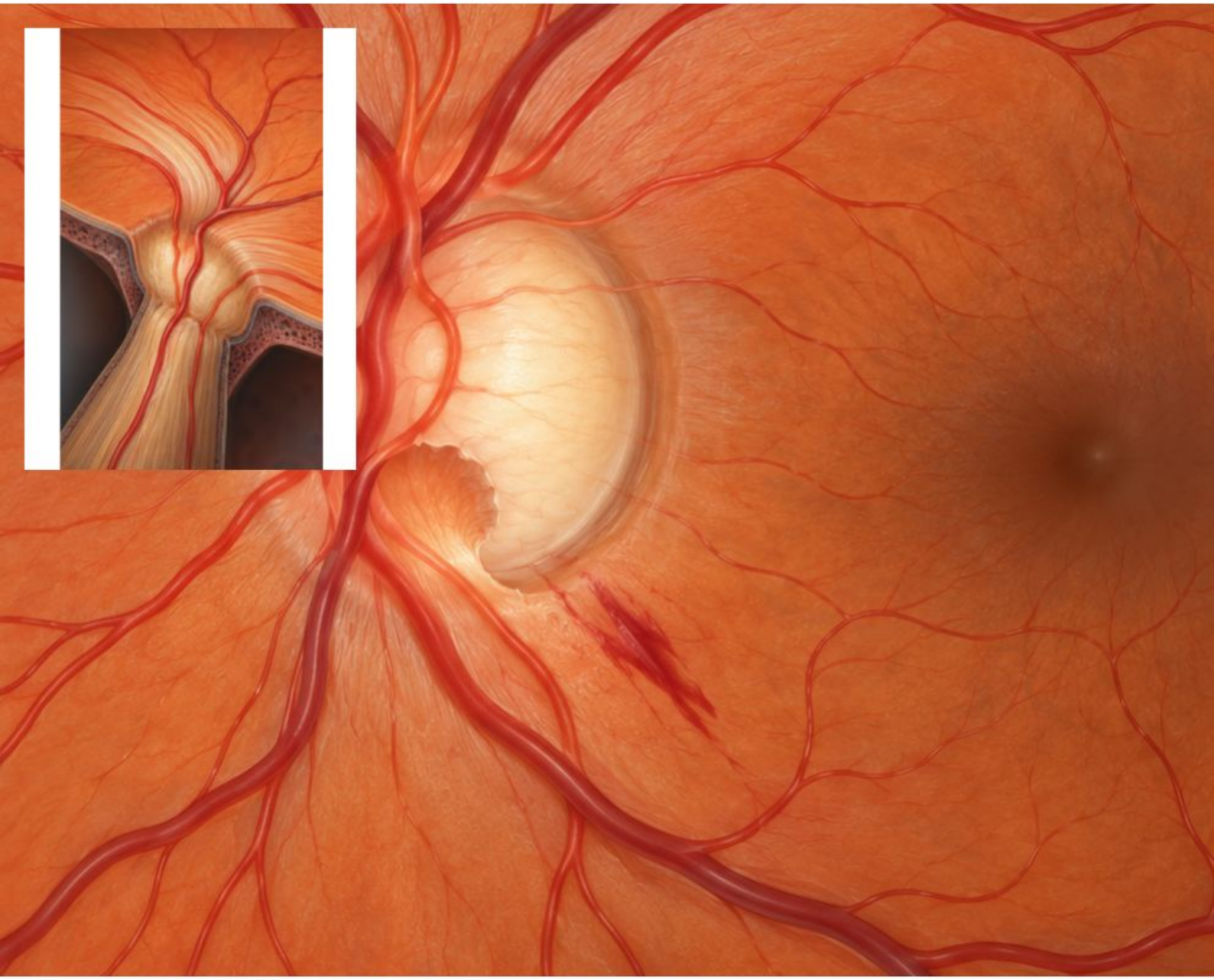

Diagram analizy · nie dokumentacja pacjenta

Co przemawia za hipotezą

Miejscowe uszkodzenie obręczy i krwotok przytarczowy budzą podejrzenie neuropatii jaskrowej. Pojedynczy prawidłowy pomiar ciśnienia nie wyklucza jaskry ani wcześniejszych wahań. Sam krwotok również nie jest swoisty dla jednej choroby.

Pułapka

Odrzucenie podejrzenia jaskry po jednym prawidłowym pomiarze ciśnienia.

Najważniejsze różnicowanie

Wielkość i budowa tarczy wpływają na ocenę zagłębienia. Krwotoki mogą mieć inne przyczyny, dlatego potrzebny jest kontekst i pełne badanie. Zachowana ostrość centralna nie jest testem całego pola.

Odpowiedzi z uzasadnieniem

1 · Jaskra może występować przy takim wyniku. 2 · Wcięcie i krwotok wymagają korelacji struktura–funkcja. 3 · Progresja wymaga wiarygodnego porównania w czasie; na tej stronie nie została wykazana.

Czego jeszcze potrzeba

Oceń obręcz, RNFL i kompleks komórek zwojowych w OCT, pole widzenia oraz czynniki wpływające na pomiar ciśnienia. Sprawdź jakość segmentacji i porównaj dokumentację. Nie uznawaj pojedynczego kolorowego wydruku za dowód postępu.

Który wniosek w Twojej odpowiedzi miał oparcie w danych, a który wymagał dopiero badania?

Źródła: M09-S05; M09-S06; M09-S07; M09-S08; M09-S10

Przypadek 042

Niewyraźna fotografia: artefakt czy zmiana?

Zadanie · zatrzymaj się przed komentarzem

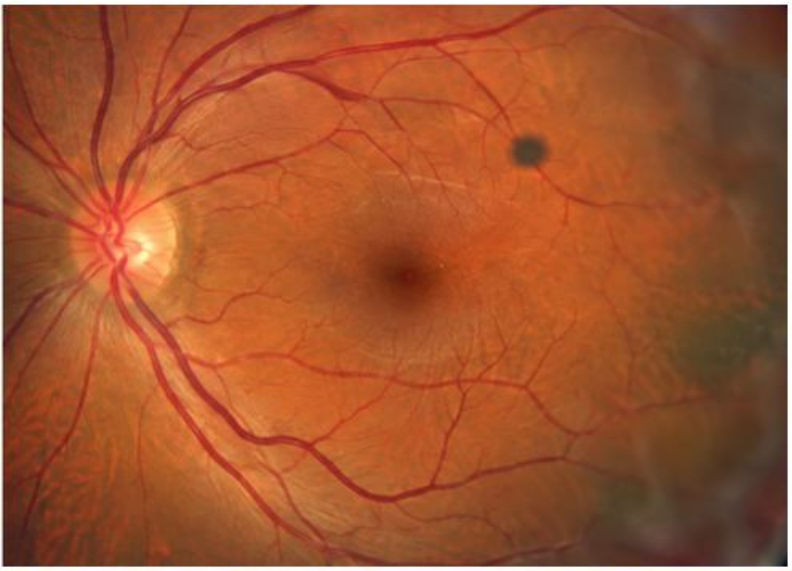

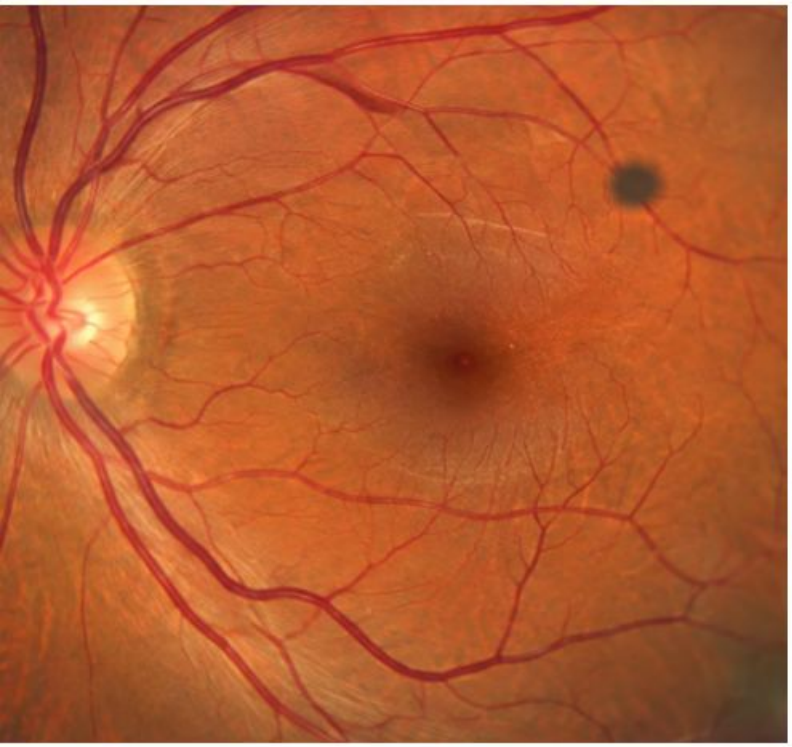
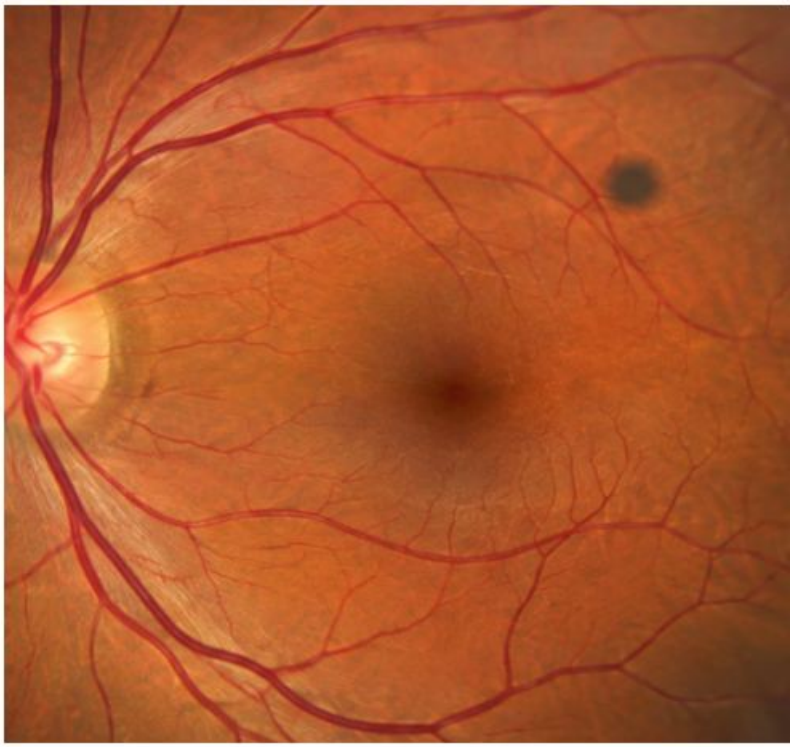

Scena dydaktyczna · osoba i dane fikcyjne

Wywiad — przypadek fikcyjny

Monika, 52 lata, z Bielska-Białej, nie zgłasza nowego objawu. W przesiewowej fotografii OP pojawił się ciemny rozmyty punkt. Druga fotografia wykonana po zmianie kierunku spojrzenia też zawiera podobny cień.

Dane obrazu i podanego badania

Punkt pozostaje w tej samej pozycji względem ramki, choć naczynia i tarcza przesunęły się między ujęciami. Część pola jest nieostra. Nie ma wyniku badania dna przez badającego.

Pytanie 1

Jaki układ przemawia za artefaktem toru obrazowania?

Pytanie 2

Czy obecność artefaktu oznacza, że całe dno oka jest prawidłowe?

Pytanie 3

Jak sformułować uczciwy wynik przy słabej jakości?

Twoja odpowiedź

Hipoteza: _____ Brakujące dane: _____ Pilność: _____

Źródła: B-S25; M07-S03; B-S03

Przypadek 042

Niewyraźna fotografia: artefakt czy zmiana?

Komentarz · porównaj swoje uzasadnienie

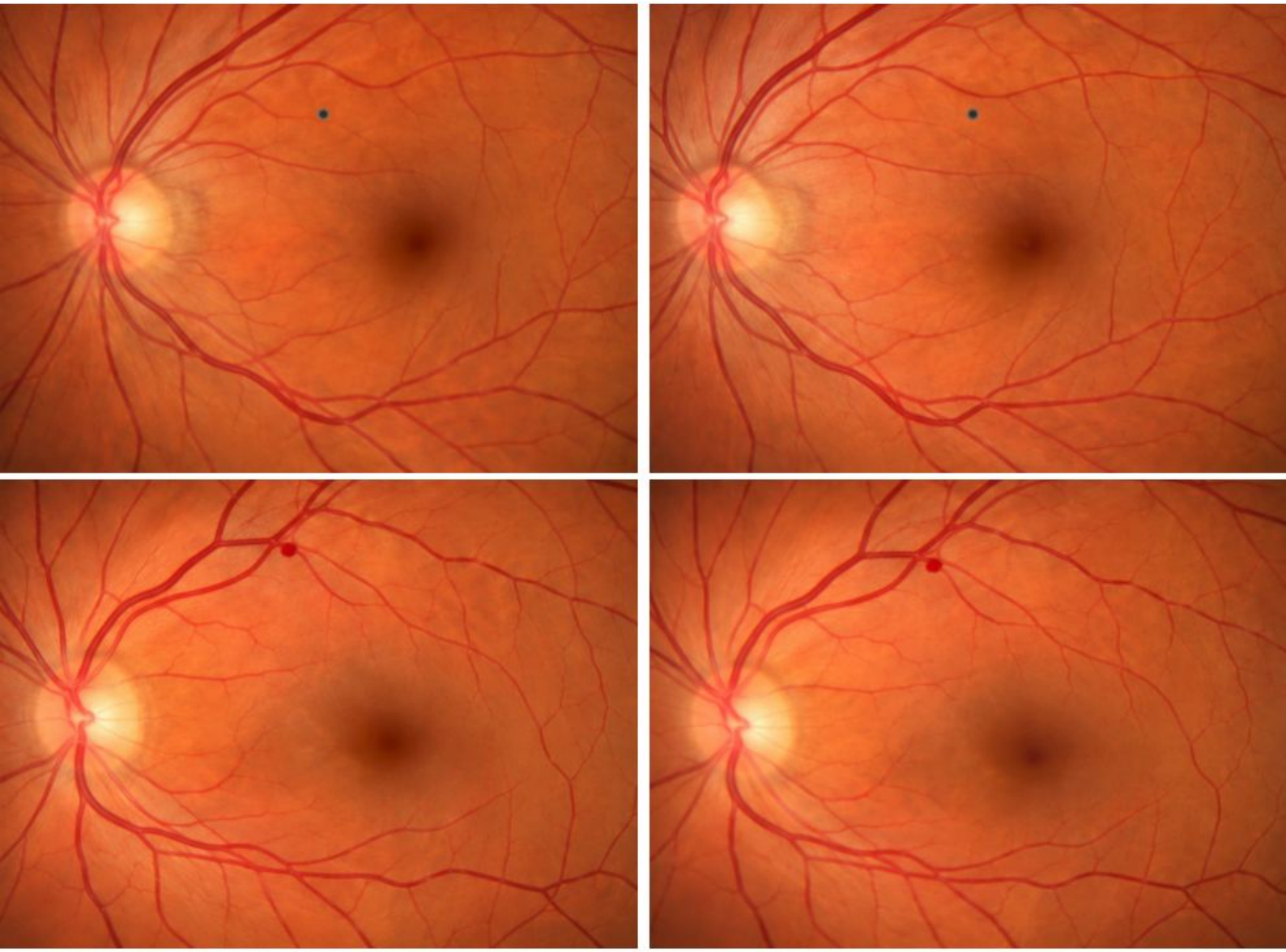

Diagram analizy · nie dokumentacja pacjenta

Co przemawia za hipotezą

Cień utrzymujący pozycję względem ramki mimo przesunięcia anatomii sugeruje artefakt aparatu lub toru obrazowania. Rzeczywista zmiana siatkówki powinna zachowywać relację do struktur oka, nie do ramki. To wskazówka do weryfikacji, a nie ostateczny test.

Pułapka

Wpisanie „dno prawidłowe" po uznaniu jednego punktu za artefakt.

Najważniejsze różnicowanie

Zmętnienia ośrodków i inne przeszkody również mogą pogarszać fotografię. Nie każda nieostra plama pochodzi z zabrudzenia optyki. Samo podobieństwo dwóch ujęć bez sprawdzenia przesunięcia anatomii byłoby niewystarczające.

Czego jeszcze potrzeba

Zweryfikuj jakość aparatu zgodnie z jego procedurą i wykonaj prawidłową ponowną akwizycję lub inną ocenę dna. Nieczytelne obszary oznacz jako nieocenialne. Przy nowych objawach ograniczona fotografia nie może opóźniać badania oka.

Odpowiedzi z uzasadnieniem

1 · Stała pozycja względem ramki przy ruchu anatomii. 2 · Nie, pozostałe obszary mogą być nieocenialne. 3 · Zapisz podejrzenie artefaktu, zakres ograniczenia i potrzebę weryfikacji; nie dopisuj ujemnego wyniku dla niewidocznych struktur.

Który wniosek w Twojej odpowiedzi miał oparcie w danych, a który wymagał dopiero badania?

Źródła: B-S25; M07-S03; B-S03

Powtórka: wyjaśnij, nie zgaduj

Wybierz trzy przypadki z różnych struktur. Bez komentarza podaj lokalizację, hipotezę i jedną alternatywę.

Wróć do odpowiedzi, w której pomyliłeś obserwację z wynikiem testu. Przepisz ją z prawidłowym źródłem danych.

Porównaj dwie nagłe utraty widzenia. Wskaż, dlaczego niekompletna fotografia nie może hamować pilnej oceny.

Postęp oznacza lepsze uzasadnienie i uczciwe nazwanie braków, nie samo trafienie nazwy.

Źródła / Bibliografia — 1

Odwołania w materiale odpowiadają oznaczeniom podanym przy źródłach. Każdy adres występuje raz, ze wszystkimi przypisanymi oznaczeniami. Data weryfikacji źródeł: 17.10.2026.

OB3-R001 · College of Optometrists — Hordeolum
Odwołania: B-S01
https://www.college-optometrists.org/clinical-guidance/clinical-management-guidelines/hordeolum

OB3-R002 · Merck Professional — Evaluation of the Ophthalmologic Patient
Odwołania: B-S03
https://www.merckmanuals.com/professional/eye-disorders/approach-to-the-ophthalmologic-patient/evaluation-of-the-ophthalmologic-patient

OB3-R003 · Merck Professional — Blurred Vision
Odwołania: B-S04
https://www.merckmanuals.com/professional/eye-disorders/symptoms-of-ophthalmic-disorders/blurred-vision

OB3-R004 · AAO EyeWiki — IOP and Tonometry
Odwołania: B-S08
https://eyewiki.aao.org/IOP_and_Tonometry

OB3-R005 · AAO EyeWiki — Gonioscopy, Van Herick
Odwołania: B-S11
https://eyewiki.aao.org/Gonioscopy

OB3-R006 · AAO EyeWiki — Diagnostic Testing for Dry Eye
Odwołania: B-S13
https://eyewiki.aao.org/Diagnostic_Testing_for_Dry_Eye

OB3-R007 · AAO EyeWiki — Dyes in Ophthalmology
Odwołania: B-S14
https://eyewiki.aao.org/Dyes_in_Ophthalmology

OB3-R008 · AAO EyeWiki — Acquired Retinal Macroaneurysm
Odwołania: B-S15
https://eyewiki.aao.org/Acquired_Retinal_Macroaneurysm

Źródła / Bibliografia — 2

Odwołania w materiale odpowiadają oznaczeniom podanym przy źródłach. Każdy adres występuje raz, ze wszystkimi przypisanymi oznaczeniami. Data weryfikacji źródeł: 17.10.2026.

OB3-R009 · NIH NIDDK SEARCH Study — Retinal Photography Manual, artifacts
Odwołania: B-S25
https://repository.niddk.nih.gov/public/study_document/SEARCH_V1/Documents/SEARCH_1-3_MOP/SEARCH%2814%29.pdf
Zweryfikowano fragment indeksowany; dostęp do pełnego dokumentu zakończył się błędem.

OB3-R010 · College of Optometrists — Primary angle closure / primary angle closure glaucoma (PAC / PACG)
Odwołania: B-S28
https://www.college-optometrists.org/clinical-guidance/clinical-management-guidelines/primaryangleclosure_primaryangleclosureglaucoma_pa

OB3-R011 · AAO — Primary Angle-Closure Disease Preferred Practice Pattern
Odwołania: B-S28
https://www.aaojournal.org/article/S0161-6420%2820%2931023-X/fulltext
Dostępny był opis indeksowany; nie uzyskano dostępu do pełnego tekstu (błąd 403). Opis zmętnienia rogówki i półszerokiej źrenicy znajduje się także w źródle Merck OB3-R110.

OB3-R012 · NHS — Bell’s palsy
Odwołania: B-S29
https://www.nhs.uk/conditions/bells-palsy/

OB3-R013 · Merck Professional — Viral Conjunctivitis
Odwołania: B-S30
https://www.merckmanuals.com/professional/eye-disorders/conjunctival-and-scleral-disorders/viral-conjunctivitis

OB3-R014 · College — Chalazion
Odwołania: M01-S01
https://www.college-optometrists.org/clinical-guidance/clinical-management-guidelines/chalazion_meibomiancyst

OB3-R015 · AAO EyeWiki — Chalazion
Odwołania: M01-S02
https://eyewiki.aao.org/Chalazion

OB3-R016 · NEI — Blepharitis
Odwołania: M01-S03
https://www.nei.nih.gov/eye-health-information/eye-conditions-and-diseases/blepharitis

Źródła / Bibliografia — 3

Odwołania w materiale odpowiadają oznaczeniom podanym przy źródłach. Każdy adres występuje raz, ze wszystkimi przypisanymi oznaczeniami. Data weryfikacji źródeł: 17.10.2026.

OB3-R017 · College — Blepharitis
Odwołania: M01-S04
https://www.college-optometrists.org/clinical-guidance/clinical-management-guidelines/blepharitis_lidmargindisease

OB3-R018 · AAO EyeWiki — MGD
Odwołania: M01-S05
https://eyewiki.aao.org/Meibomian_Gland_Dysfunction_(MGD)

OB3-R019 · NANOS — Droopy Eyelid
Odwołania: M01-S07
https://www.nanosweb.org/files/Patient%20Brochures/Droopy_Eyelid_%28Ptosis%29.pdf

OB3-R020 · College — Entropion
Odwołania: M01-S08
https://www.college-optometrists.org/clinical-guidance/clinical-management-guidelines/entropion

OB3-R021 · College — Trichiasis
Odwołania: M01-S09
https://www.college-optometrists.org/clinical-guidance/clinical-management-guidelines/trichiasis

OB3-R022 · College — Ectropion
Odwołania: M01-S10
https://www.college-optometrists.org/clinical-guidance/clinical-management-guidelines/ectropion

OB3-R023 · AAO EyeWiki — Slit Lamp Examination
Odwołania: M01-S11
https://eyewiki.aao.org/Slit_Lamp_Examination

OB3-R024 · AAO EyeWiki — Distichiasis
Odwołania: M01-S12
https://eyewiki.aao.org/Distichiasis

Źródła / Bibliografia — 4

Odwołania w materiale odpowiadają oznaczeniom podanym przy źródłach. Każdy adres występuje raz, ze wszystkimi przypisanymi oznaczeniami. Data weryfikacji źródeł: 17.10.2026.

OB3-R025 · AAO EyeWiki — Exposure Keratopathy
Odwołania: M01-S13
https://eyewiki.aao.org/Exposure_Keratopathy

OB3-R026 · College — BCC periocular
Odwołania: M01-S17
https://www.college-optometrists.org/clinical-guidance/clinical-management-guidelines/basalcellcarcinoma_bcc_periocular

OB3-R027 · Merck Professional — Preseptal and Orbital Cellulitis
Odwołania: M01-S18, M06-S08
https://www.merckmanuals.com/en-ca/professional/eye-disorders/orbital-diseases/preseptal-and-orbital-cellulitis

OB3-R028 · AAO EyeWiki — Preseptal Cellulitis
Odwołania: M01-S19
https://eyewiki.org/Preseptal_Cellulitis

OB3-R029 · College — Viral conjunctivitis
Odwołania: M02-S01
https://www.college-optometrists.org/clinical-guidance/clinical-management-guidelines/conjunctivitis_viral_non-herpetic

OB3-R030 · Merck Professional — Overview of Conjunctivitis
Odwołania: M02-S02
https://www.merckmanuals.com/professional/eye-disorders/conjunctival-and-scleral-disorders/overview-of-conjunctivitis

OB3-R031 · College — Bacterial conjunctivitis
Odwołania: M02-S03
https://www.college-optometrists.org/clinical-guidance/clinical-management-guidelines/conjunctivitis_bacterial

OB3-R032 · College — Seasonal/perennial allergic
Odwołania: M02-S05
https://www.college-optometrists.org/clinical-guidance/clinical-management-guidelines/seasonalallergicconjunctivitis_hayfeverconjunctivi

Źródła / Bibliografia — 5

Odwołania w materiale odpowiadają oznaczeniom podanym przy źródłach. Każdy adres występuje raz, ze wszystkimi przypisanymi oznaczeniami. Data weryfikacji źródeł: 17.10.2026.

OB3-R033 · Merck Professional — Allergic Conjunctivitis
Odwołania: M02-S06
https://www.merckmanuals.com/professional/eye-disorders/conjunctival-and-scleral-disorders/allergic-conjunctivitis

OB3-R034 · College — Subconjunctival haemorrhage
Odwołania: M02-S07
https://www.college-optometrists.org/clinical-guidance/clinical-management-guidelines/sub-conjunctivalhaemorrhage

OB3-R035 · College — Pterygium
Odwołania: M02-S09
https://www.college-optometrists.org/clinical-guidance/clinical-management-guidelines/pterygium

OB3-R036 · College — Pinguecula
Odwołania: M02-S11
https://www.college-optometrists.org/clinical-guidance/clinical-management-guidelines/pinguecula

OB3-R037 · College — CLAPC/GPC
Odwołania: M02-S12
https://www.college-optometrists.org/clinical-guidance/clinical-management-guidelines/cl-associatedpapillaryconjunctivitis_clapc_giantpa

OB3-R038 · Moran CORE — Conjunctiva: Papillary and Follicular Conjunctivitis
Odwołania: M02-S13
https://morancore.utah.edu/section-04-ophthalmic-pathology/conjunctiva/

OB3-R039 · College — Episcleritis
Odwołania: M02-S17
https://www.college-optometrists.org/clinical-guidance/clinical-management-guidelines/episcleritis

OB3-R040 · College — Scleritis
Odwołania: M02-S18
https://www.college-optometrists.org/clinical-guidance/clinical-management-guidelines/scleritis

Źródła / Bibliografia — 6

Odwołania w materiale odpowiadają oznaczeniom podanym przy źródłach. Każdy adres występuje raz, ze wszystkimi przypisanymi oznaczeniami. Data weryfikacji źródeł: 17.10.2026.

OB3-R041 · College of Optometrists — Annex 4: Urgency of referrals table
Odwołania: M02-S19
https://www.college-optometrists.org/clinical-guidance/guidance/guidance-annexes/annex-4-urgency-of-referrals-table

OB3-R042 · Merck Professional — Superficial Punctate Keratitis
Odwołania: M03-S01
https://www.merckmanuals.com/en-ca/professional/eye-disorders/corneal-disorders/superficial-punctate-keratitis

OB3-R043 · College — Corneal abrasion
Odwołania: M03-S02
https://www.college-optometrists.org/clinical-guidance/clinical-management-guidelines/cornealabrasion

OB3-R044 · College — Recurrent corneal epithelial erosion
Odwołania: M03-S03
https://www.college-optometrists.org/clinical-guidance/clinical-management-guidelines/recurrentcornealepithelialerosionsyndrome

OB3-R045 · College — Microbial keratitis
Odwołania: M03-S04
https://www.college-optometrists.org/clinical-guidance/clinical-management-guidelines/microbialkeratitis_bacterial_fungal

OB3-R046 · AAO EyeWiki — Fungal Keratitis
Odwołania: M03-S05
https://eyewiki.aao.org/Fungal_Keratitis

OB3-R047 · College — HSV keratitis
Odwołania: M03-S06
https://www.college-optometrists.org/clinical-guidance/clinical-management-guidelines/herpessimplexkeratitis_hsk

OB3-R048 · College of Optometrists — Herpes zoster ophthalmicus (HZO)
Odwołania: M03-S07
https://www.college-optometrists.org/clinical-guidance/clinical-management-guidelines/herpeszosterophthalmicus_hzo

Źródła / Bibliografia — 7

Odwołania w materiale odpowiadają oznaczeniom podanym przy źródłach. Każdy adres występuje raz, ze wszystkimi przypisanymi oznaczeniami. Data weryfikacji źródeł: 17.10.2026.

OB3-R049 · AAO EyeWiki — Herpes Zoster Ophthalmicus
Odwołania: M03-S07
https://eyewiki.aao.org/Herpes_Zoster_Ophthalmicus

OB3-R050 · CDC — Clinical Overview Acanthamoeba Keratitis
Odwołania: M03-S08
https://www.cdc.gov/acanthamoeba/hcp/clinical-overview-acanthamoeba-keratitis/index.html

OB3-R051 · College — Corneal foreign body
Odwołania: M03-S18
https://www.college-optometrists.org/clinical-guidance/clinical-management-guidelines/corneal_orothersuperficialocular_foreignbody

OB3-R052 · Merck Professional — Corneal abrasions and foreign bodies
Odwołania: M03-S19
https://www.merckmanuals.com/professional/injuries-poisoning/eye-trauma/corneal-abrasions-and-corneal-foreign-bodies

OB3-R053 · AAO EyeWiki — Herpes Simplex Epithelial Keratitis
Odwołania: M03-S22
https://eyewiki.aao.org/Herpes_Simplex_Epithelial_Keratitis

OB3-R054 · AAO EyeWiki — Acute Anterior Uveitis
Odwołania: M04-S01
https://eyewiki.aao.org/Acute_Anterior_Uveitis

OB3-R055 · AAO EyeWiki — Panuveitis
Odwołania: M04-S02
https://eyewiki.aao.org/Panuveitis

OB3-R056 · Merck Professional — Globe Injury
Odwołania: M04-S05
https://www.merckmanuals.com/professional/injuries-poisoning/eye-trauma/globe-injury

Źródła / Bibliografia — 8

Odwołania w materiale odpowiadają oznaczeniom podanym przy źródłach. Każdy adres występuje raz, ze wszystkimi przypisanymi oznaczeniami. Data weryfikacji źródeł: 17.10.2026.

OB3-R057 · AAO EyeWiki — Anisocoria
Odwołania: M04-S09
https://eyewiki.aao.org/Anisocoria

OB3-R058 · AAO EyeWiki — Adie Pupil
Odwołania: M04-S10
https://eyewiki.aao.org/Adie_Pupil

OB3-R059 · AAO EyeWiki — Horner Syndrome
Odwołania: M04-S11
https://eyewiki.aao.org/Horner_Syndrome

OB3-R060 · AAO EyeWiki — Relative Afferent Pupillary Defect
Odwołania: M04-S12
https://eyewiki.aao.org/Relative_Afferent_Pupillary_Defect

OB3-R061 · AAO EyeWiki — Reflexes and the Eye
Odwołania: M04-S12
https://eyewiki.aao.org/Reflexes_and_the_Eye

OB3-R062 · Merck Professional — Cataract
Odwołania: M05-S01
https://www.merckmanuals.com/professional/eye-disorders/cataract/cataract

OB3-R063 · University of Iowa EyeRounds — Posterior subcapsular cataract
Odwołania: M05-S03
https://eyerounds.org/atlas/pages/Posterior-subcapsular-cataract-2.html

OB3-R064 · Moorfields — YAG laser treatment for posterior capsule opacification (PCO)
Odwołania: M05-S05
https://www.moorfields.nhs.uk/private/eye-conditions-and-treatments/cataract/yag-laser-treatment-for-posterior-capsule-opacification-pco

Źródła / Bibliografia — 9

Odwołania w materiale odpowiadają oznaczeniom podanym przy źródłach. Każdy adres występuje raz, ze wszystkimi przypisanymi oznaczeniami. Data weryfikacji źródeł: 17.10.2026.

OB3-R065 · NEI — Types of Cataract
Odwołania: M05-S06
https://www.nei.nih.gov/eye-health-information/eye-conditions-and-diseases/cataracts/types-cataract

OB3-R066 · AAO EyeWiki — Dislocated Intraocular Lens
Odwołania: M05-S11
https://eyewiki.aao.org/Dislocated_Intraocular_Lens

OB3-R067 · AAO EyeWiki — Acquired Oculomotor Nerve Palsy
Odwołania: M06-S07
https://eyewiki.aao.org/Oculomotor_nerve_palsy

OB3-R068 · AAO EyeWiki, Diabetic Retinopathy
Odwołania: M07-S01
https://eyewiki.aao.org/Diabetic_Retinopathy

OB3-R069 · AAO EyeWiki, Diabetic Retinopathy Pathophysiology
Odwołania: M07-S02
https://eyewiki.aao.org/Diabetic_Retinopathy_Pathophysiology

OB3-R070 · AAO EyeWiki, Color Fundus Photography Interpretation of Ophthalmic Findings
Odwołania: M07-S03, M08-S01
https://eyewiki.aao.org/Color_Fundus_Photography_Interpretation_of_Ophthalmic_Findings

OB3-R071 · AAO EyeWiki, Vitreous Hemorrhage
Odwołania: M07-S06
https://eyewiki.aao.org/Vitreous_Hemorrhage

OB3-R072 · ASRS, Retinal Tears
Odwołania: M07-S07
https://www.asrs.org/patients/retinal-diseases/26/retinal-tears

Źródła / Bibliografia — 10

Odwołania w materiale odpowiadają oznaczeniom podanym przy źródłach. Każdy adres występuje raz, ze wszystkimi przypisanymi oznaczeniami. Data weryfikacji źródeł: 17.10.2026.

OB3-R073 · AAO EyeWiki, Retinal Detachment
Odwołania: M07-S11
https://eyewiki.aao.org/Retinal_Detachment

OB3-R074 · ASRS — posterior vitreous detachment
Odwołania: M07-S12
https://www.asrs.org/patients/retinal-diseases/9/posterior-vitreous-detachment

OB3-R075 · AAO EyeWiki — Posterior vitreous detachment
Odwołania: M07-S12
https://eyewiki.aao.org/Posterior_vitreous_detachment

OB3-R076 · AAO EyeWiki — Age related macular degeneration
Odwołania: M08-S02
https://eyewiki.aao.org/Age-related_macular_degeneration

OB3-R077 · ASRS — age related macular degeneration
Odwołania: M08-S06
https://www.asrs.org/patients/retinal-diseases/2/age-related-macular-degeneration

OB3-R078 · AAO EyeWiki — Management of Submacular Hemorrhage
Odwołania: M08-S07
https://eyewiki.aao.org/Management_of_Submacular_Hemorrhage

OB3-R079 · AAO EyeWiki — Diabetic Macular Edema
Odwołania: M08-S08
https://eyewiki.aao.org/Diabetic_Macular_Edema

OB3-R080 · ASRS — diabetic retinopathy
Odwołania: M08-S09
https://www.asrs.org/patients/diabetic-retinopathy

Źródła / Bibliografia — 11

Odwołania w materiale odpowiadają oznaczeniom podanym przy źródłach. Każdy adres występuje raz, ze wszystkimi przypisanymi oznaczeniami. Data weryfikacji źródeł: 17.10.2026.

OB3-R081 · ASRS — Macular Edema: Patient Fact Sheet
Odwołania: M08-S09
https://www.asrs.org/content/documents/fact_sheet_13_macular_edema_new.pdf

OB3-R082 · AAO EyeWiki — Cystoid Macular Edema
Odwołania: M08-S10
https://eyewiki.aao.org/Cystoid_Macular_Edema

OB3-R083 · AAO EyeWiki — Cystoid Macula Edema Following Cataract Surgery
Odwołania: M08-S11
https://eyewiki.aao.org/Cystoid_Macula_Edema_Following_Cataract_Surgery

OB3-R084 · ASRS — epiretinal membranes
Odwołania: M08-S13
https://www.asrs.org/patients/retinal-diseases/19/epiretinal-membranes

OB3-R085 · ASRS — vitreomacular traction syndrome
Odwołania: M08-S14
https://www.asrs.org/patients/retinal-diseases/12/vitreomacular-traction-syndrome

OB3-R086 · National Eye Institute — macular hole
Odwołania: M08-S15
https://www.nei.nih.gov/eye-health-information/eye-conditions-and-diseases/macular-hole

OB3-R087 · AAO EyeWiki — Vitreomacular Traction Syndrome
Odwołania: M08-S16
https://eyewiki.aao.org/Vitreomacular_Traction_Syndrome

OB3-R088 · AAO EyeWiki — Bilateral Optic Disc Edema
Odwołania: M09-S01
https://eyewiki.aao.org/Bilateral_Optic_Disc_Edema

Źródła / Bibliografia — 12

Odwołania w materiale odpowiadają oznaczeniom podanym przy źródłach. Każdy adres występuje raz, ze wszystkimi przypisanymi oznaczeniami. Data weryfikacji źródeł: 17.10.2026.

OB3-R089 · AAO EyeWiki — Pseudopapilledema
Odwołania: M09-S02
https://eyewiki.aao.org/Pseudopapilledema

OB3-R090 · AAO EyeWiki — Papilledema
Odwołania: M09-S03
https://eyewiki.aao.org/Papilledema

OB3-R091 · AAO EyeWiki — Optic Disc Drusen
Odwołania: M09-S04
https://eyewiki.aao.org/Optic_Disc_Drusen

OB3-R092 · European Glaucoma Society — Optic disc size can be quickly assessed at the slit lamp
Odwołania: M09-S05
https://www.eugs.org/news/optic-disc-size-can-be-quickly-assessed-at-the-slit-lamp-2007-05-31-tip-of-the-month

OB3-R093 · European Glaucoma Society — Glaucoma and small optic discs: a diagnosis challenge
Odwołania: M09-S05
https://www.eugs.org/news/glaucoma-and-small-optic-discs-a-diagnosis-challenge-2007-04-30-tip-of-the-month

OB3-R094 · AAO EyeWiki — Optic Nerve and Retinal Nerve Fiber Imaging
Odwołania: M09-S06
https://eyewiki.aao.org/Optic_Nerve_and_Retinal_Nerve_Fiber_Imaging

OB3-R095 · AAO EyeWiki — Examination of the optic nerve at the slit lamp biomicroscope with a handheld lens
Odwołania: M09-S07
https://eyewiki.aao.org/Examination_of_the_optic_nerve_at_the_slit-lamp_biomicroscope_with_a_handheld_lens

OB3-R096 · AAO EyeWiki — Primary Open Angle Glaucoma
Odwołania: M09-S08
https://eyewiki.aao.org/Primary_Open-Angle_Glaucoma

Źródła / Bibliografia — 13

Odwołania w materiale odpowiadają oznaczeniom podanym przy źródłach. Każdy adres występuje raz, ze wszystkimi przypisanymi oznaczeniami. Data weryfikacji źródeł: 17.10.2026.

OB3-R097 · AAO EyeWiki — Normal Tension Glaucoma
Odwołania: M09-S08
https://eyewiki.aao.org/Normal_Tension_Glaucoma

OB3-R098 · AAO EyeWiki — Optic Disc Hemorrhage
Odwołania: M09-S10
https://eyewiki.aao.org/Optic_Disc_Hemorrhage

OB3-R099 · AAO EyeWiki — Optic Atrophy
Odwołania: M09-S11
https://eyewiki.aao.org/Optic_Atrophy

OB3-R100 · University of Utah, Moran CORE — Approach to Optic Nerve Pallor
Odwołania: M09-S12
https://morancore.utah.edu/wp-content/uploads/2023/11/Approach-to-Optic-Nerve-Pallor.pdf

OB3-R101 · ASRS — retinal artery occlusion
Odwołania: M10-S01
https://www.asrs.org/patients/retinal-diseases/32/retinal-artery-occlusion

OB3-R102 · AAO EyeWiki — Central Retinal Artery Occlusion
Odwołania: M10-S02
https://eyewiki.aao.org/Central_Retinal_Artery_Occlusion

OB3-R103 · AHA — Management of Central Retinal Artery Occlusion. Stroke 2021. DOI 10.1161/STR.0000000000000366
Odwołania: M10-S03
https://www.ahajournals.org/doi/epdf/10.1161/STR.0000000000000366

OB3-R104 · AAO EyeWiki — Branch retinal artery occlusion
Odwołania: M10-S04
https://eyewiki.aao.org/Branch_retinal_artery_occlusion

Źródła / Bibliografia — 14

Odwołania w materiale odpowiadają oznaczeniom podanym przy źródłach. Każdy adres występuje raz, ze wszystkimi przypisanymi oznaczeniami. Data weryfikacji źródeł: 17.10.2026.

OB3-R105 · ASRS — central retinal vein occlusion
Odwołania: M10-S06
https://www.asrs.org/patients/retinal-diseases/22/central-retinal-vein-occlusion

OB3-R106 · AAO EyeWiki — Neovascular Glaucoma
Odwołania: M10-S07
https://eyewiki.aao.org/Neovascular_Glaucoma

OB3-R107 · ASRS — branch retinal vein occlusion
Odwołania: M10-S08
https://www.asrs.org/patients/retinal-diseases/24/branch-retinal-vein-occlusion

OB3-R108 · AAO EyeWiki — Hypertensive Retinopathy
Odwołania: M10-S09
https://eyewiki.aao.org/Hypertensive_Retinopathy

OB3-R109 · AAO EyeWiki — Senile Retinoschisis
Odwołania: M10-S16
https://eyewiki.aao.org/Senile_Retinoschisis

OB3-R110 · Merck Professional — Angle-Closure Glaucoma
Odwołania: B-S28
https://www.merckmanuals.com/professional/eye-disorders/glaucoma/angle-closure-glaucoma
Opis objawów ostrego zamknięcia kąta, w tym zmętnienia rogówki i półszerokiej źrenicy. Przegląd źródła: marzec 2025. Zakres odwołania: objawy, bez zaleceń leczenia.

+40 wizualnych przypadków klinicznych z komentarzem

Ostoja

42 decyzje do przećwiczenia. Za każdą odpowiedzią stoi lokalizacja, dowód i granica pewności.

Wsparcie | Ostoja — wsparcie@ostoja.online