+120 Wizualnych Atlasów Zmian Okulistycznych

Lokalizacja, cechy charakterystyczne, porównania i powtórka w 10 sekund

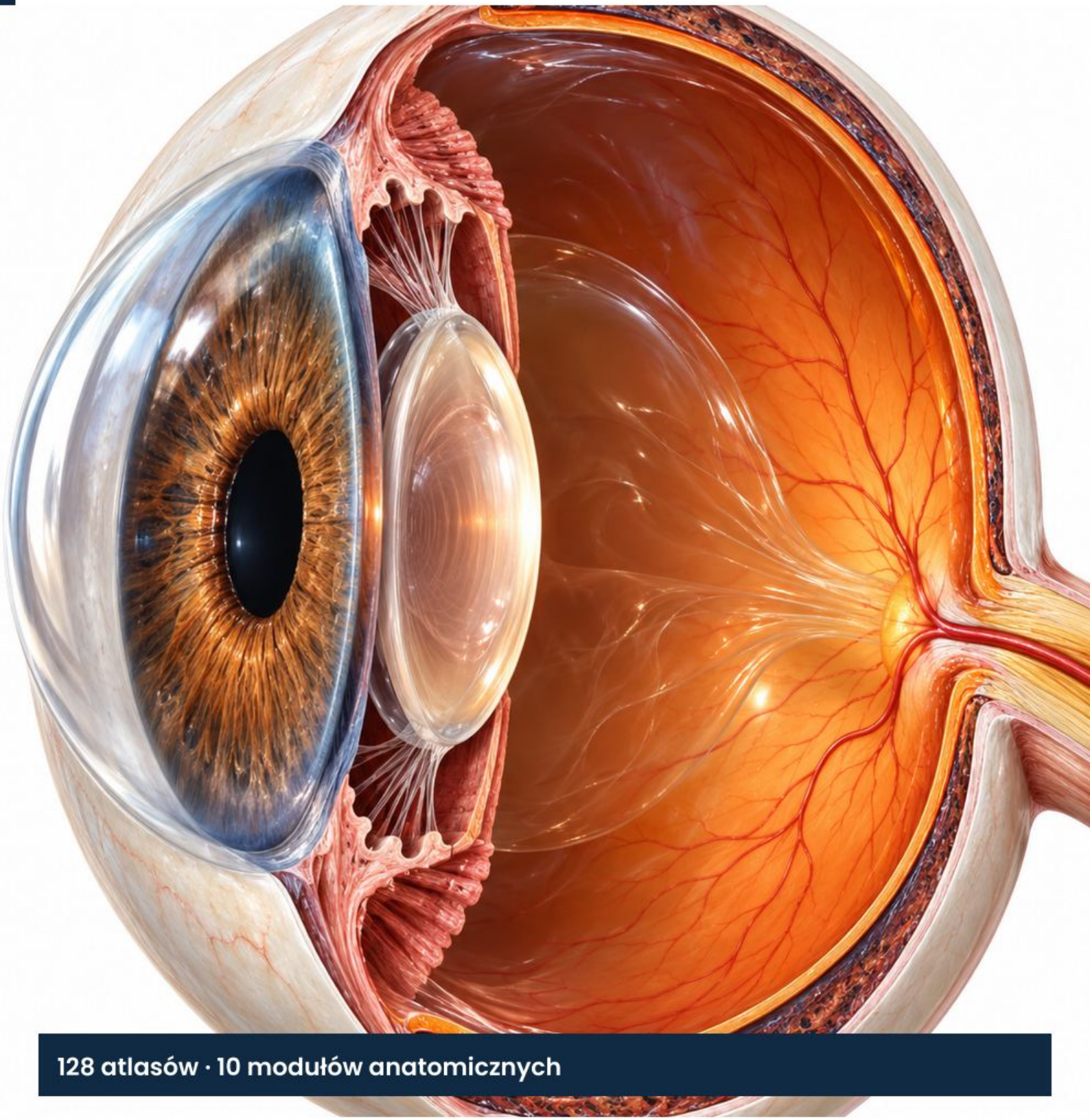

128 atlasów · 10 modułów anatomicznych

Zobacz zmianę. Określ lokalizację. Porównaj cechy.

Dla studentów i pracowników ochrony zdrowia

Ilustracja dydaktyczna

Prawa autorskie i zakres materiału

Ostoja · Wydanie 2026 · Język polski

Wszelkie prawa zastrzeżone. Materiał do użytku własnego. Dalsze rozpowszechnianie lub publikowanie wymaga zgody uprawnionego podmiotu.

Wszystkie obrazy są ilustracjami dydaktycznymi, nie fotografiami pacjentów. Pokazują wybrane cechy; skala, kontrast lub zakres zmian mogą być uproszczone dla nauki.

Opis oddziela to, co widać, od objawów z wywiadu i wyników dodatkowego badania. Podobny wygląd nie gwarantuje jednakowego rozpoznania ani pilności.

Źródła / Bibliografia: s. 147–168. Instytucje wymienione w źródłach nie są sponsorami ani autorami tego produktu.

Atlas służy nauce rozpoznawania cech i powtórkom. Nie zastępuje pełnego badania, diagnozy ani decyzji uprawnionego specjalisty. Nie zawiera schematów leczenia ani zaleceń lekowych.

Przypadki opisane jako fikcyjne są ćwiczeniami. Imiona, zawody i miasta nie odnoszą się do rzeczywistych pacjentów.

Nagłe pogorszenie widzenia, silny ból lub inne objawy alarmowe wymagają pilnej oceny medycznej. Nie odkładaj pomocy na czas samodzielnego porównywania ilustracji.

Wsparcie | Ostoja — wsparcie@ostoja.online

Spis treści — część 1

Wybierz strukturę. Zakres atlasów wskazuje jednostki treści, a strony prowadzą do modułu i jego kart.

01 · Powieki i rzęsy

Atlasy 001–016 · otwarcie: 007 · karty: 008–023

02 · Spojówka i twardówka

Atlasy 017–030 · otwarcie: 024 · karty: 025–038

03 · Rogówka i film łzowy

Atlasy 031–050 · otwarcie: 039 · karty: 040–059

04 · Komora przednia, tęczówka i źrenica

Atlasy 051–062 · otwarcie: 060 · karty: 061–072

05 · Soczewka

Atlasy 063–072 · otwarcie: 073 · karty: 074–083

Prawa i zakres — 002 · Jak korzystać — 005 · Język opisu — 006

Numer atlasu i numer strony pełnią różne funkcje. Szukaj numeru atlasu w nagłówku każdej karty.

Spis treści — część 2

Wybierz strukturę. Zakres atlasów wskazuje jednostki treści, a strony prowadzą do modułu i jego kart.

06 · Oczodół, ustawienie i ruchomość

Atlasy 073–080 · otwarcie: 084 · karty: 085–092

07 · Siatkówka i ciało szkliste

Atlasy 081–094 · otwarcie: 093 · karty: 094–107

08 · Plamka

Atlasy 095–106 · otwarcie: 108 · karty: 109–120

09 · Tarcza nerwu wzrokowego

Atlasy 107–118 · otwarcie: 121 · karty: 122–133

10 · Naczynia i obwód dna oka

Atlasy 119–128 · otwarcie: 134 · karty: 135–144

Plan powtórek — 145 · Nie pomyl — 146 · Źródła — 147–168

Łącznie: 128 atlasów w 10 modułach.

Lokalizacja → cechy → porównanie → samodzielna odpowiedź → sprawdzenie.

Jak korzystać z materiału

Ucz się cechy różnicującej, nie samej nazwy.

01 · Zlokalizuj

Najpierw obejrzyj ilustrację bez czytania rozpoznania. Wskaż strukturę, warstwę i relację zmiany do sąsiednich elementów.

02 · Opisz

Nazwij kolor, kształt, granice i rozkład. Nie dopisuj bólu, czasu trwania ani wyników badań, których nie podano.

03 · Porównaj

Wybierz cechę odróżniającą od podobnego obrazu. Sprawdź, czy zależy od wyglądu, wywiadu czy dodatkowego badania.

04 · Odtwórz

Odpowiedz na pytanie „W 10 sekund", a dopiero potem odsłoń opis. Krótka próba ma ujawnić lukę, nie zastąpić analizy.

05 · Sprawdź

Zapisz pomyłkę konkretnie: np. „oceniłem kierunek rzęsy, pominąłem obrót brzegu". Wróć do obu obrazów i nazwij różnicę.

Przykład: bolesny guzek powieki. Widoczny jest punkt przy rzęsie; ból i dwudniowy czas trwania objawów wynikają z wywiadu. Połączenie danych jest mocniejsze niż sam kolor.

Cechy wymagające lampy szczelinowej, barwienia lub badania dna oka oceniaj odpowiednią metodą. Ilustracja podpowiada, czego szukać; nie dostarcza brakującego badania.

Język opisu i orientacja

Najpierw obserwacja. Potem interpretacja.

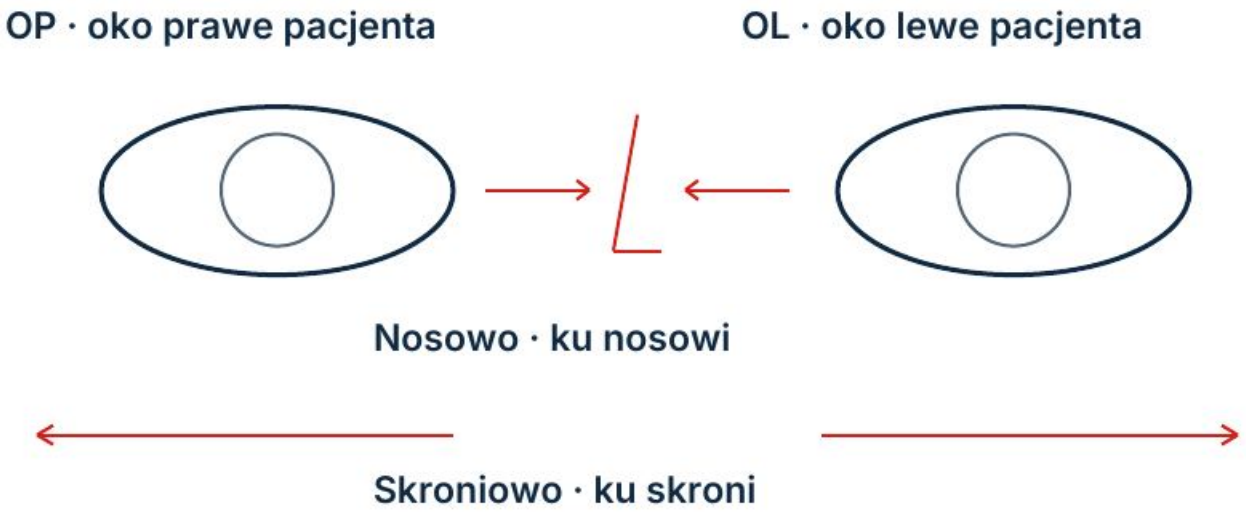

Przy widoku pacjenta z przodu jego prawe oko znajduje się po lewej stronie ilustracji. Obrazy dna oka mogą mieć inną prezentację; zawsze sprawdź oznaczenie strony i orientacji.

Dobierz określenie do obserwacji: guzek, grudka, blaszka, naciek, ubytek, krwotok. Dodaj położenie, zarys, barwę i rozległość; wymiar podaj w mm tylko po pomiarze.

Nie nazywaj zmiany bolesną na podstawie zdjęcia. Nie przypisuj jej wielkości bez skali ani strony bez oznaczenia.

Opisz warstwę: skóra, brzeg powieki, spojówka, rogówka lub struktura głębsza. „Przy rzęsie" i „w tarczce" nie oznaczają tej samej lokalizacji.

Obserwacja: „ogniskowe zaczerwienienie i punkt przy nasadzie rzęsy". Wywiad: „ból od dwóch dni". Interpretacja: „obraz przemawia za jęczmieniem zewnętrznym".

Sprawdź opis

Czy inna osoba odtworzy lokalizację z Twojego opisu? Czy rozpozna, które dane widzisz, a które uzyskano w badaniu?

Powieki i rzęsy

Najpierw ustal, gdzie leży zmiana.

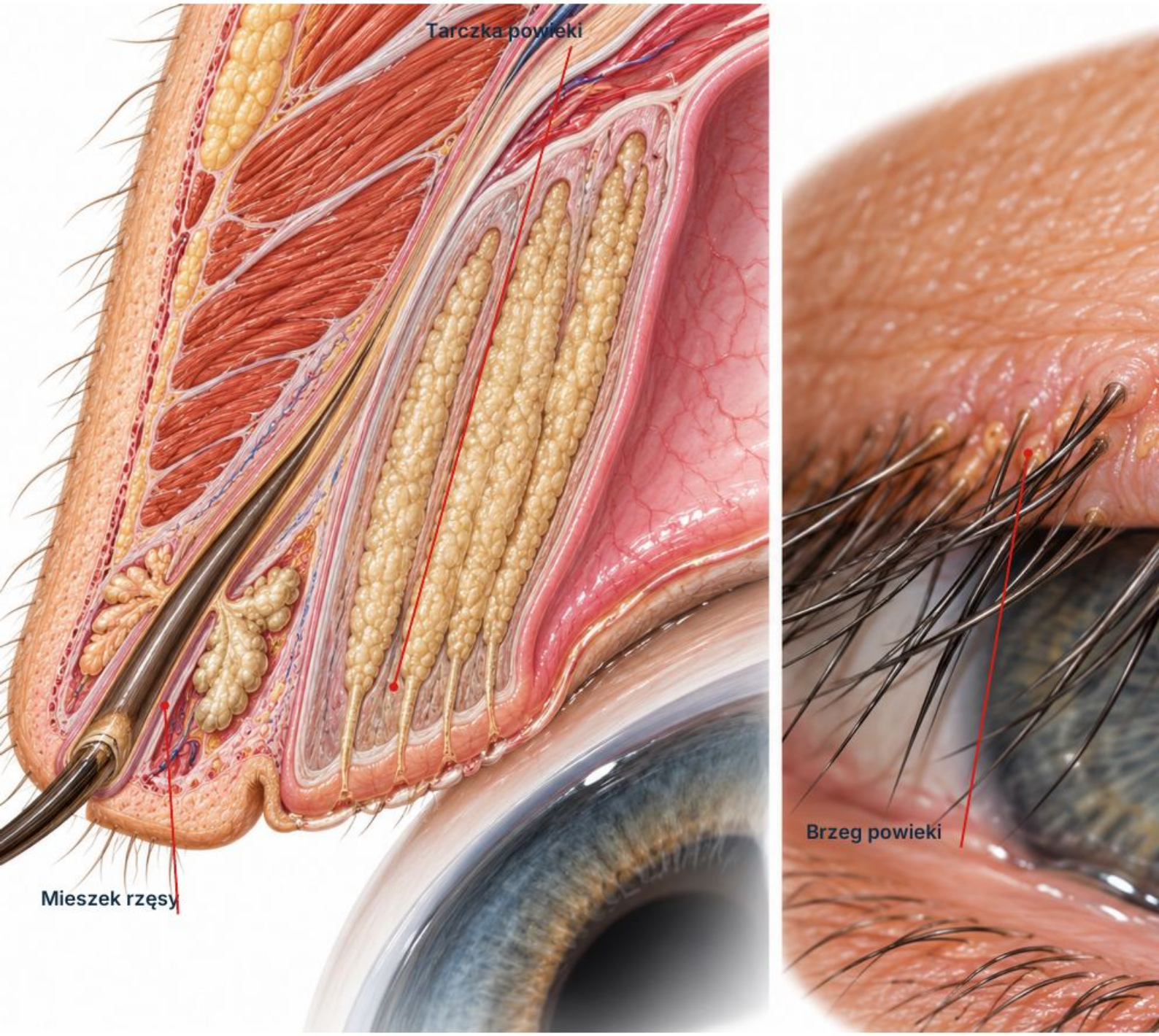

Prawidłowa anatomia powieki · schemat dydaktyczny

Przy rzęsie

Znajdź związek ogniska z mieszkiem. To wskazówka dla jęczmienia zewnętrznego.

W tarczce

Głębszy guzek porównaj z jęczmieniem wewnętrznym i gradówką. Uwzględnij początek i bolesność.

Na brzegu

Sprawdź ustawienie powieki, domykanie i kontakt rzęs z powierzchnią oka.

Po tym module

Opiszesz lokalizację, wskażesz cechę różnicującą i rozpoznasz ograniczenia samego obrazu.

Źródła: [1–3]

Jęczmień zewnętrzny

Hordeolum externum

Bolesne ognisko przy mieszku rzęsy.

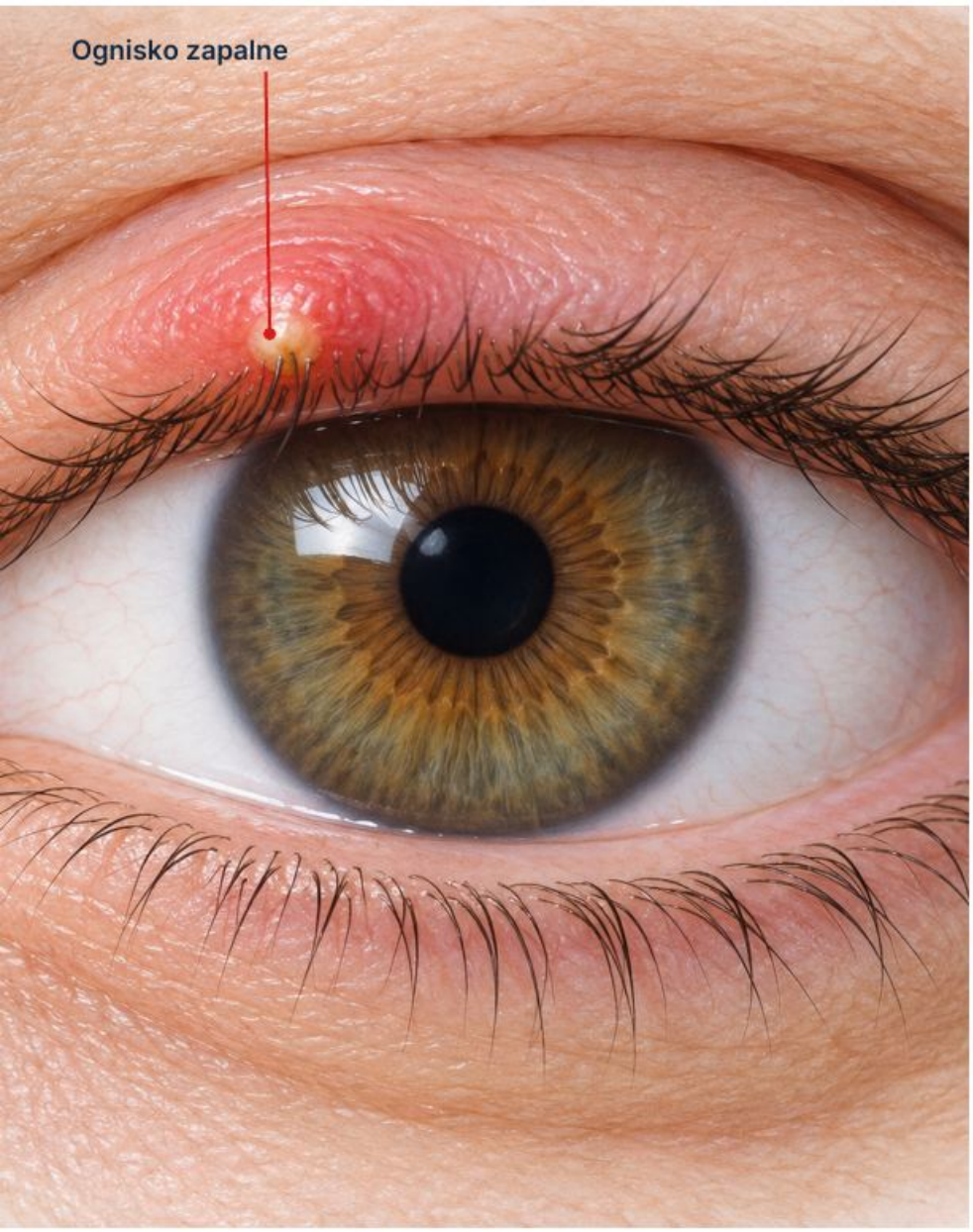

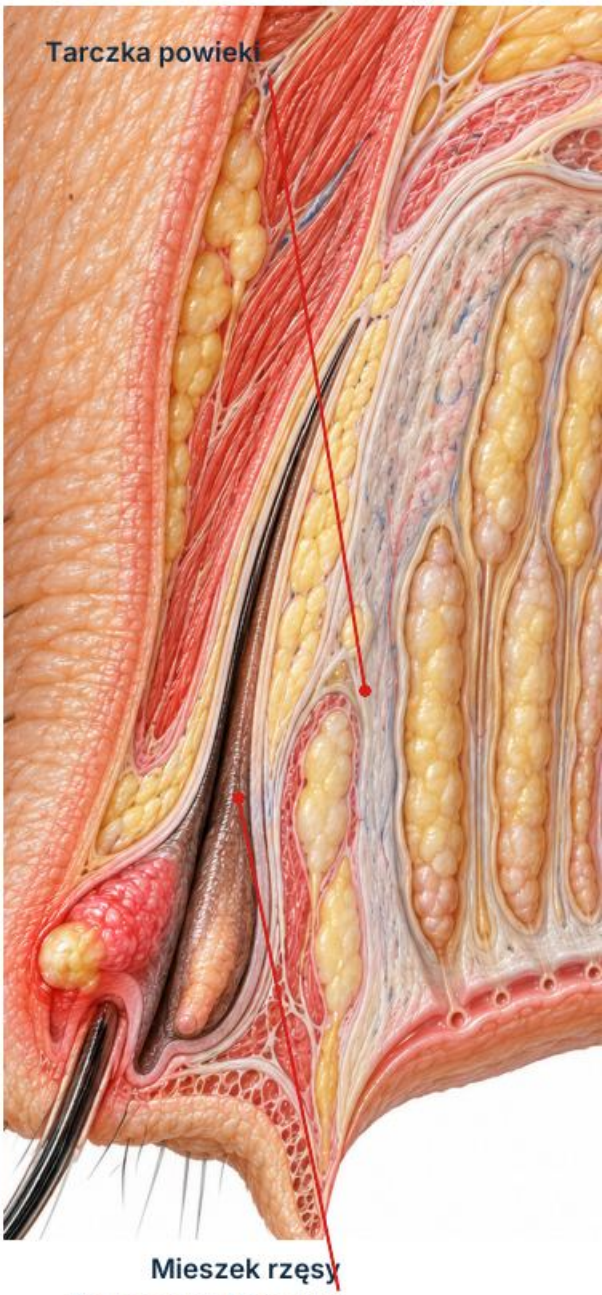

Ilustracja dydaktyczna i przekrój lokalizacyjny

Gdzie patrzeć

Przedni brzeg powieki: mieszek rzęsy i związany z nim gruczoł Zeisa lub Molla. Ognisko leży bliżej skóry niż spojówki. Sprawdź jego związek z nasadą konkretnej rzęsy.

01 · Miejsce

Ogniskowy obrzęk i zaczerwienienie przy nasadzie rzęsy. Obrzęk całej powieki nie lokalizuje źródła.

02 · Przebieg

Ostry początek i tkliwość. Bolesność oceń na podstawie wywiadu i badania, nie fotografii.

03 · Powierzchnia

Możliwy żółtawy punkt ropny przy rzęsie; jego brak nie wyklucza jęczmienia.

Nie pomyl

Wewnętrzny: głębiej, w gruczole Meiboma. Gradówka: zwykle wolniejszy rozwój i mniejsza bolesność, choć w fazie zapalnej może boleć.

Przypadek fikcyjny

Marta, 29 lat, nauczycielka z Łodzi: od dwóch dni bolesny guzek i punkt przy rzęsie. Trop: lokalizacja i ostry początek.

Częsty błąd

Każdy guzek nazywany jęczmieniem bez ustalenia położenia.

W 10 sekund

Wskaż mieszek, cechę ogniskową i czas trwania. Opisuj zmianę, nie sam obrzęk. Porównaj głębokość.

Gorączka, ból przy ruchach oka lub pogorszenie widzenia: pilna ocena lekarska.

Źródła: [1–3, 7]

Jęczmień wewnętrzny

Hordeolum internum

Ostre zakażenie gruczołu Meiboma.

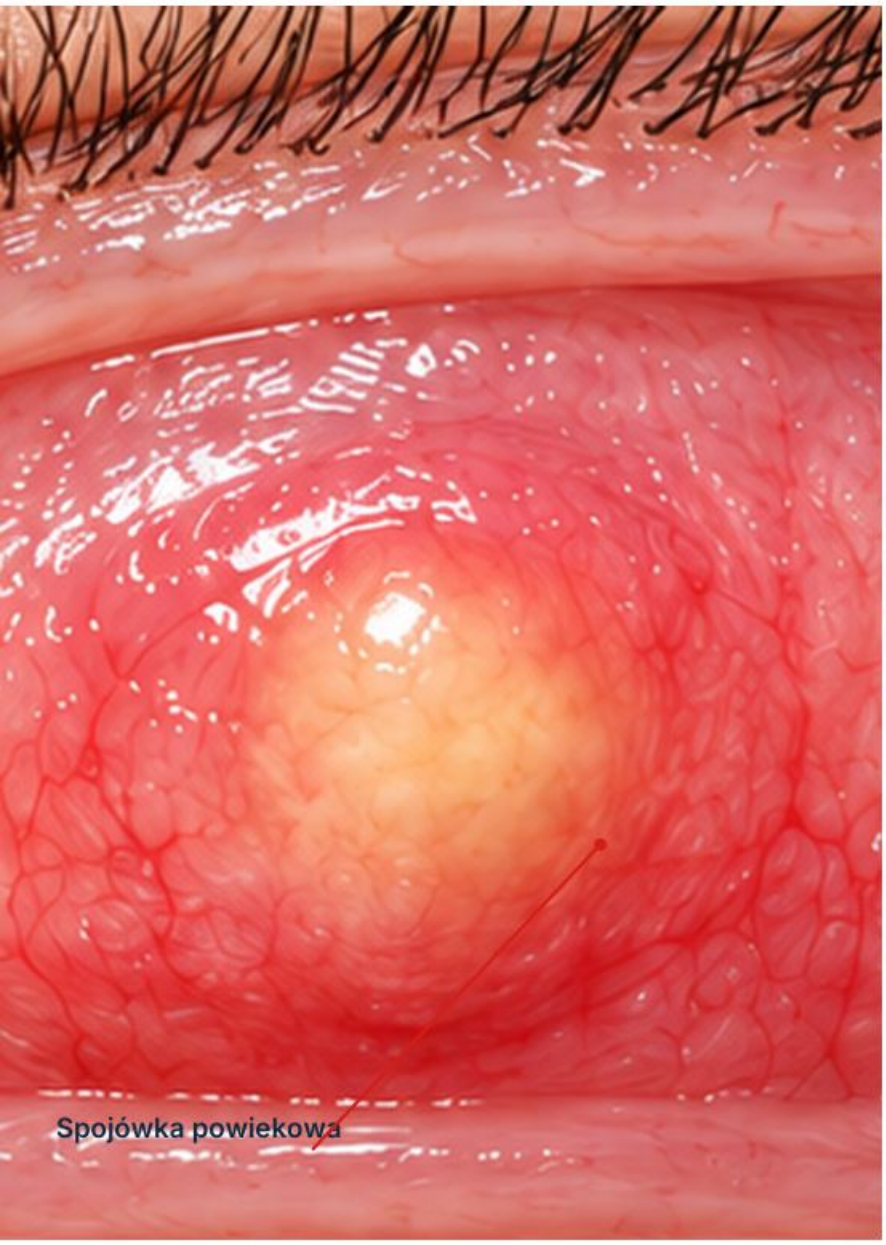

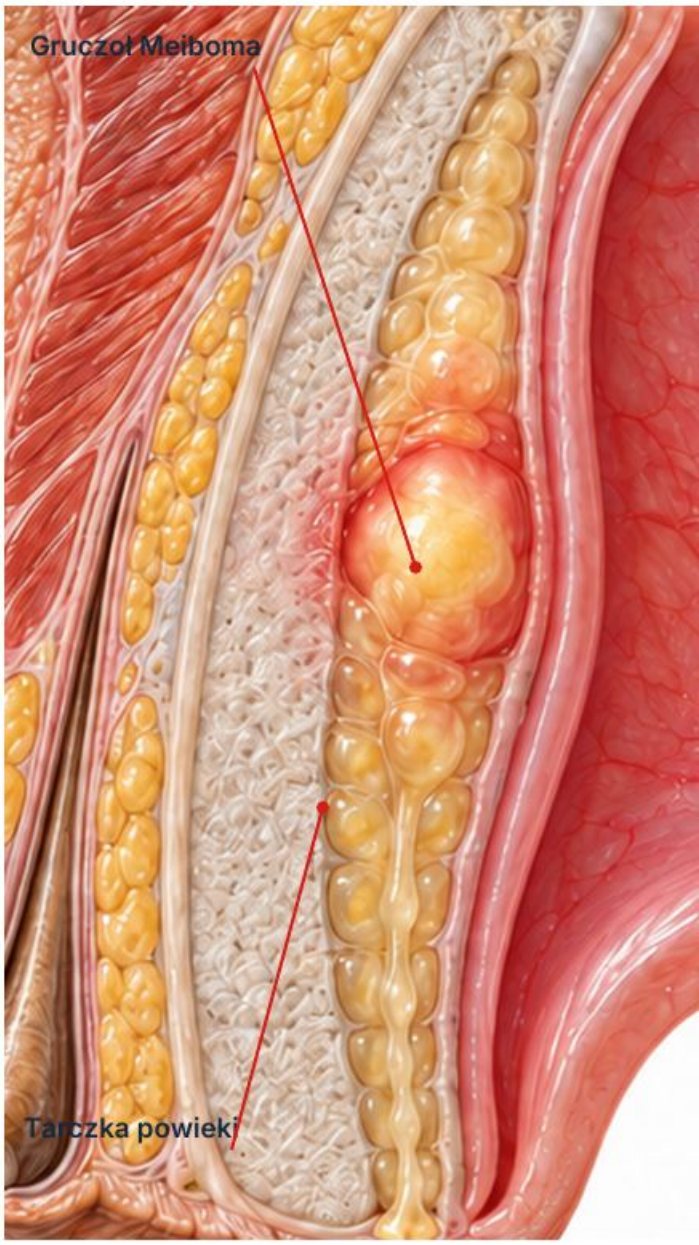

Powierzchnia spojówkowa i przekrój · ilustracje dydaktyczne

Gdzie patrzeć

Gruczoł Meiboma leży w tarczce, za linią rzęs. Punkt ropny na skórze nie musi być widoczny.

01 · Głębokość

Bolesne zgrubienie w tarczce, nie przy mieszku rzęsy. Obrzęk może zacierać lokalizację.

02 · Strona wewnętrzna

Od strony spojówki powiekowej: możliwe ognisko zaczerwienienia lub żółtawe uwypuklenie. Tę powierzchnię ocenia badający.

03 · Przebieg

Nagły początek, ból i tkliwość wspierają podejrzenie zakażenia; wymagają wywiadu i badania.

Nie pomyl

Gradówka również dotyczy gruczołu Meiboma, lecz zwykle jest przewlekła i mniej bolesna. Sama tarczkowa lokalizacja nie rozstrzyga.

Częsty błąd

Wykluczenie jęczmienia z powodu braku krosty przy rzęsie.

Przypadek fikcyjny

Piotr, 42 lata, kierowca z Poznania: od wczoraj bolesna powieka, głęboka tkliwość, bez punktu przy rzęsie. Sprawdź stronę spojówkową.

W 10 sekund

Tarczka + bolesność + ostry początek. Oddziel widoczną lokalizację od objawów pacjenta. Sam wygląd nie potwierdza bólu ani czasu trwania.

Gorączka, ból przy ruchach oka lub pogorszenie widzenia: pilna ocena lekarska.

Źródła: [1–3, 7]

Gradówka

Chalazion

Przewlekły guzek związany z gruczołem Meiboma.

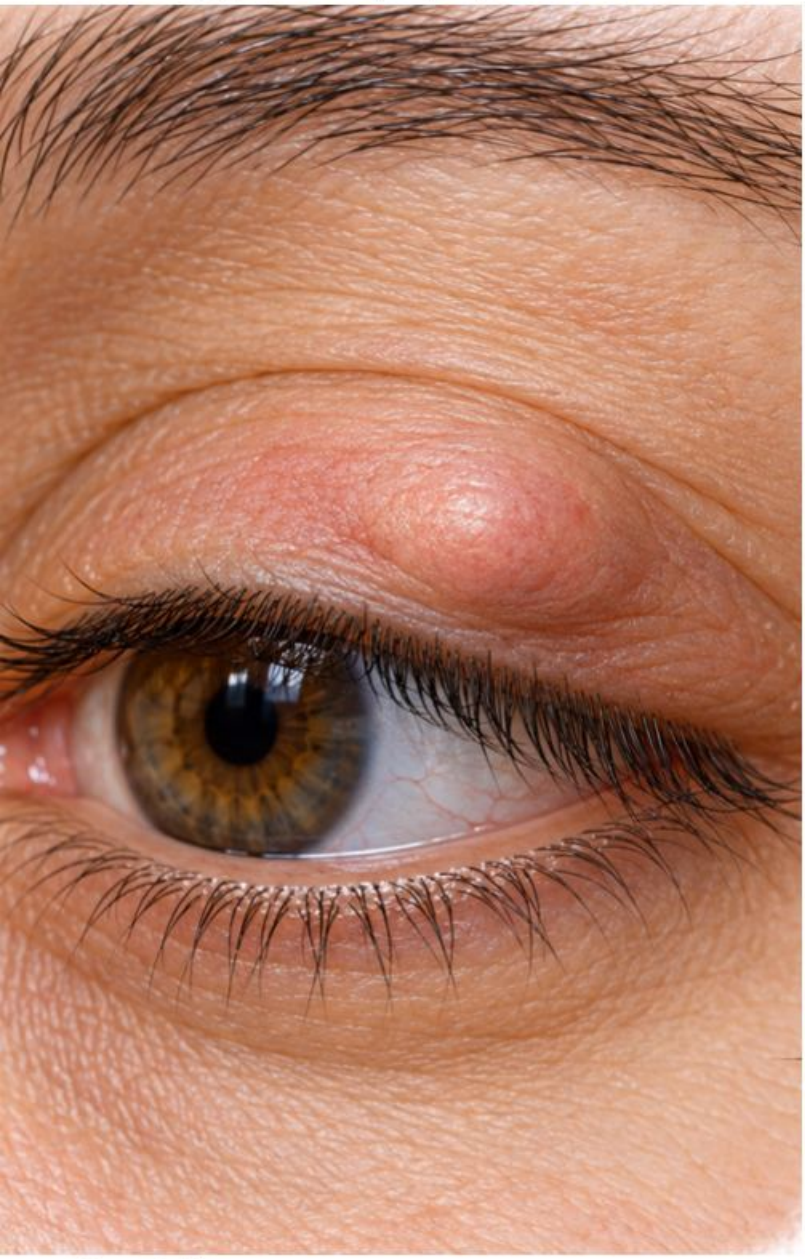

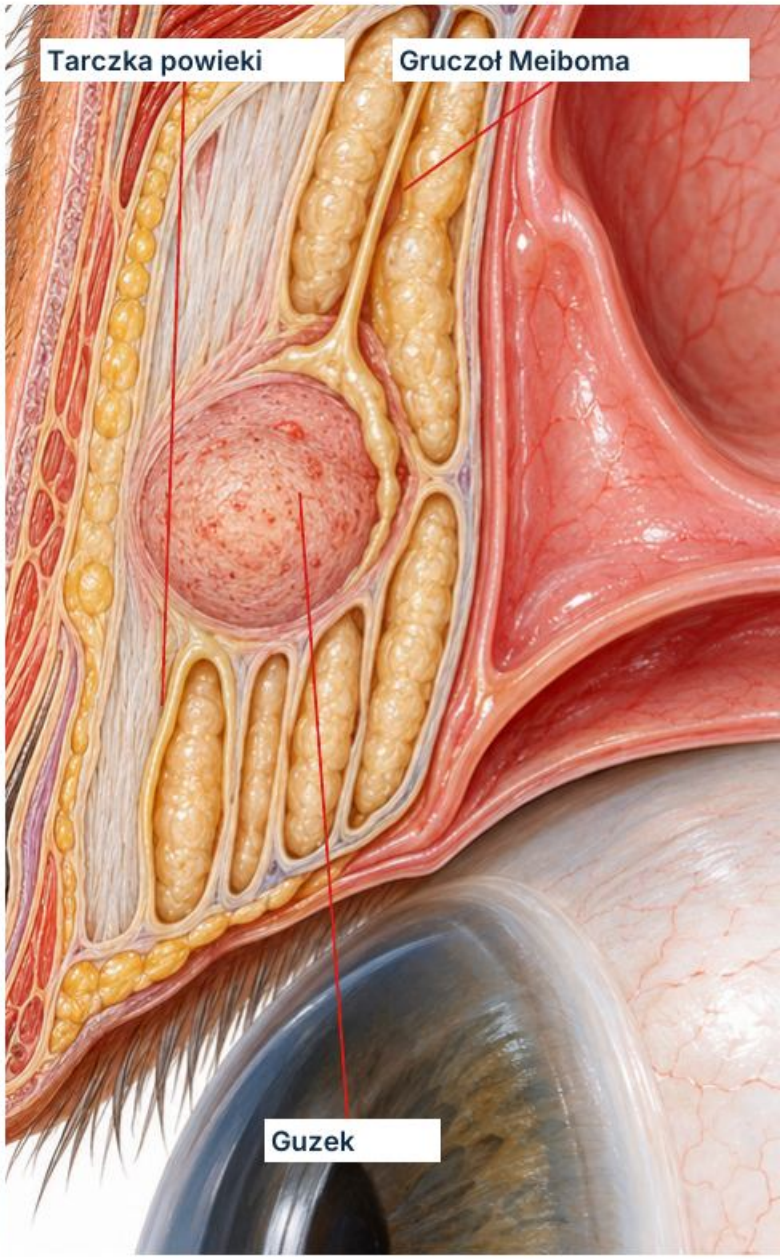

Schemat dydaktyczny

Gdzie patrzeć

Górna lub dolna powieka, zwykle w obrębie tarczki. Niedrożność przewodu gruczołu Meiboma prowadzi do przewlekłej reakcji zapalnej typu lipogranulomatycznego.

Miejsce

Wyraźnie ograniczony, spoisty guzek; skóra może nie wykazywać nasilonego zaczerwienienia. Opisz dokładne położenie względem brzegu powieki.

Ocena

Obejrzyj obie powierzchnie powieki i otaczający brzeg. Wywiad o czasie trwania i nawrotach dostarcza informacji, których fotografia nie przekazuje.

Nie pomyl

Jęczmień wewnętrzny także zajmuje gruczoł Meiboma, ale ma zwykle ostrzejszy, bolesny przebieg. Sama lokalizacja w tarczce nie wystarcza.

Częsty błąd

Uznanie każdego guzka tarczki za świeże zakażenie.

Cechy

Zwykle narasta wolniej i jest mniej bolesny niż jęczmień. W fazie zapalnej również może boleć, więc ból nie wyklucza gradówki.

Przypadek fikcyjny

Anna, 38 lat, księgowa z Lublina: od kilku tygodni spoisty guzek, obecnie bez bólu. Opis lokalizacji i przebiegu wspiera rozróżnienie z ostrym jęczmieniem.

W 10 sekund

Zestaw spoistość, czas trwania i bolesność. Czy rozpoznajesz wzorzec przewlekłego guzka, czy tylko jego kolor?

Nawrót w tym samym miejscu lub nietypowy wygląd wymagają ponownej oceny okulistycznej.

Źródła: M01-S01; M01-S02

Przednie zapalenie brzegów powiek

Blepharitis anterior

Zmiany skupiają się wokół nasad rzęs.





Schemat dydaktyczny

Gdzie patrzeć

Przednia krawędź powieki, po stronie skóry, w miejscu wyrastania rzęs. Oglądaj cały brzeg.

Miejsce

Łuski, strupki lub osad wokół rzęs wskazują obszar zapalenia. Zanotuj ich rozmieszczenie i obecność po jednej lub obu stronach.

W 10 sekund

Wskaż nasadę rzęsy i opisz osad. Następnie oceń tylny brzeg oraz powierzchnię oka: jeden typ zapalenia nie wyklucza drugiego.

Cechy

Przekrwienie brzegu i podrażnienie mogą współistnieć ze świądem, pieczeniem oraz sklejaniem rzęs po przebudzeniu. Objawy ustal w wywiadzie.

Ocena

Oceń ustawienie i kompletność rzęs. Nieprawidłowy kierunek wzrostu może wtórnie drażnić powierzchnię oka; sam osad nie identyfikuje drobnoustroju.

Częsty błąd

Rozpoznanie konkretnego zakażenia wyłącznie na podstawie łuszczenia.

Nie pomyl

W tylnej postaci główny obszar leży za rzęsami, przy ujściach gruczołów Meiboma. Obie postacie mogą występować równocześnie.

Przypadek fikcyjny

Tomasz, 46 lat, magazynier z Gdyni: pieczenie i poranne strupki. Widoczne łuski otaczają nasady rzęs, a nie tworzą pojedynczego guzka.

Ból oka lub pogorszenie widzenia wymagają oceny wykraczającej poza sam brzeg powieki.

Źródła: M01-S03; M01-S04

Tylne zapalenie brzegów powiek i MGD

Dysfunkcja gruczołów Meiboma

Patrz za linię rzęs, ku ujściom gruczołów.

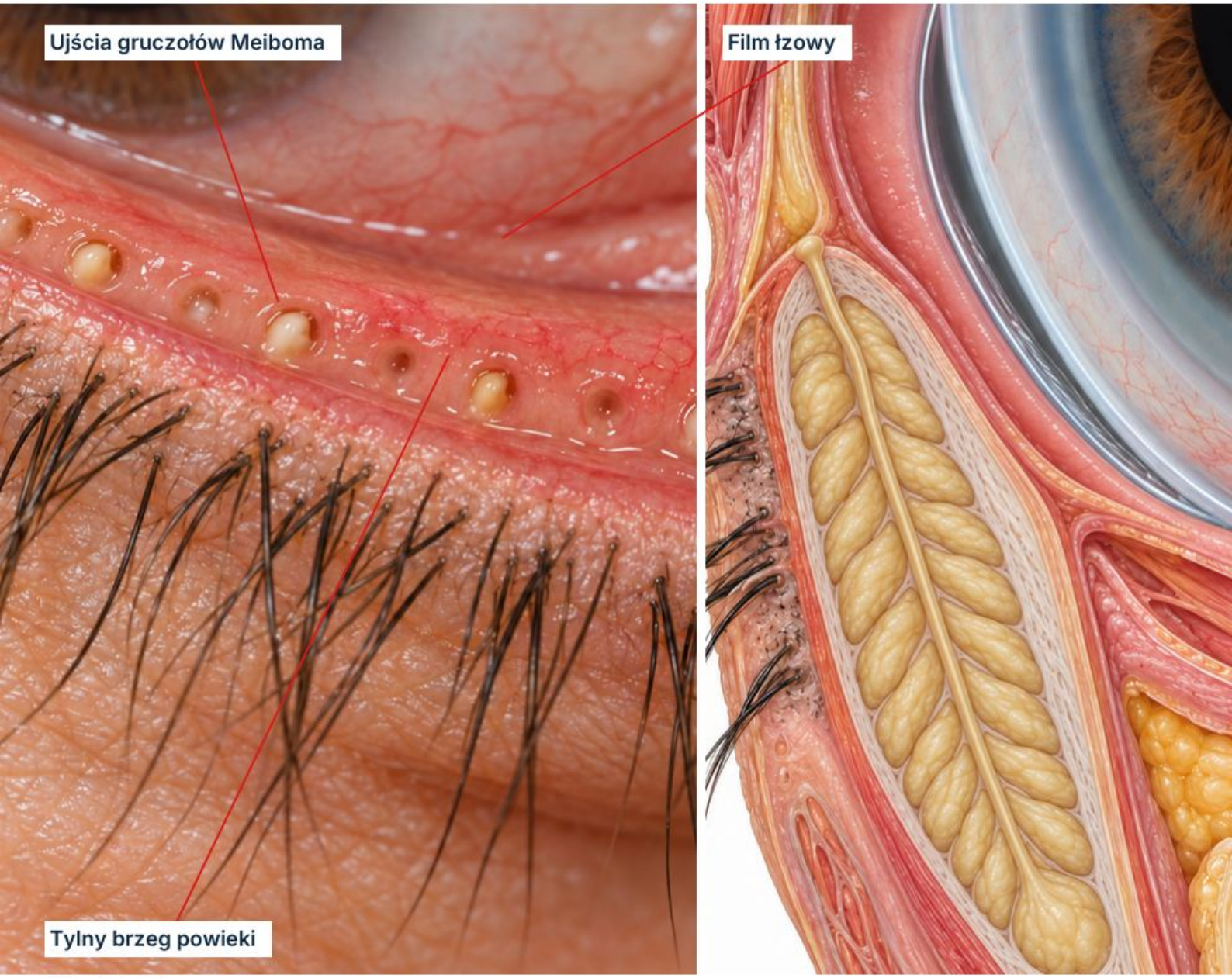

Schemat dydaktyczny

Gdzie patrzeć

Tylny brzeg powieki przylega do gałki ocznej. Gruczoły Meiboma dostarczają lipidów ograniczających parowanie łez; ich dysfunkcja może destabilizować film łzowy.

Cechy

Wygląd i wydzielanie meibum ocenia badający. Samo zaczerwienienie nie potwierdza MGD; połącz ocenę ujść z funkcją gruczołów.

Częsty błąd

Ocenianie gruczołów wyłącznie na podstawie ilości łez.

Miejsce

Obejrzyj linię ujść gruczołów: możliwe zaczopowanie i zmiany brzegu. Obraz powierzchni nie pokazuje struktury gruczołów.

Ocena

Zapytaj o pieczenie, uczucie piasku i zmienną jakość widzenia. Łzawienie może współistnieć z niestabilnością filmu łzowego, zamiast ją wykluczać.

W 10 sekund

Nazwij ujścia, opisz ich wygląd i wynik oceny wydzielania. Oddziel widoczny objaw od wniosku o funkcji gruczołów.

Nie pomyl

W przednim zapaleniu osad skupia się przy rzęsach. MGD dotyczy wydzielania gruczołów; nie każda dysfunkcja oznacza jednakowo nasilone zapalenie.

Przypadek fikcyjny

Ewa, 51 lat, programistka z Warszawy: pieczenie podczas pracy przy ekranie, zaczopowane ujścia. Oceń również film łzowy, nie przypisuj objawów samemu ekranowi.

Sprawdź rogówkę, gdy dolegliwości są nasilone lub ostrość wzroku się pogarsza.

Źródła: M01-S04; M01-S05

Ptoza

Blepharoptosis

Obniżenie brzegu górnej powieki.

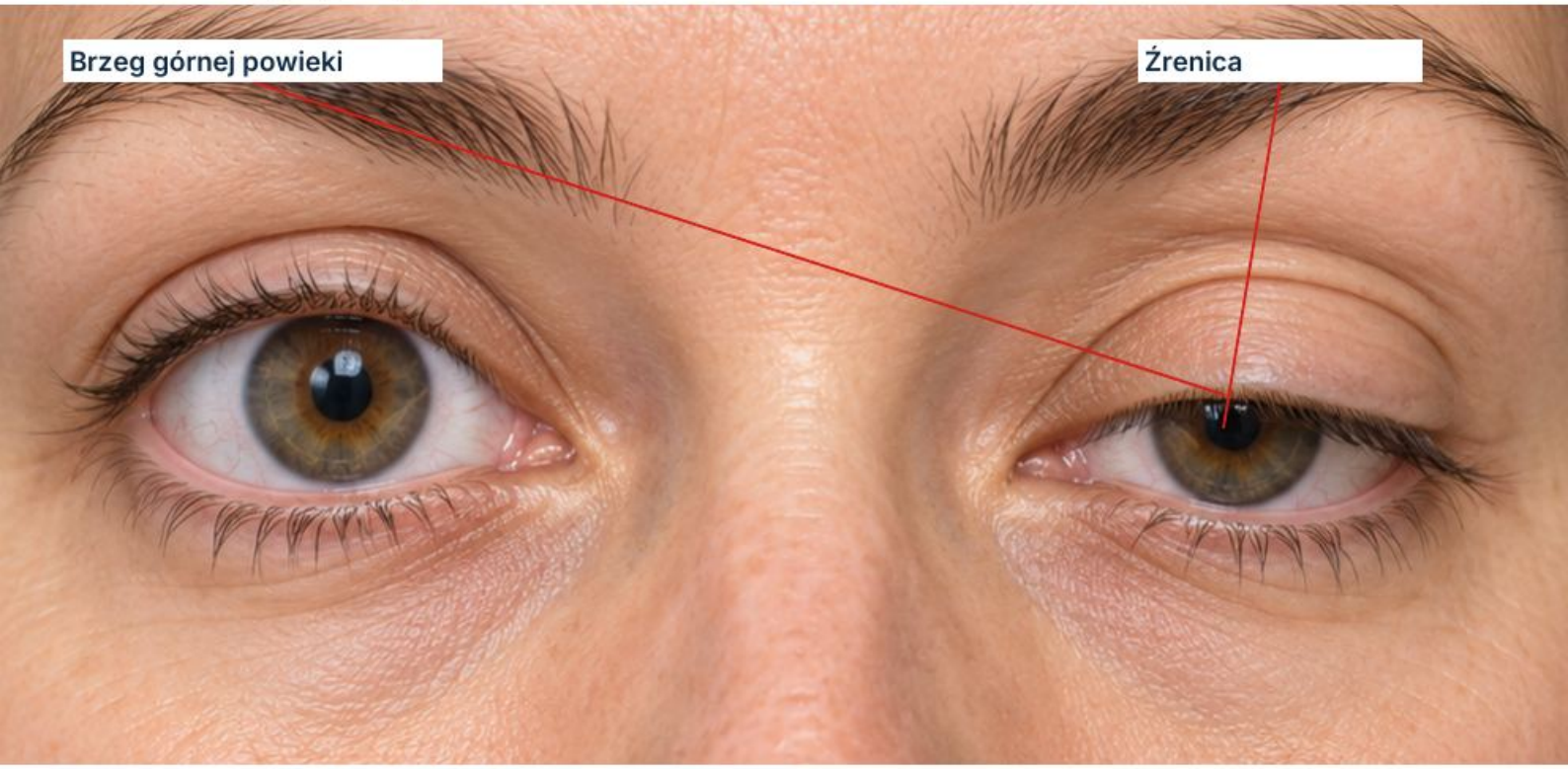

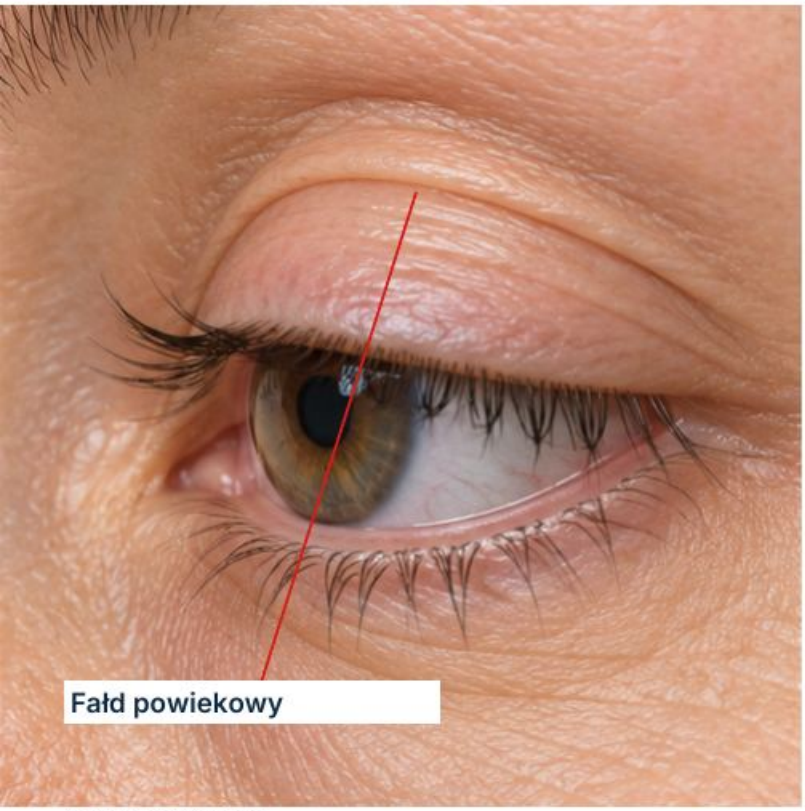

Schemat dydaktyczny

Częsty błąd

Przypisanie nowego opadania wiekowi bez oceny źrenic i ruchomości.

W 10 sekund

Czy widzisz niski brzeg, nadmiar skóry czy oba? Dopisz czas początku oraz wynik porównania stron.

Gdzie patrzeć

Przy spojrzeniu na wprost ustal położenie rzeczywistego brzegu górnej powieki względem źrenicy i rogówki. Nadmiar skóry może go zasłaniać.

Miejsce

Porównaj obie strony przy jednakowym ustawieniu głowy. Uniesione brwi lub odchylenie głowy mogą maskować stopień opadania.

Cechy

Oceń ruch unoszenia powieki z ograniczeniem udziału mięśnia czołowego. Położenie fałdu i funkcja dźwigacza pomagają uporządkować opis.

Ocena

Ustal początek, zmienność w ciągu dnia i obecność dwojenia. Zbadaj źrenice oraz ruchomość oczu; fotografia nie wyjaśnia przyczyny ptozy.

Nie pomyl

Dermatochalaza to nadmiar skóry. W ptozie obniża się sam brzeg; oba zjawiska mogą współistnieć i wymagają oddzielnego opisu.

Przypadek fikcyjny

Jan, 67 lat, emeryt z Torunia: od miesięcy unosi brwi podczas czytania. Po uniesieniu fałdu skóry brzeg nadal pozostaje nisko: nie opisuj wyłącznie skóry.

Nagła ptoza, zwłaszcza z bólem, dwojeniem lub nierównością źrenic: natychmiastowa ocena lekarska.

Źródła: M01-S06; M01-S07

Entropion

Podwinięcie powieki

Brzeg powieki obraca się ku gałce ocznej.

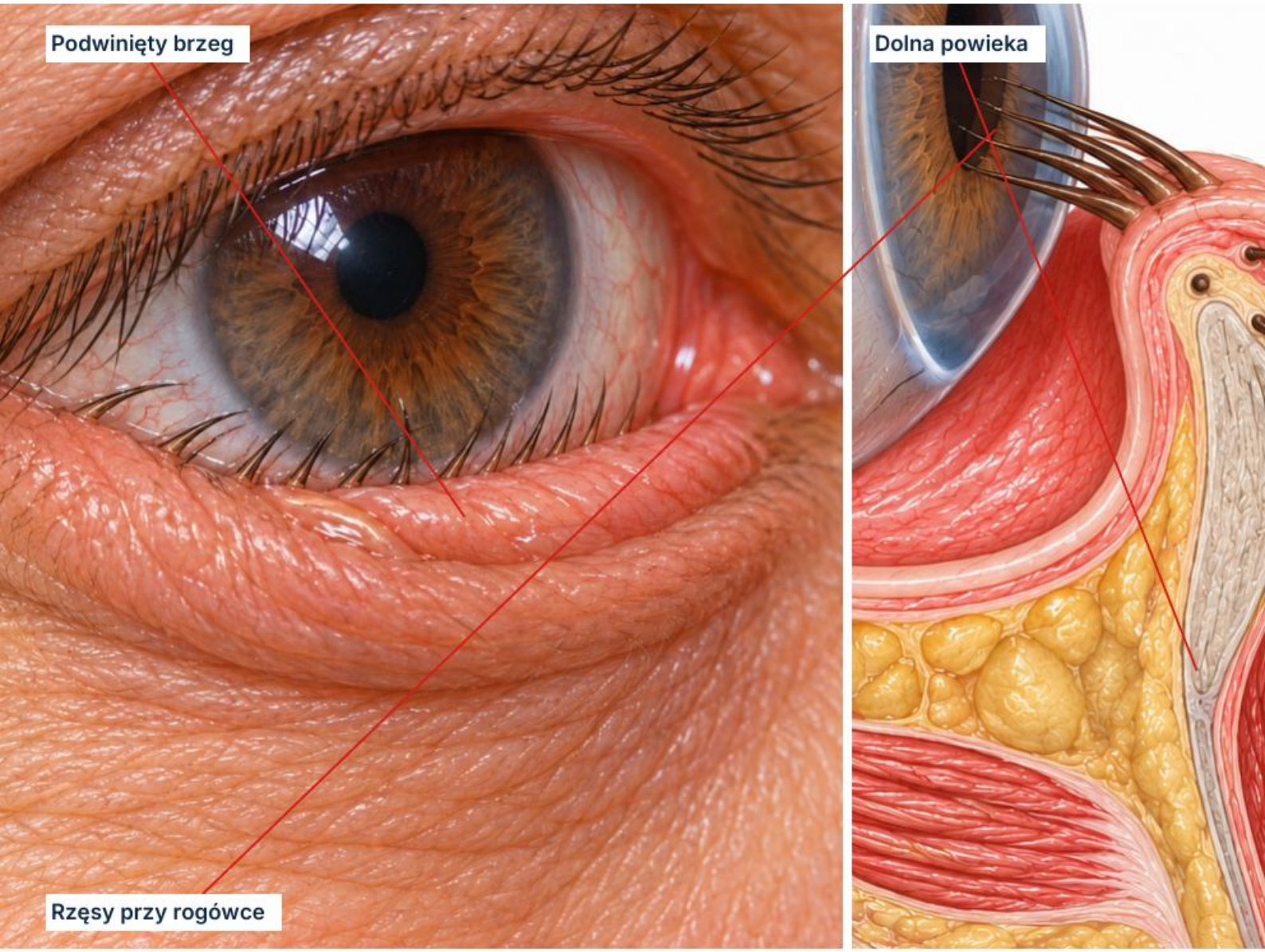

Schemat dydaktyczny

Gdzie patrzeć

Najczęściej dolna powieka. Śledź położenie całego brzegu i jego obrót, a dopiero potem kierunek pojedynczych rzęs stykających się z okiem.

Miejsce

Krawędź zawija się do wewnątrz. Rzęsy i skóra mogą trzeć o spojówkę lub rogówkę; widoczne łzawienie nie wskazuje jeszcze stopnia uszkodzenia.

Cechy

Obserwuj powiekę przy spokojnym patrzeniu i mruganiu. Podwinięcie może nasilać się okresowo, więc pojedyncza fotografia bywa niewystarczająca.

Ocena

Zapytaj o uczucie ciała obcego, ból i pogorszenie widzenia. Badający ocenia rogówkę, w tym ewentualne barwienie fluoresceiną.

Nie pomyl

W trichiazie niewłaściwy jest kierunek rzęs, podczas gdy brzeg może pozostawać prawidłowo ustawiony. Entropion oznacza obrót brzegu.

Przypadek fikcyjny

Zofia, 76 lat, emerytka z Opola: łzawienie nasila się przy mruganiu. Widać obrót dolnej powieki i kontakt kilku rzęs z okiem.

Częsty błąd

Opisanie wyłącznie drażniącej rzęsy i pominięcie podwiniętej powieki.

W 10 sekund

Wskaż obrót krawędzi, powierzchnię kontaktu i stan rogówki. Jeśli brzeg nie jest podwinięty, ponownie rozważ źródło kontaktu rzęs.

Ból, światłowstręt lub pogorszenie widzenia wymagają pilnej oceny powierzchni oka.

Źródła: M01-S08; M01-S09

Ektropion

Wywinięcie powieki

Brzeg odchyla się na zewnątrz i od gałki ocznej.





Schemat dydaktyczny

Gdzie patrzeć

Zwykle dolna powieka. Porównaj przyleganie jej brzegu do gałki ocznej na całej długości, szczególnie przy przyśrodkowym kącie oka.

Miejsce

Na zewnątrz uwidacznia się spojówka powiekowa. Może być zaczerwieniona wskutek ekspozycji; opisz obrót, a nie tylko kolor.

Częsty błąd

Uznanie łzawienia za dowód prawidłowej ochrony powierzchni oka.

Cechy

Sprawdź położenie punktu łzowego. Jego odstawanie od gałki może zaburzać odpływ łez i sprzyjać łzawieniu mimo odsłoniętej powierzchni.

Ocena

Oceń domykanie, mruganie i stan rogówki. Luźna powieka, blizna lub osłabienie nerwu twarzowego wymagają różnego wyjaśnienia mechanizmu.

W 10 sekund

Zapisz kierunek brzegu, kontakt punktu łzowego z okiem i pełność domknięcia. Czy opis obejmuje funkcję, nie tylko wygląd?

Nie pomyl

Entropion obraca brzeg do wewnątrz. Niedomykalność opisuje niepełne zamknięcie szpary, które może współistnieć z ektropionem, ale nie jest jego synonimem.

Przypadek fikcyjny

Władysław, 79 lat, były kolejarz z Bydgoszczy: stale łzawiące oko, wywinięta dolna powieka i odsunięty punkt łzowy. Oceń również osłonięcie rogówki.

Nowe osłabienie twarzy, ból oka lub pogorszenie widzenia wymagają pilnej oceny lekarskiej.

Źródła: M01-S10; M01-S11; M01-S20; M01-S21

Trichiaza

Trichiasis

Rzęsa wyrasta prawidłowo, lecz kieruje się ku oku.

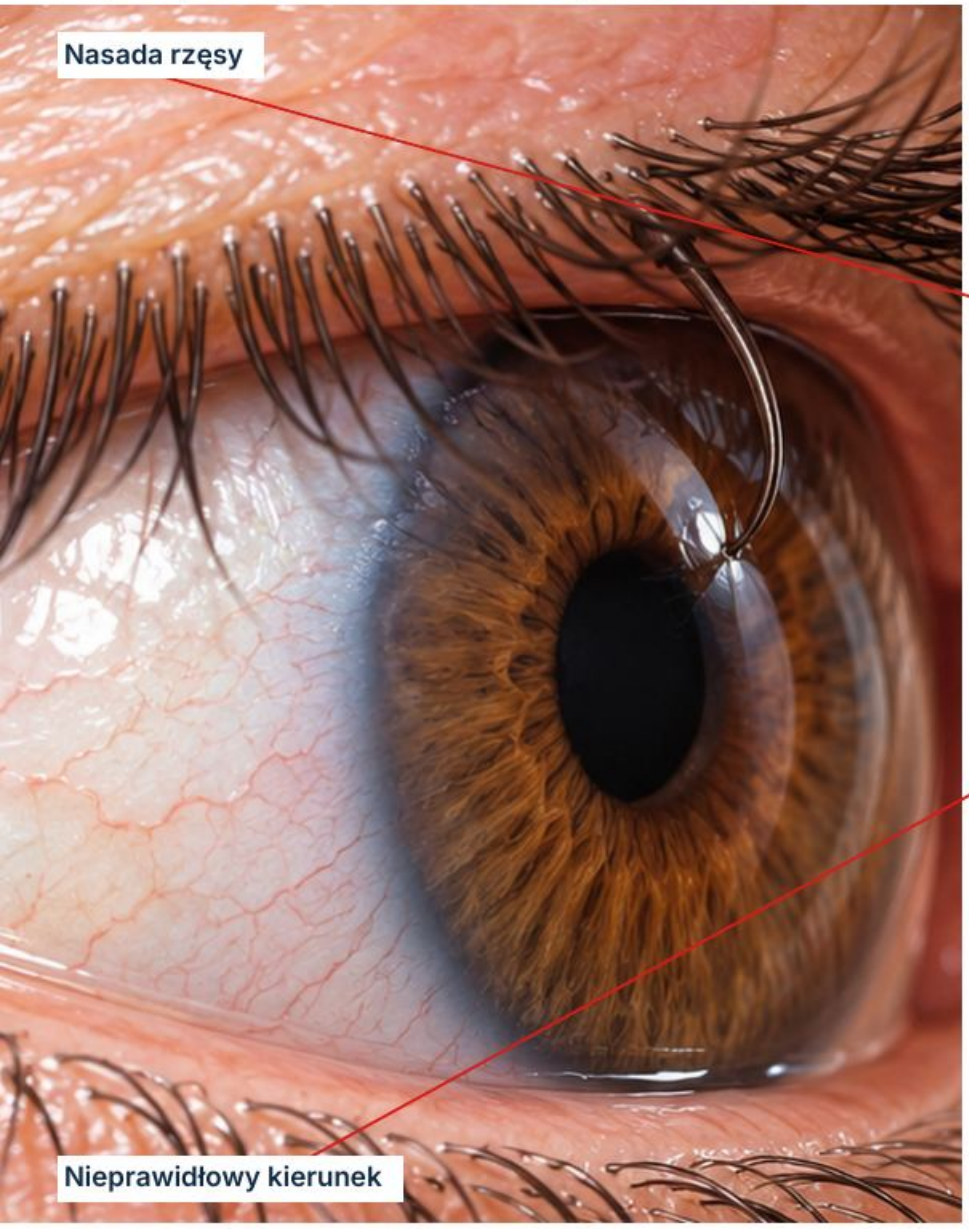

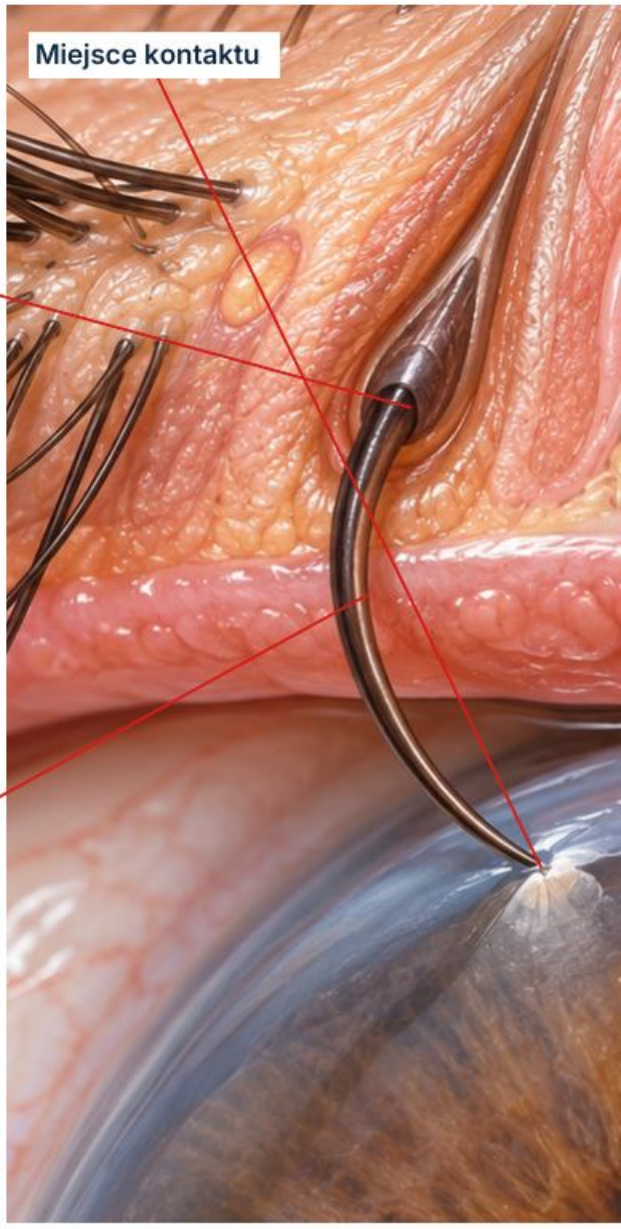

Schemat dydaktyczny

Gdzie patrzeć

Szukaj rzęsy w zwykłej przedniej linii ich wyrastania. Prześledź włos od nasady do końca i wskaż, czy dotyka spojówki lub rogówki.

Miejsce

Jedna lub kilka rzęs może odchylać się ku gałce ocznej. Brzeg powieki nie musi być podwinięty; jego ustawienie opisz osobno.

Cechy

Kontakt może wywoływać uczucie ciała obcego, zaczerwienienie i łzawienie. Obraz nie określa nasilenia bólu ani czasu trwania dolegliwości.

Ocena

Oceń powierzchnię w miejscu tarcia, także po barwieniu fluoresceiną. Uszkodzenie nabłonka zwiększa znaczenie pozornie małego nieprawidłowego włosa.

Nie pomyl

Entropion to obrót całego brzegu. Dystychiaza oznacza dodatkowe rzęsy wyrastające przy ujściach gruczołów Meiboma, za zwykłą linią.

Częsty błąd

Rozpoznanie entropionu na podstawie samego kontaktu rzęsy z okiem.

Przypadek fikcyjny

Dorota, 58 lat, ekspedientka z Kielc: nawracające kłucie. Jedna rzęsa dotyka dolnej części rogówki, ale brzeg pozostaje ustawiony prawidłowo.

W 10 sekund

Znajdź nasadę, kierunek i punkt styku. Czy potrafisz odróżnić nieprawidłowy włos od nieprawidłowo ustawionej powieki?

Ból, światłowstręt, naciek lub pogorszenie widzenia wymagają pilnej oceny rogówki.

Źródła: M01-S09; M01-S12

Dystychiaza

Distichiasis

Dodatkowe rzęsy przy ujściach gruczołów Meiboma.



Schemat dydaktyczny

Gdzie patrzeć

Tylny obszar brzegu powieki, przy ujściach gruczołów Meiboma lub tuż za nimi. Dodatkowe włosy mogą tworzyć rząd lub pojedyncze ognisko.

Miejsce

Zidentyfikuj miejsce wyrastania. Decyduje tylne położenie nasady, a nie samo wrażenie, że rzęs jest więcej niż zwykle.

Częsty błąd

Liczenie rzędów bez sprawdzenia położenia nasad i kontaktu z rogówką.

Cechy

Dodatkowe rzęsy bywają cieńsze i krótsze od prawidłowych. Nie każda musi dotykać rogówki; oglądaj je w powiększeniu.

Nie pomyl

Trichiaza dotyczy nieprawidłowego kierunku rzęsy ze zwykłej linii. W entropionie obraca się brzeg, a nie tylko włos.

W 10 sekund

Wskaż dwie linie wyrastania i ujście gruczołu. Zapisz liczbę lub zakres dodatkowych rzęs oraz obecność uszkodzenia nabłonka.

Ocena

Oceń kontakt z powierzchnią oka i jej stan. Dystychiaza może być wrodzona lub nabyta, dlatego wywiad o początku jest potrzebny.

Przypadek fikcyjny

Julia, 19 lat, studentka z Krakowa: okresowe łzawienie od dzieciństwa. Widać cienkie rzęsy przy ujściach, za prawidłowym rzędem; część dotyka oka.

Ból lub pogorszenie widzenia wymagają oceny powierzchni oka; sama obecność drugiego rzędu nie określa pilności.

Źródła: M01-S12

Niedomykalność powiek

Lagophthalmos

Po zamknięciu pozostaje szczelina między powiekami.

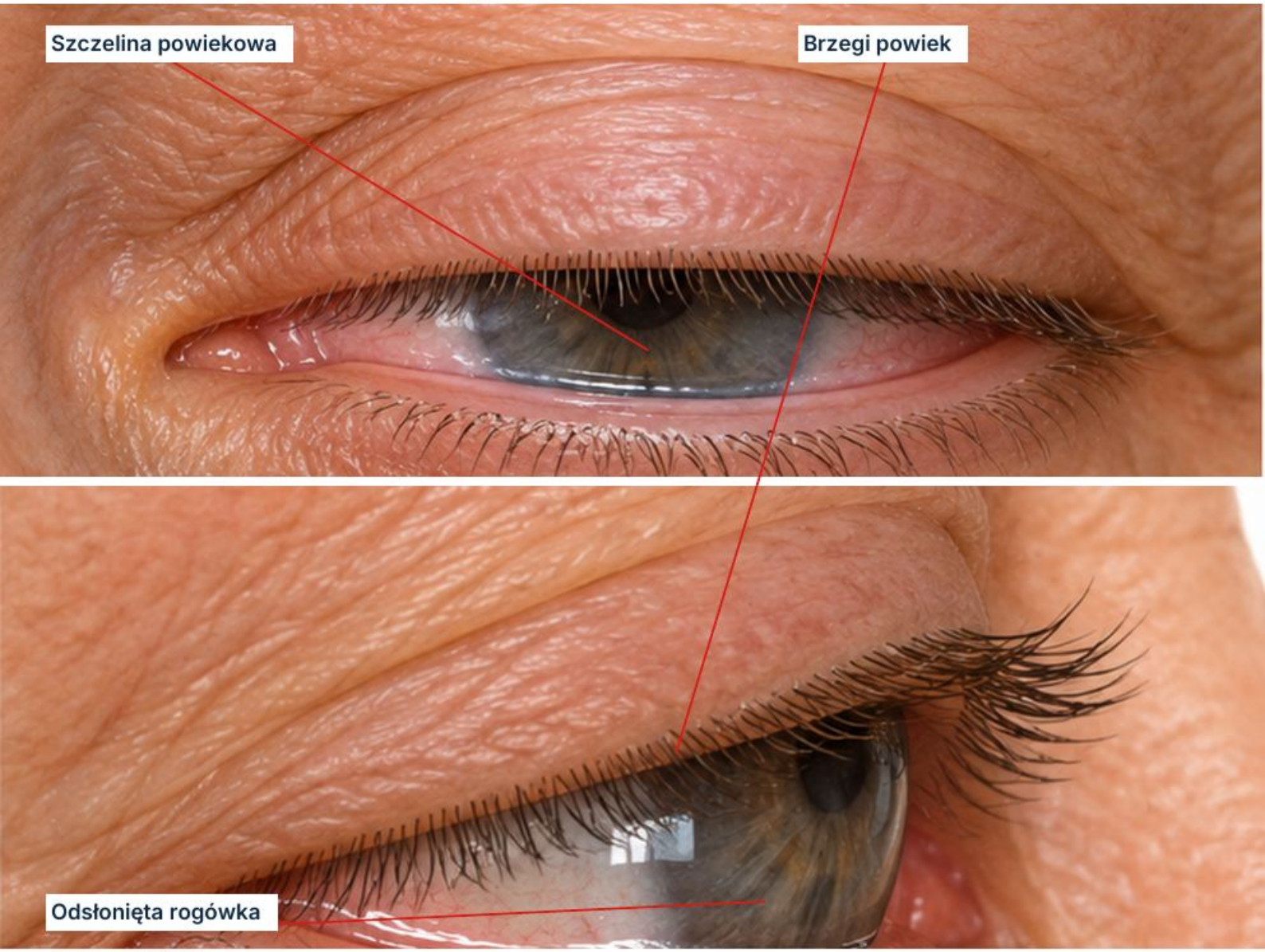

Schemat dydaktyczny

Gdzie patrzeć

Oceniaj oko podczas spokojnego zamykania, nie wyłącznie przy otwartej szparze. Niedomykalność oznacza niepełne zwarcie brzegów, niezależnie od jej przyczyny.

Miejsce

Zanotuj szerokość i lokalizację pozostającej szczeliny. Silne zaciskanie może ukryć problem występujący podczas zwykłego mrugania lub snu.

Częsty błąd

Ocena ochrony rogówki wyłącznie podczas silnego zaciskania powiek.

Cechy

Obserwuj częstość i pełność mrugania. Zapytaj o poranne podrażnienie, porażenie twarzy i wcześniejsze zabiegi powiek; fotografia otwartego oka nie wystarcza.

Ocena

Oceń odsłoniętą rogówkę i barwienie fluoresceiną. Niepełna ochrona może powodować wysychanie, ubytki nabłonka i powikłania powierzchni oka.

W 10 sekund

Porównaj spokojne domknięcie z mruganiem. Zapisz szczelinę oraz stan nabłonka, a nie samo określenie „suche oko".

Nie pomyl

Retrakcja powieki poszerza otwartą szparę. Ektropion zmienia ustawienie brzegu. Każda z tych zmian może współistnieć z niedomykalnością, lecz wymaga osobnego opisu.

Przypadek fikcyjny

Marek, 54 lata, elektryk z Rzeszowa: po osłabieniu połowy twarzy zgłasza poranne pieczenie. Przy delikatnym zamknięciu pozostaje dolna szczelina i ekspozycja rogówki.

Nowe osłabienie twarzy, ból oka lub spadek ostrości wzroku wymagają pilnej oceny.

Źródła: M01-S13; M01-S11; M01-S20; M01-S21

Dermatochalaza

Dermatochalasis

Nadmiar wiotkiej skóry powiek, zwykle górnych.



Schemat dydaktyczny

Gdzie patrzeć

Oceń skórę powieki oddzielnie od jej wolnego brzegu i położenia brwi. Zwisający fałd może zasłaniać rzęsy i ograniczać górną część pola widzenia.

Miejsce

Nadmiar skóry tworzy fałd, często bardziej widoczny bocznie. Porównaj obie strony przy rozluźnionym czole i spojrzeniu na wprost.

Częsty błąd

Używanie słowa ptoza jako nazwy każdego zwisającego fałdu.

Cechy

Po delikatnym uniesieniu fałdu przez badającego oceń właściwe położenie brzegu. Niski brzeg mimo odsłonięcia wskazuje na współistnienie ptozy.

Ocena

Zapytaj o zasłanianie górnej części pola widzenia i kompensacyjne unoszenie brwi. Subiektywne ograniczenie wymaga oceny funkcjonalnej; fotografia nie mierzy pola widzenia.

Nie pomyl

Ptoza oznacza opadanie brzegu, a opadanie brwi przemieszczenie brwi. Samo wrażenie ciężkich powiek nie rozróżnia tych mechanizmów.

Przypadek fikcyjny

Halina, 64 lata, bibliotekarka z Olsztyna: nad rzęsami zalega fałd skóry. Po jego uniesieniu brzeg jest ustawiony prawidłowo: opis dotyczy nadmiaru skóry.

W 10 sekund

Nazwij trzy poziomy: brew, skóra, brzeg. Czy każdy został oceniony oddzielnie, bez wpływu uniesionych brwi na wynik?

Nagła asymetria nie jest typową przewlekłą zmianą skóry i wymaga wyjaśnienia.

Źródła: M01-S14; M01-S06

Kępki żółte

Xanthelasma palpebrarum

Żółtawe blaszki skóry, zwykle przy kącie przyśrodkowym.



Schemat dydaktyczny

Gdzie patrzeć

Zmiana leży powierzchownie w skórze powieki, przyśrodkowo. Nie jest guzkiem tarczki ani żółtym punktem ropnym związanym z rzęsą.

Miejsce

Żółty lub żółtawokremowy odcień i płaski albo lekko wyniosły kształt tworzą typowy wzorzec. Opisz zarys, wielkość oraz stronę.

W 10 sekund

Wskaż warstwę skóry, kolor i rozkład zmian. Czy oddzielasz rozpoznanie zmiany od oceny ogólnoustrojowej?

Cechy

Zmiany mogą występować obustronnie i symetrycznie. Kolor sam w sobie nie potwierdza rozpoznania; oceń również powierzchnię i tempo wzrostu.

Ocena

Kępki mogą współistnieć z zaburzeniami lipidowymi, ale zdarzają się też przy prawidłowym lipidogramie. Z fotografii nie można odczytać stężenia cholesterolu.

Częsty błąd

Rozpoznanie hipercholesterolemii wyłącznie po wyglądzie powiek.

Nie pomyl

Gradówka jest głębszym guzkiem gruczołu Meiboma. Nietypowe nacieczenie, owrzodzenie lub szybka zmiana wyglądu wymagają innej oceny niż typowa żółta blaszka.

Przypadek fikcyjny

Barbara, 56 lat, fryzjerka z Wrocławia: od roku obustronne żółte blaszki przy nosie, bez bólu. Opisz skórną lokalizację; ocenę lipidów oprzyj na badaniu, nie barwie.

Nietypowa lub zmieniająca się zmiana wymaga oceny lekarskiej; nie zakładaj łagodności po żółtym odcieniu.

Źródła: M01-S15

Mięczak zakaźny powieki

Molluscum contagiosum

Grudka z charakterystycznym zagłębieniem pośrodku.

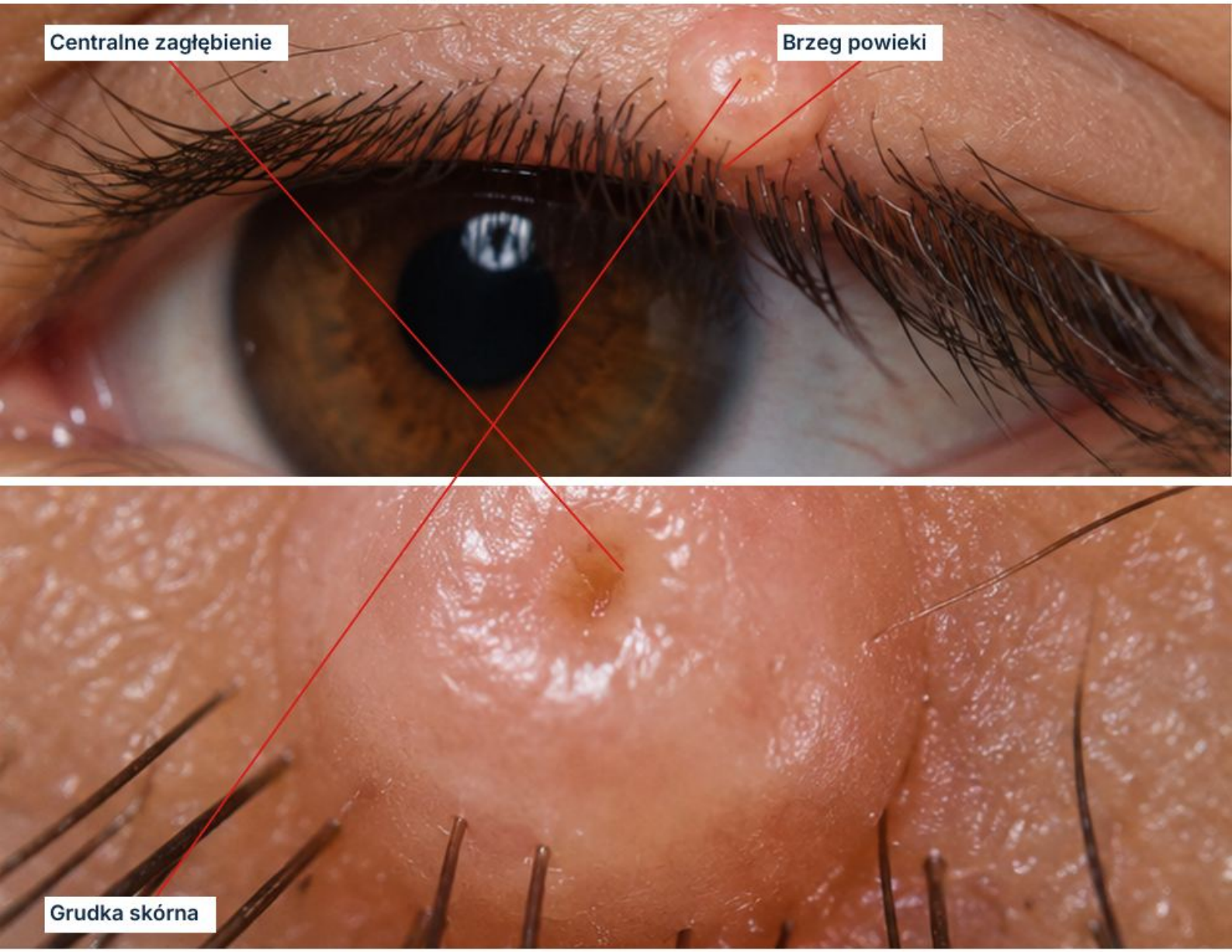

Schemat dydaktyczny

Gdzie patrzeć

Obejrzyj skórę i brzegi powiek. Drobna zmiana przy rzęsach może pozostawać niezauważona, gdy uwagę skupia zaczerwieniona spojówka.

Miejsce

Pojedyncza lub kilka kopulastych grudek z centralnym zagłębieniem tworzy typowy wzorzec. Oceń środek zmiany w powiększeniu, nie tylko jej obrys.

Częsty błąd

Pomijanie drobnej grudki przy przewlekłych dolegliwościach spojówki.

Cechy

Zmiany częściej występują u dzieci; są zakażeniem skóry wywołanym przez wirusa z grupy pokswirusów. Sam wiek nie potwierdza rozpoznania.

Ocena

Zmiana blisko oka może towarzyszyć zapaleniu spojówek z zaczerwienieniem i łzawieniem. Sprawdź zależność strony zmian skórnych i objawów oka.

W 10 sekund

Znajdź zagłębienie, policz grudki i określ ich relację do brzegu. Zapisz także objawy oraz stan powierzchni oka.

Nie pomyl

Jęczmień to zwykle ostre, bolesne ognisko powiązane z gruczołem lub mieszkiem. Dla mięczaka bardziej charakterystyczne jest pępkowate zagłębienie grudki.

Przypadek fikcyjny

Olek, 8 lat, uczeń z Płocka: nawracające zaczerwienienie jednego oka. Na brzegu górnej powieki mała grudka z zagłębieniem: obejrzyj skórę, nie tylko spojówkę.

Ból, światłowstręt lub pogorszenie widzenia wymagają oceny oka; nie przypisuj ich automatycznie samej grudce.

Źródła: M01-S16

Rak podstawnokomórkowy powieki — cechy podejrzane

Basal cell carcinoma · BCC

Niegojąca się zmiana wymaga wyjaśnienia.

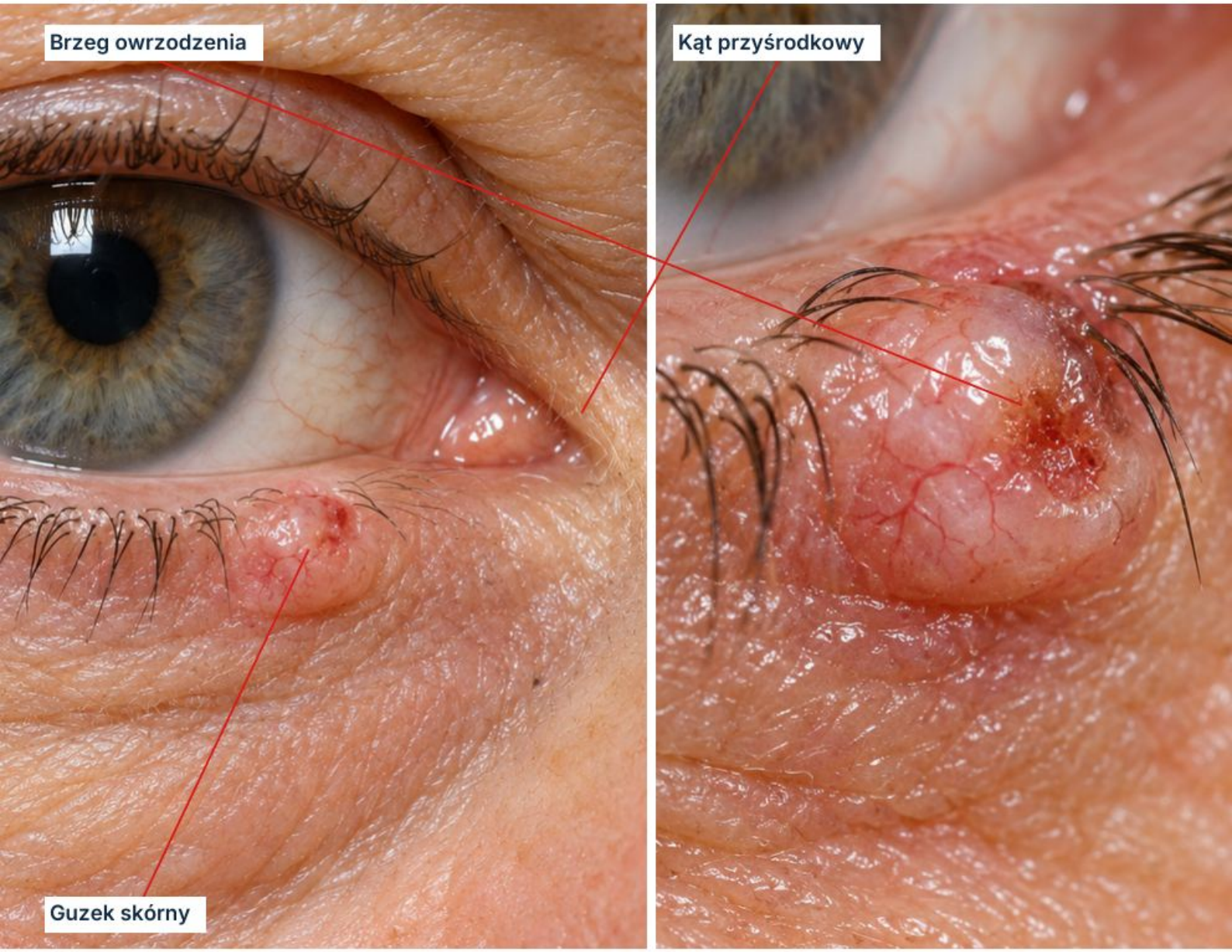

Schemat dydaktyczny

Gdzie patrzeć

Obejrzyj dolną powiekę i kąt przyśrodkowy, częste miejsca BCC. Inne umiejscowienie nie wyklucza nowotworu.

Miejsce

Powoli powiększający się guzek lub utrzymująca się ranka mogą wyglądać niepozornie. Brak bólu nie potwierdza łagodnego charakteru zmiany.

Cechy

Owrzodzenie, nawracające krwawienie lub strup powracający miejscowo wymagają uwagi. Zapisz czas trwania i rozwój, nie tylko wygląd.

Ocena

Opisz rozmiar i relację do brzegu oraz sąsiednich struktur. Fotografia dokumentuje wygląd, ale nie zastępuje badania i potwierdzenia histopatologicznego.

Nie pomyl

Gradówka zwykle wiąże się z tarczką, a BCC ze skórą. Przewlekła, nietypowa zmiana nie powinna otrzymywać automatycznie etykiety łagodnego guzka.

Przypadek fikcyjny

Stanisław, 72 lata, ogrodnik z Kalisza: od miesięcy ranka dolnej powieki, okresowo krwawi, nie boli. Brak bólu nie znosi podejrzenia wymagającego konsultacji.

Częsty błąd

Oczekiwanie na ból jako warunek skierowania pacjenta z podejrzaną zmianą.

W 10 sekund

Połącz utrzymywanie się zmiany, uszkodzenie powierzchni i lokalizację. Czy masz podstawę rozpoznania, czy jedynie cechy podejrzenia?

Podejrzenie nowotworu wymaga sprawnego skierowania do oceny specjalistycznej; ostateczne rozpoznanie opiera się na ocenie tkanki.

Źródła: M01-S17

Zapalenie tkanek przedprzegrodowych

Cellulitis preseptalis

Zakażenie powieki i skóry przed przegrodą oczodołową.

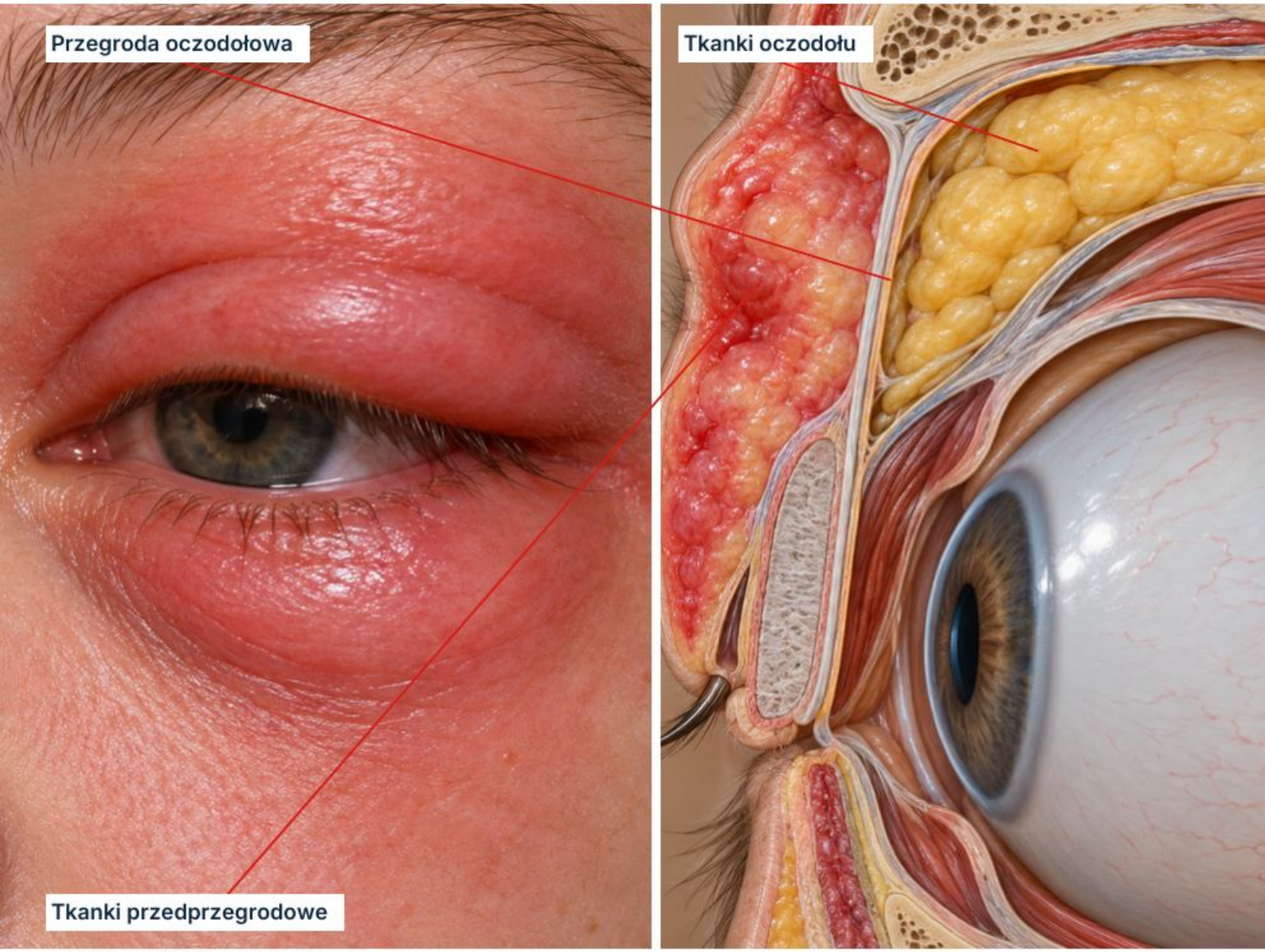

Schemat dydaktyczny

Gdzie patrzeć

Zmiana dotyczy tkanek przed przegrodą. Granicy tej nie widać na zwykłej fotografii: potrzebne są wywiad, badanie oka i ocena ogólna.

Miejsce

Zaczerwienienie, obrzęk, ocieplenie i bolesność powieki mogą wskazywać zakażenie. Zapytaj o uraz skóry, ukąszenie lub sąsiednie ognisko infekcji.

Cechy

W niepowikłanym obrazie przedprzegrodowym widzenie i ruchomość gałki pozostają zachowane, bez wytrzeszczu. Te funkcje trzeba zbadać.

Ocena

Ból przy ruchach oka, ograniczenie ruchomości, wytrzeszcz lub spadek ostrości wzroku wskazują na zajęcie oczodołu. Gorączka zwiększa niepokój.

Nie pomyl

Zapalenie oczodołu obejmuje tkanki za przegrodą i zagraża widzeniu oraz zdrowiu. Sam rozmiar obrzęku nie pozwala odróżnić obu stanów.

Częsty błąd

Uznanie zasłoniętego przez obrzęk oka za prawidłowe bez badania.

Przypadek fikcyjny

Kacper, 10 lat, uczeń z Radomia: czerwona, obrzęknięta powieka po zadrapaniu. Ocena widzenia, źrenic i ruchów oka jest konieczna przed określeniem zasięgu infekcji.

W 10 sekund

Udokumentuj widzenie, źrenice, ruchomość i obecność wytrzeszczu. Gdy obrzęk uniemożliwia badanie, nie można bezpiecznie wykluczyć zajęcia oczodołu.

Podejrzenie zakażenia wymaga pilnej oceny lekarskiej; objawy oczodołowe — natychmiastowej.

Źródła: M01-S18; M01-S19

Spojówka i twardówka

Zaczerwienienie opisuje kolor. Lokalizacja wyjaśnia, gdzie szukać przyczyny.

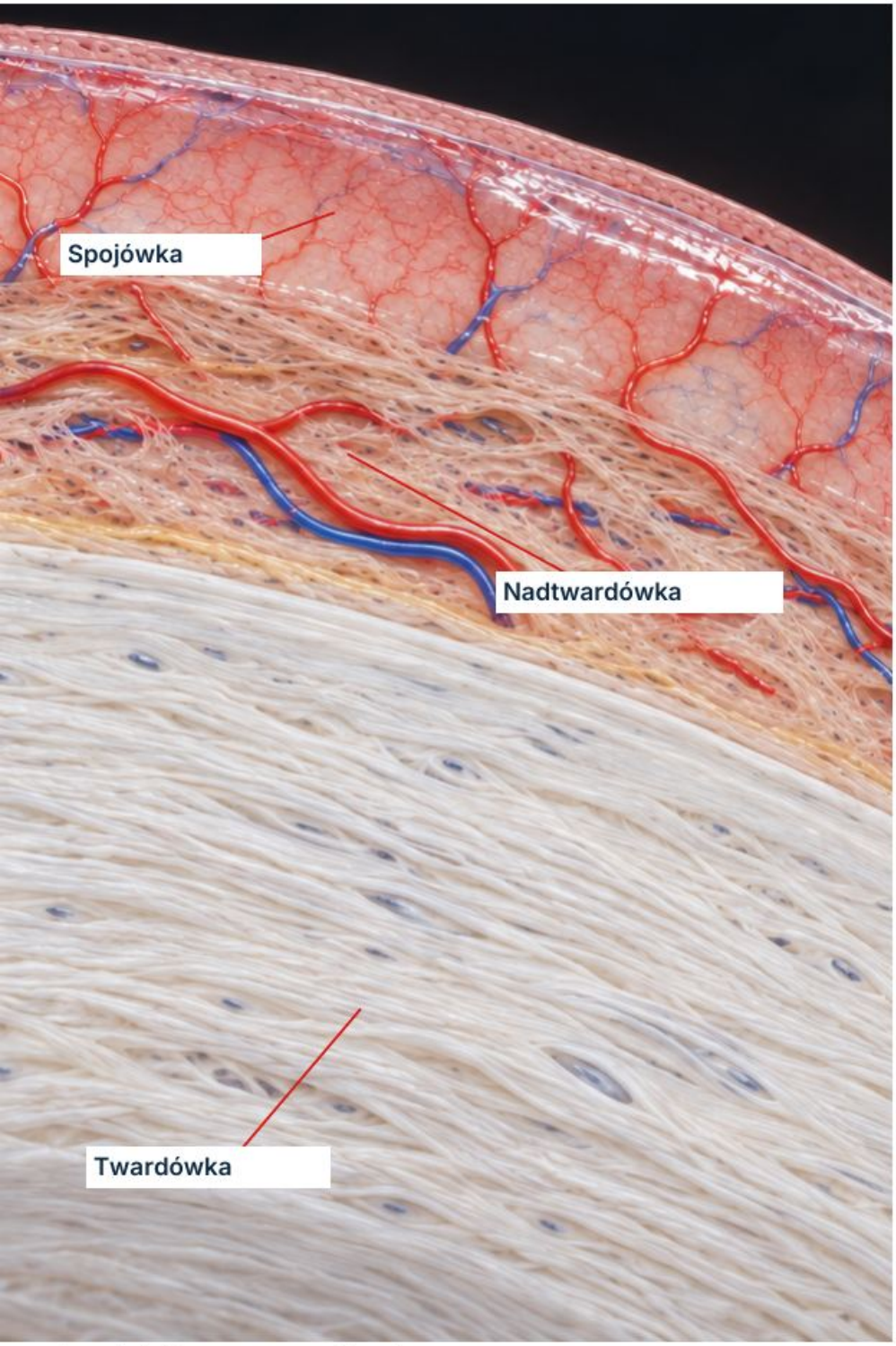

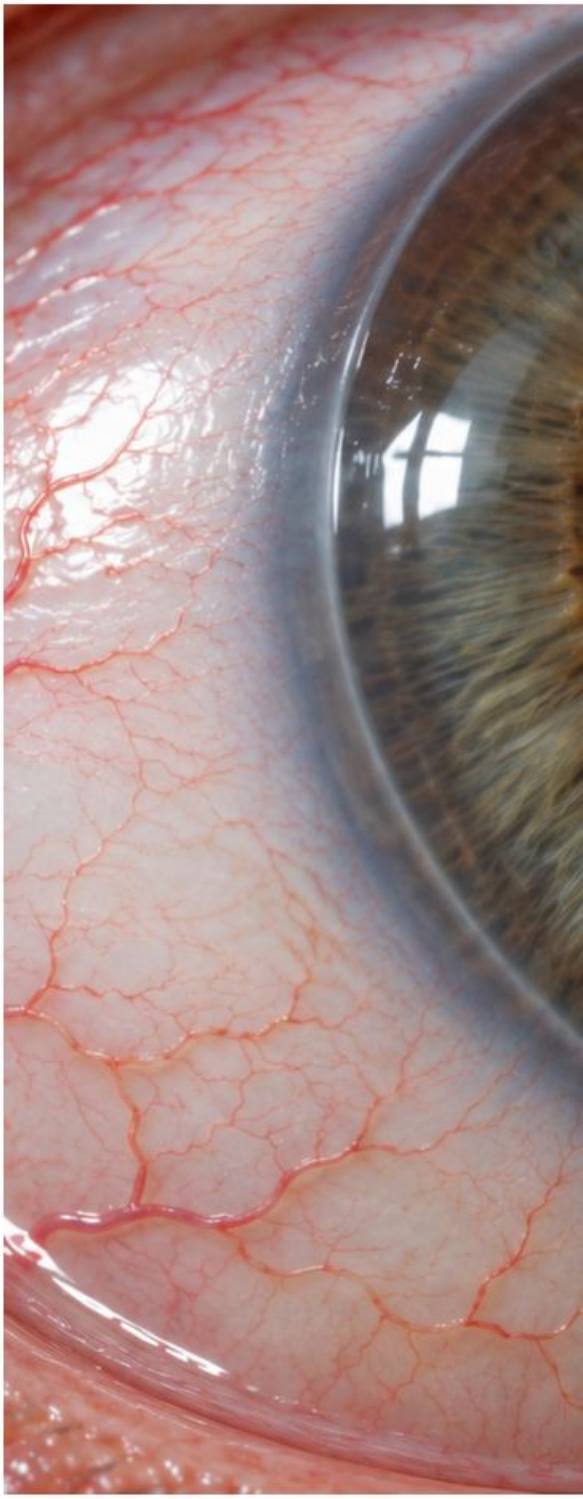

Ilustracja dydaktyczna · warstwy ściany oka

Powierzchnia

Oddziel wydzielinę, obrzęk i powierzchowne naczynia od krwi pod spojówką. Każdy element niesie inną informację.

Morfologia

Porównaj brodawki, grudki, błony i zmiany ogniskowe. Nazwa wzorca nie określa automatycznie przyczyny.

Głębokość

Zestaw ból i widzenie z warstwą zajętą zapaleniem. Głęboki ból lub pogorszenie widzenia zmieniają pilność oceny.

Po tym module

Opiszesz strukturę i cechę różnicującą oraz wskażesz, kiedy obraz wymaga uzupełnienia badaniem.

Źródła: M02-S02; M02-S17; M02-S18

Wirusowe zapalenie spojówek

Conjunctivitis viralis

Przekrwienie z wodnistą wydzieliną: wzorzec, nie test wirusologiczny.

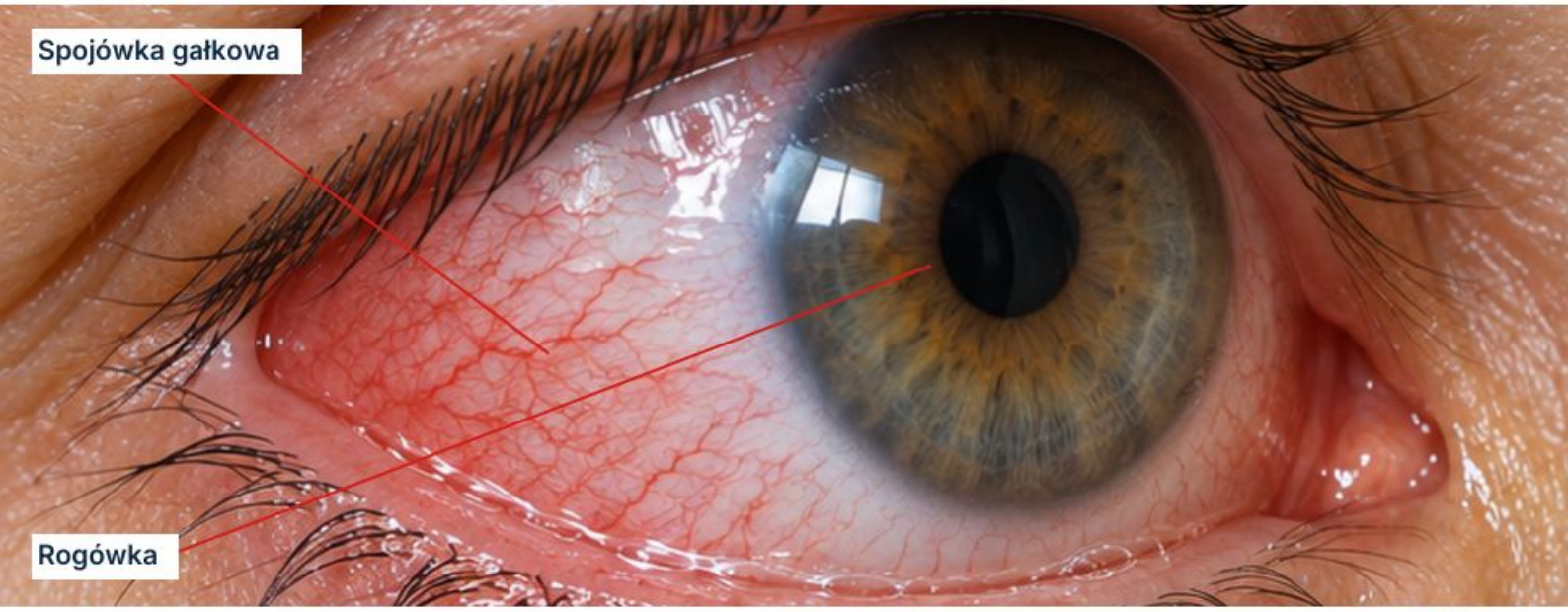



Schemat dydaktyczny

Gdzie patrzeć

Oceń spojówkę gałkową i powiekową oraz przejrzystość rogówki. Zaczerwienienie może obejmować jedno lub oba oczy; ustal kolejność pojawiania się objawów.

Miejsce

Rozlane przekrwienie i wodnista wydzielina wspierają podejrzenie zakażenia wirusowego, ale nie rozstrzygają przyczyny. Sam czerwony kolor jest nieswoisty.

Częsty błąd

Potwierdzanie wirusa na podstawie samej fotografii.

Cechy

Zapytaj o kontakt z osobą z czerwonym okiem i niedawną infekcję oddechową. Powiększenie węzła przedusznego wymaga badania, nie oceny ze zdjęcia.

Przypadek fikcyjny

Kamil, 24 lata, student z Łodzi: wodnista wydzielina po infekcji gardła, podobne objawy u współlokatora. Obraz wspiera podejrzenie, lecz sprawdź rogówkę.

Ocena

Oceń widzenie, ból i światłowstręt. Zakażenie może zajmować rogówkę, dlatego zamglenia widzenia nie przypisuj automatycznie łzom.

Nie pomyl

Bakteryjna postać częściej daje gęstą wydzielinę; alergiczna zwykle silnie swędzi. Obrazy nakładają się i wymagają wywiadu oraz badania.

W 10 sekund

Połącz rodzaj wydzieliny, wywiad i stan rogówki. Które dane widzisz, a które dopiero musisz zbadać?

Ból, światłowstręt lub pogorszenie widzenia wymagają pilnej oceny okulistycznej.

Źródła: M02-S01; M02-S02; M02-S20

Bakteryjne zapalenie spojówek

Conjunctivitis bacterialis

Gęsta wydzielina sugeruje zakażenie bakteryjne.



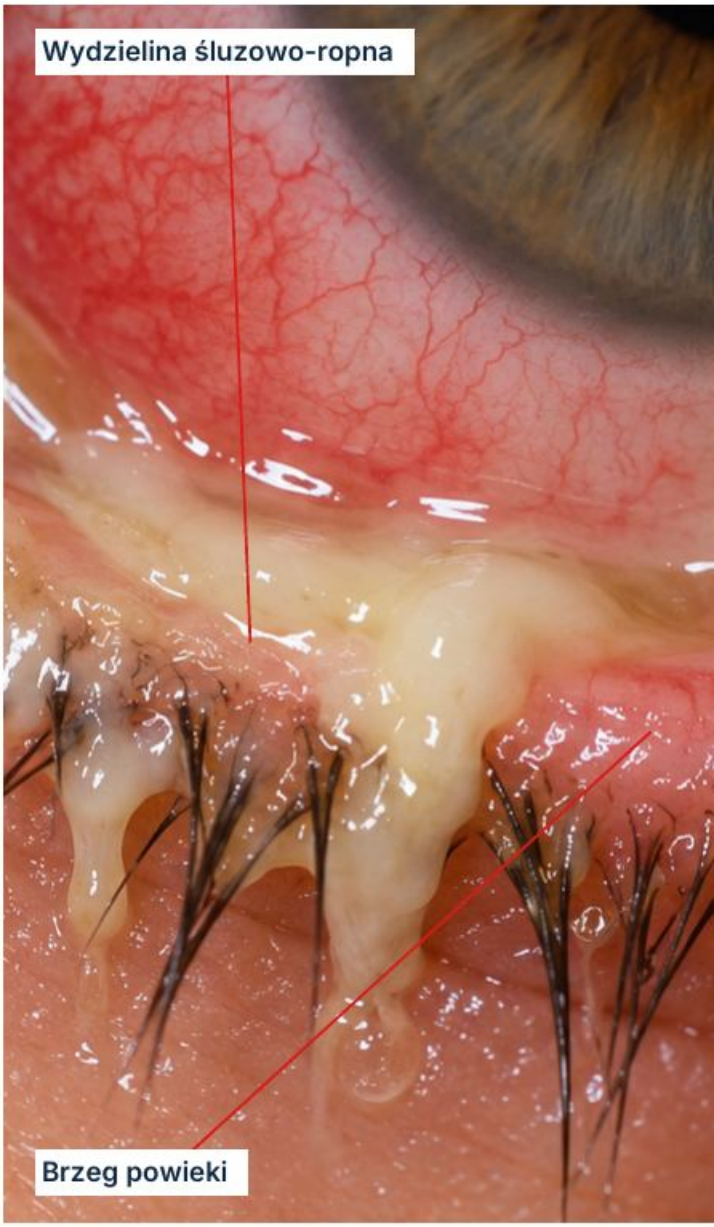

Schemat dydaktyczny

Gdzie patrzeć

Oceń spojówkę i wydzielinę w worku spojówkowym oraz przy brzegach powiek. Ustal, czy zmiana obejmuje jedno oko czy oba.

Miejsce

Śluzowo-ropna wydzielina i sklejanie powiek po śnie wspierają podejrzenie. Nie pozwalają jednak wskazać gatunku bakterii ani pewnie wykluczyć wirusa.

Częsty błąd

Uznanie każdego ropnego oka za niepowikłane zapalenie spojówek.

Cechy

Sprawdź ostrość wzroku po usunięciu przesłaniającej wydzieliny przez badającego. Utrzymującego się pogorszenia nie tłumacz samym zabrudzeniem powierzchni.

Nie pomyl

Wodnista wydzielina częściej towarzyszy wirusom, a dominujący świąd alergii. Rodzaj wydzieliny jest wskazówką, nie samodzielnym testem rozpoznawczym.

Ocena

Oceń rogówkę, ból i dynamikę. Bardzo obfita ropa oraz gwałtowny rozwój mogą oznaczać zakażenie o dużym ryzyku powikłań.

Przypadek fikcyjny

Natalia, 34 lata, kucharka z Gdańska: od rana sklejone powieki i gęsta wydzielina. Opisz także widzenie i rogówkę; nie kończ oceny na ropie.

W 10 sekund

Wymień wydzielinę, tempo rozwoju objawów i stan rogówki. Czy masz dane o widzeniu po oczyszczeniu powierzchni?

Obfita ropa, silny ból lub spadek ostrości wzroku wymagają natychmiastowej oceny okulistycznej.

Źródła: M02-S03; M02-S02; M02-S04

Alergiczne zapalenie spojówek

Conjunctivitis allergica

Świąd jest kluczową wskazówką w wywiadzie.



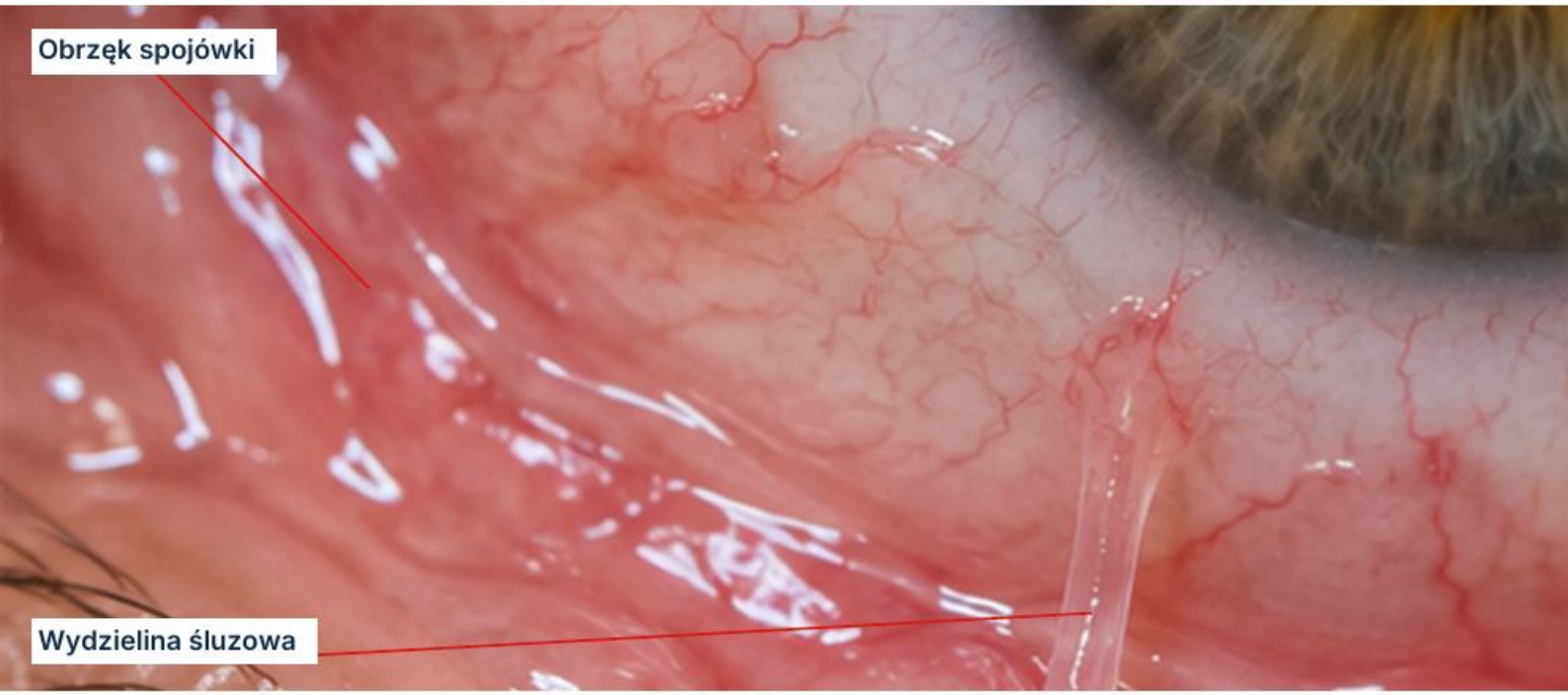

Schemat dydaktyczny

Gdzie patrzeć

Oglądaj oba oczy i spojówkę powiekową. Alergia często daje obustronne przekrwienie z łzawieniem lub śluzową, ciągnącą wydzieliną.

Miejsce

Zapytaj przede wszystkim o świąd. Obraz nie pokazuje tego objawu; pocieranie oczu może sugerować dolegliwość, ale jej nie zastępuje.

Częsty błąd

Rozpoznanie alergii tylko dlatego, że oba oczy są czerwone.

Cechy

Obrzęk spojówki i powiek może współistnieć z katarem. Ustal sezonowość albo związek z całorocznym alergenem, zamiast zakładać zakażenie.

Ocena

Brodawki spojówki powiekowej wspierają obraz reakcji zapalnej. Nie są swoiste dla alergii; oceń też soczewki kontaktowe i mechaniczne drażnienie.

W 10 sekund

Czy świąd, obustronność i ekspozycja tworzą wzorzec? Wskaż również brakujące dane o rogówce i widzeniu.

Nie pomyl

W zakażeniu istotne są wydzielina i kontakt z infekcją. Samo łzawienie lub zaczerwienienie nie rozróżnia przyczyn; ciężkie postacie mogą zajmować rogówkę.

Przypadek fikcyjny

Alicja, 22 lata, studentka z Poznania: co roku wiosną swędzenie obu oczu i kichanie. Połącz wywiad z badaniem spojówki, nie z kalendarzem.

Ból, światłowstręt lub pogorszenie widzenia wymagają pilnej oceny oka.

Źródła: M02-S05; M02-S06

Wylew podspojówkowy

Haemorrhagia subconjunctivalis

Krew pod przezroczystą spojówką tworzy wyraźną plamę.





Schemat dydaktyczny

Gdzie patrzeć

Zmiana leży na białej powierzchni oka, pod spojówką, poza rogówką. Opisz zasięg plamy i jej granice, nie nazywaj jej poszerzonym naczyniem.

Ocena

W typowym niepowikłanym obrazie nie ma utraty widzenia ani silnego bólu. Widzenie i obecność bólu trzeba sprawdzić, a nie wywnioskować z wyglądu.

Częsty błąd

Uznanie każdego krwawienia za samoistne bez pytania o uraz.

Miejsce

Jednolita czerwona plama przesłania drobny rysunek naczyń. Zwykle różni się od przekrwienia, w którym poszczególne naczynia pozostają widoczne.

Cechy

Zapytaj o uraz, zabieg, leki wpływające na krzepnięcie i wcześniejsze epizody. Nawracanie uzasadnia ocenę ciśnienia tętniczego i przyczyn krwawienia.

Nie pomyl

Krew w komorze przedniej leży za rogówką, przed tęczówką. To inne umiejscowienie i inna sytuacja kliniczna niż powierzchowna plama.

Przypadek fikcyjny

Andrzej, 61 lat, urzędnik z Leszna: zauważył czerwony obszar bez bólu. Sprawdź widzenie, uraz i nawroty.

W 10 sekund

Wskaż, czy krew leży pod spojówką czy za rogówką. Zapisz ból, widzenie i uraz.

Uraz oka, ból lub pogorszenie widzenia wymagają pilnej oceny lekarskiej.

Źródła: M02-S07; M02-S02; M01-S11

Chemoza

Obrzęk spojówki

Spojówka unosi się jak przezroczysty, galaretowaty wał.

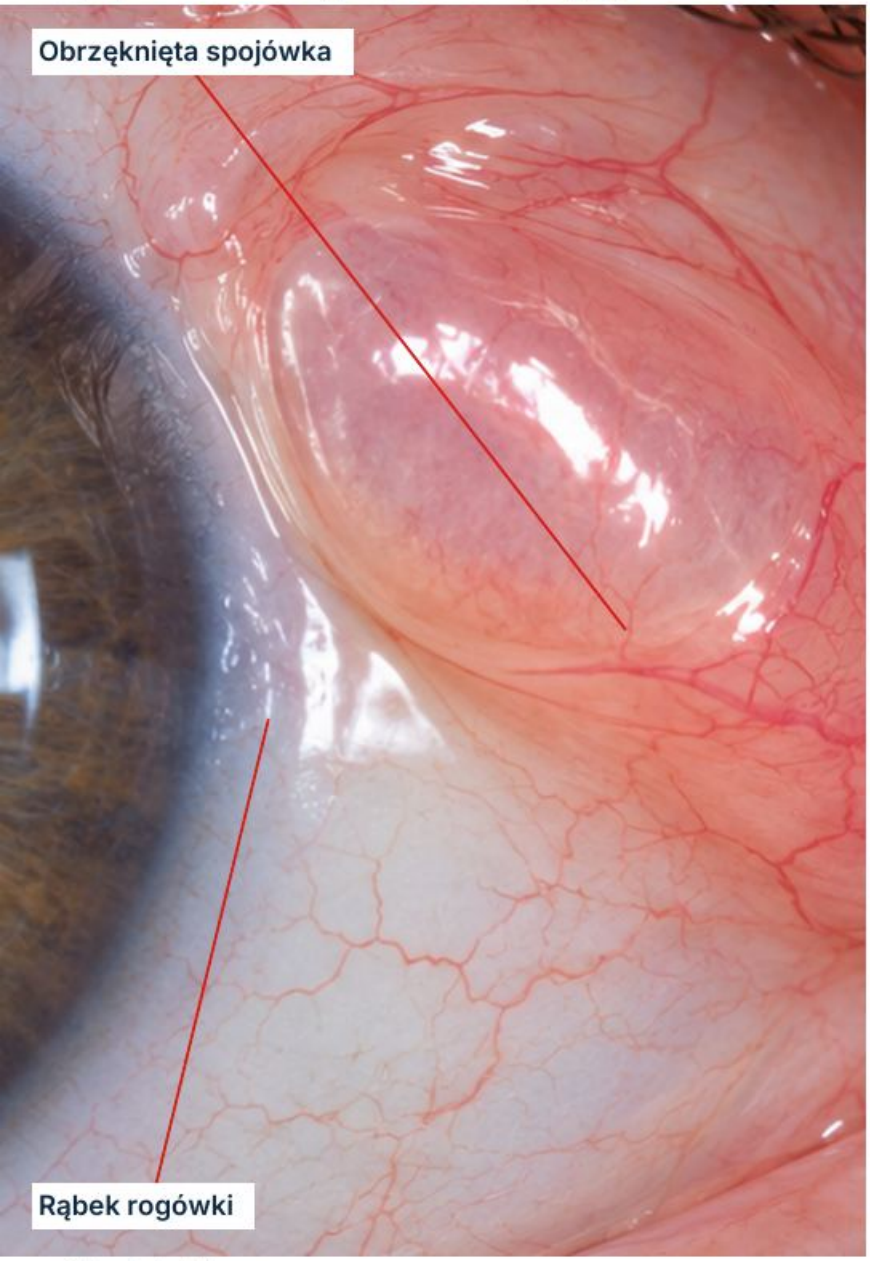



Schemat dydaktyczny

Gdzie patrzeć

Obrzęk dotyczy spojówki, a nie samej białej twardówki. Oglądaj wyniosłość na powierzchni gałki i jej relację do powiek.

Miejsce

Przezroczysta lub lekko żółtawa, pęcherzowata wyniosłość zmienia kontur spojówki. Jej objętość i rozkład opisz oddzielnie od zaczerwienienia.

W 10 sekund

Nazwij tkankę, zasięg obrzęku i funkcję domykania. Następnie wskaż, które objawy przemawiają za konkretną przyczyną.

Cechy

Sprawdź możliwość pełnego zamknięcia oka. Duży obrzęk może utrudniać domykanie i osłanianie rogówki, nawet gdy wygląda jak miękka tkanka.

Ocena

Ustal początek, świąd, uraz, zabieg i objawy infekcji. Chemoza może towarzyszyć alergii, zakażeniu lub podrażnieniu; nie jest nazwą przyczyny.

Częsty błąd

Traktowanie galaretowatej wyniosłości jako dowodu łagodnej alergii.

Nie pomyl

Obrzęk powieki dotyczy innej struktury. Wytrzeszcz oznacza przemieszczenie gałki, które trzeba ocenić osobno; chemoza nie pozwala go wykluczyć.

Przypadek fikcyjny

Magda, 31 lat, graficzka z Włocławka: po kontakcie z alergenem świąd i uniesiona spojówka. Sprawdź widzenie i domykanie, zamiast ograniczać opis do alergii.

Ból przy ruchach oka, wytrzeszcz lub pogorszenie widzenia wymagają natychmiastowej oceny.

Źródła: M02-S08; M01-S18

Skrzydlik

Pterygium

Trójkątna tkanka przekracza rąbek i wchodzi na rogówkę.

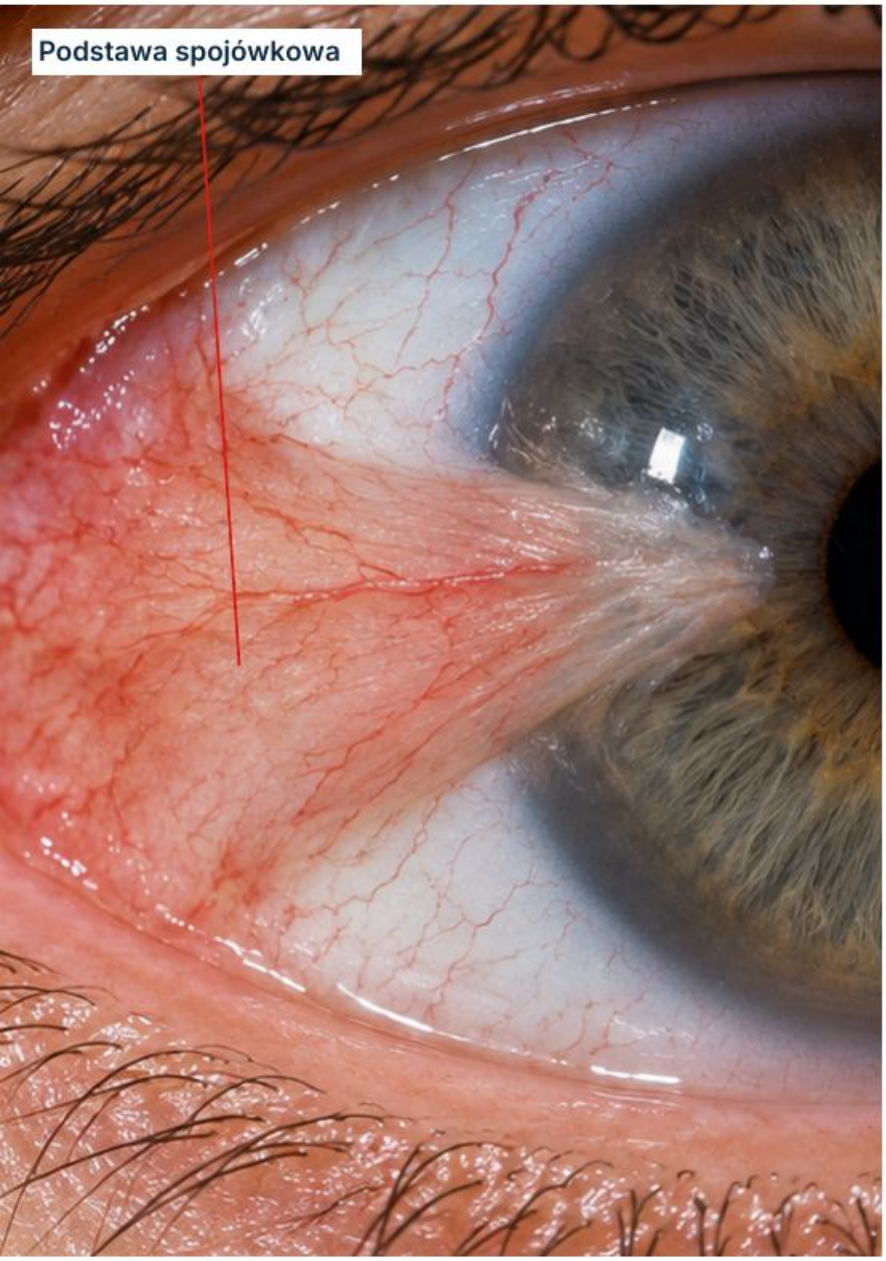

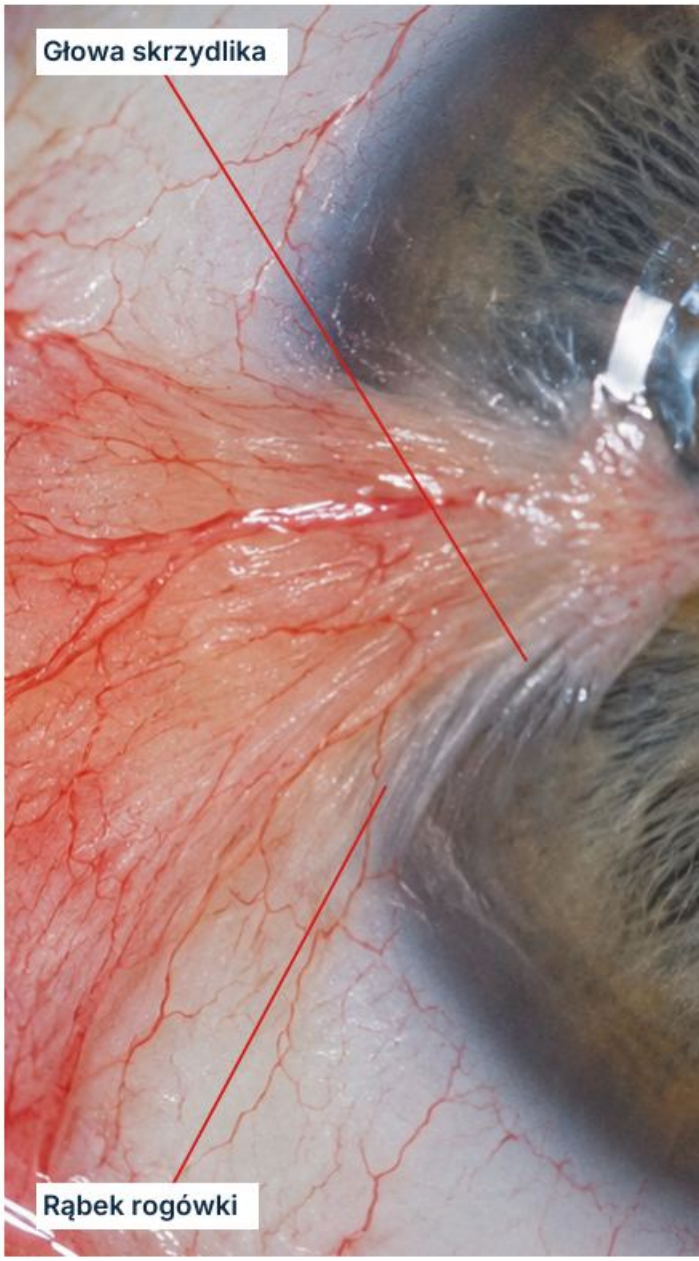

Schemat dydaktyczny

Gdzie patrzeć

Najczęściej nosowa część spojówki gałkowej, w obrębie szpary powiekowej. Szukaj ciągłości zmiany od spojówki przez rąbek na powierzchnię rogówki.

Cechy

Opisz unaczynienie oraz odległość głowy od rąbka, jeżeli wykonano pomiar. Porównuj fotografie przy podobnym ustawieniu i skali, aby ocenić wzrost.

Miejsce

Uniesiona, trójkątna tkanka ma podstawę na spojówce i głowę na rogówce. To przekraczanie rąbka jest ważniejsze niż sam żółtawy kolor.

Ocena

Zapytaj o podrażnienie i zmiany widzenia. Skrzydlik może zmieniać krzywiznę rogówki i powodować astygmatyzm, zanim zasłoni oś widzenia.

Częsty błąd

Ocena wpływu na wzrok wyłącznie przez sprawdzenie, czy tkanka zasłania źrenicę.

Nie pomyl

Tłuszczyk pozostaje na spojówce i nie wrasta na rogówkę. Samo nosowe położenie nie odróżnia obu zmian.

Przypadek fikcyjny

Józef, 63 lata, rolnik z Łowicza: wieloletnia zmiana nosowa, obecnie wchodzi na rogówkę. Opisz zasięg i widzenie, nie tylko ekspozycję słoneczną.

W 10 sekund

Wskaż podstawę, głowę i linię rąbka. Czy zmiana rzeczywiście ją przekracza, czy tylko do niej przylega?

Postępujący wzrost lub pogorszenie widzenia wymagają oceny okulistycznej.

Źródła: M02-S09; M02-S10

Tłuszczyk

Pinguecula

Żółtawa wyniosłość spojówki obok rogówki.





Schemat dydaktyczny

Gdzie patrzeć

Zwykle w odsłoniętej części spojówki, nosowo lub skroniowo przy rąbku. Zmiana pozostaje na spojówce; nie tworzy głowy wrastającej na rogówkę.

Miejsce

Białożółta, nieznacznie wyniosła zmiana może występować w obu oczach. Porównaj jej granicę z linią rąbka, nie tylko kolor.

Ocena

Wieloletnia ekspozycja na UV wiąże się ze zmianą zwyrodnieniową. Wywiad o pracy na zewnątrz wspiera kontekst, ale nie potwierdza rozpoznania.

Cechy

Zwykle nie wpływa na widzenie. Podczas miejscowego zapalenia może powodować zaczerwienienie i dyskomfort; nowe dolegliwości wymagają ponownej oceny.

Nie pomyl

Skrzydlik przechodzi na rogówkę. Nietypowy wzrost, nieregularna powierzchnia lub zmiana wyglądu wymagają wykluczenia innych zmian powierzchni oka.

Częsty błąd

Nazywanie każdej żółtej zmiany przy rąbku skrzydlikiem.

Przypadek fikcyjny

Teresa, 59 lat, ogrodniczka z Sieradza: obustronne żółtawe zgrubienia przy rogówce. Granice pozostają po stronie spojówki, bez wrastania na rogówkę.

W 10 sekund

Odtwórz granicę spojówka–rogówka i położenie wyniosłości. Czy odróżniasz stabilną cechę wyglądu od nowej zmiany wymagającej badania?

Ból oka lub spadek ostrości wzroku nie powinny być automatycznie tłumaczone tłuszczykiem.

Źródła: M02-S11; M02-S09

Brodawki spojówki

Papillae conjunctivae

Uniesienia spojówki z centralnym naczyniem.

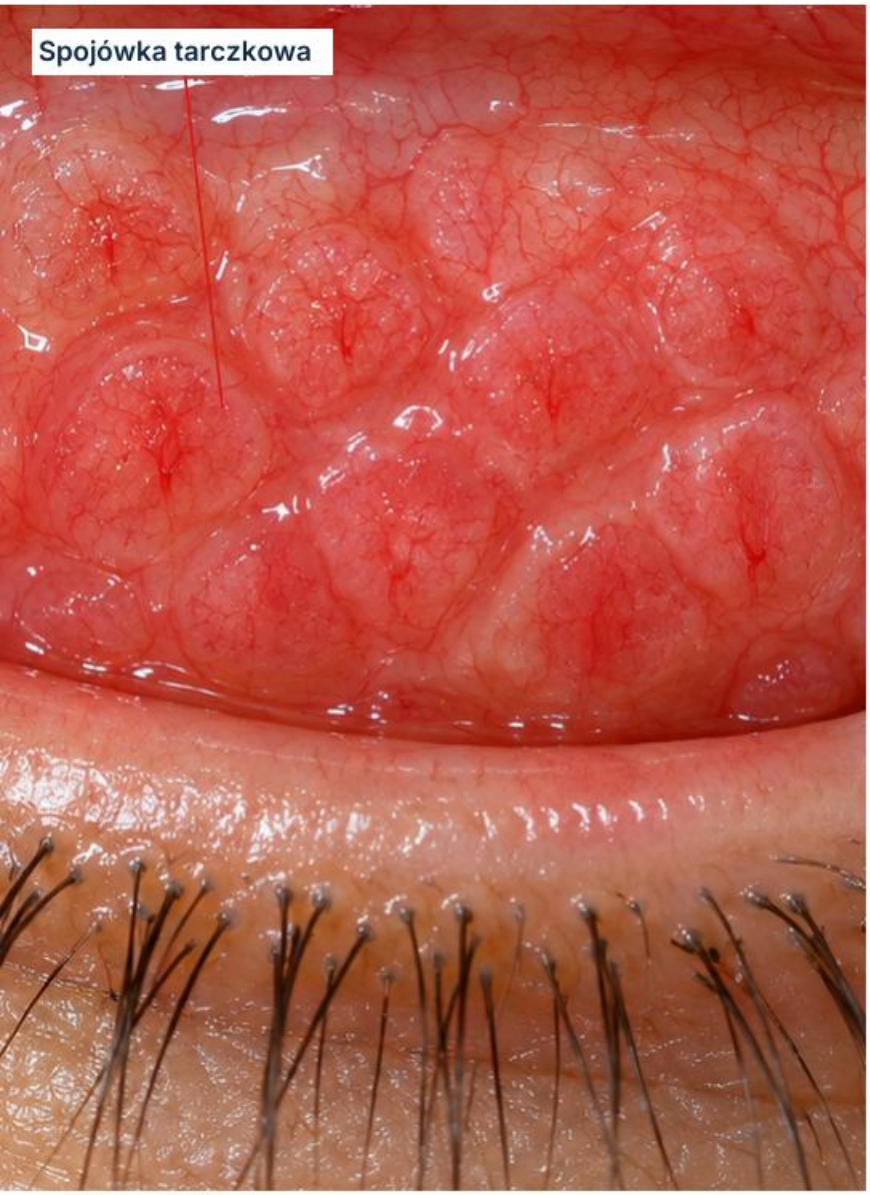

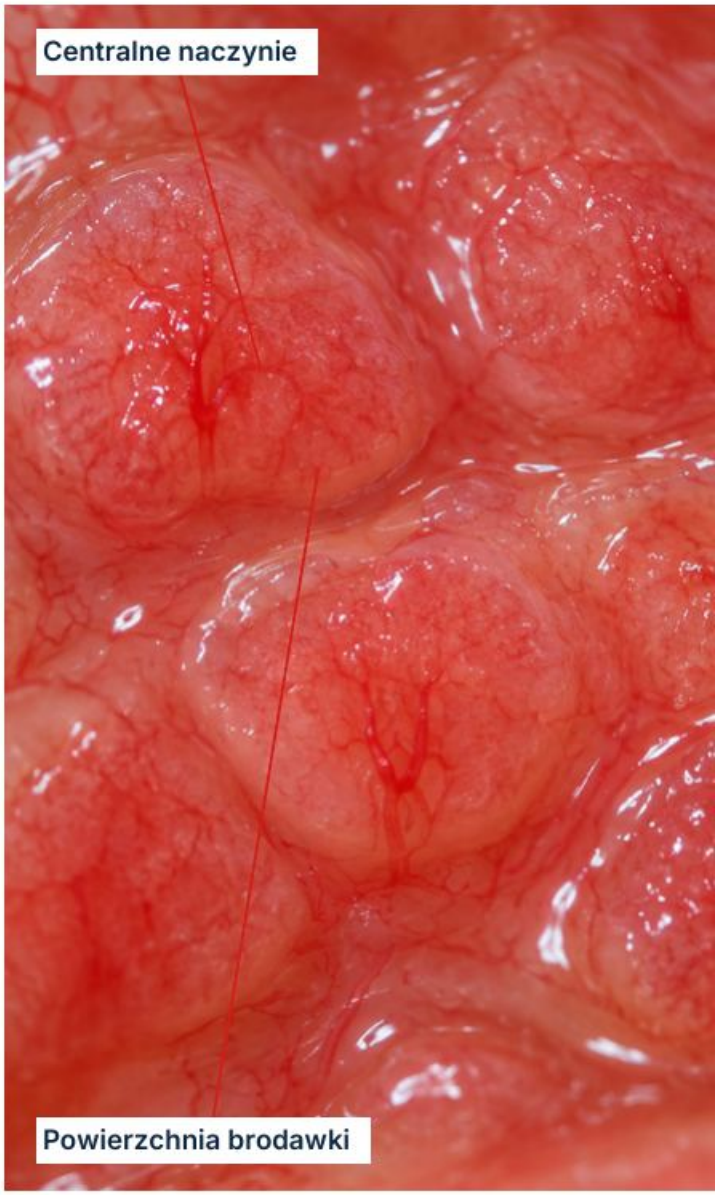

Schemat dydaktyczny

Gdzie patrzeć

Oceń spojówkę powiekową w powiększeniu. Istotna jest powierzchnia tarczkowa górnej powieki, którą odsłania badający, gdy wymaga tego ocena.

Miejsce

Brodawki tworzą wyniosłości z centralnym rdzeniem naczyniowym. Przy większych zmianach spłaszczone szczyty mogą nadawać powierzchni wygląd kostki brukowej.

Częsty błąd

Uznanie każdej nierówności spojówki za grudkę wirusową.

Cechy

Opisz lokalizację i rozległość reakcji. Brodawki są wzorcem odpowiedzi tkanki, a nie swoistym rozpoznaniem określonej alergii lub drobnoustroju.

Nie pomyl

Grudki mają zwykle jaśniejszy środek i naczynia biegnące obwodowo, zamiast centralnego naczynia. Oceniaj wnętrze wyniosłości, nie tylko jej wielkość.

W 10 sekund

Wskaż środek wyniosłości i przebieg naczynia. Czy opisujesz morfologię, a przyczynę pozostawiasz do oceny całego obrazu?

Ocena

Zapytaj o soczewki kontaktowe, protezę oka, szwy i świąd. Mechaniczne drażnienie może współtworzyć reakcję brodawkową; sam wywiad nie zastępuje badania.

Przypadek fikcyjny

Paweł, 27 lat, informatyk z Lublina: narastająca nietolerancja soczewek. Pod górną powieką brodawki z centralnymi naczyniami: sprawdź również rogówkę i dopasowanie soczewek.

Ból lub pogorszenie widzenia u użytkownika soczewek wymaga pilnej oceny rogówki.

Źródła: M02-S12; M02-S13; M02-S02

Grudki spojówki

Folliculi conjunctivae

Kopulaste wyniosłości z jaśniejszym środkiem.

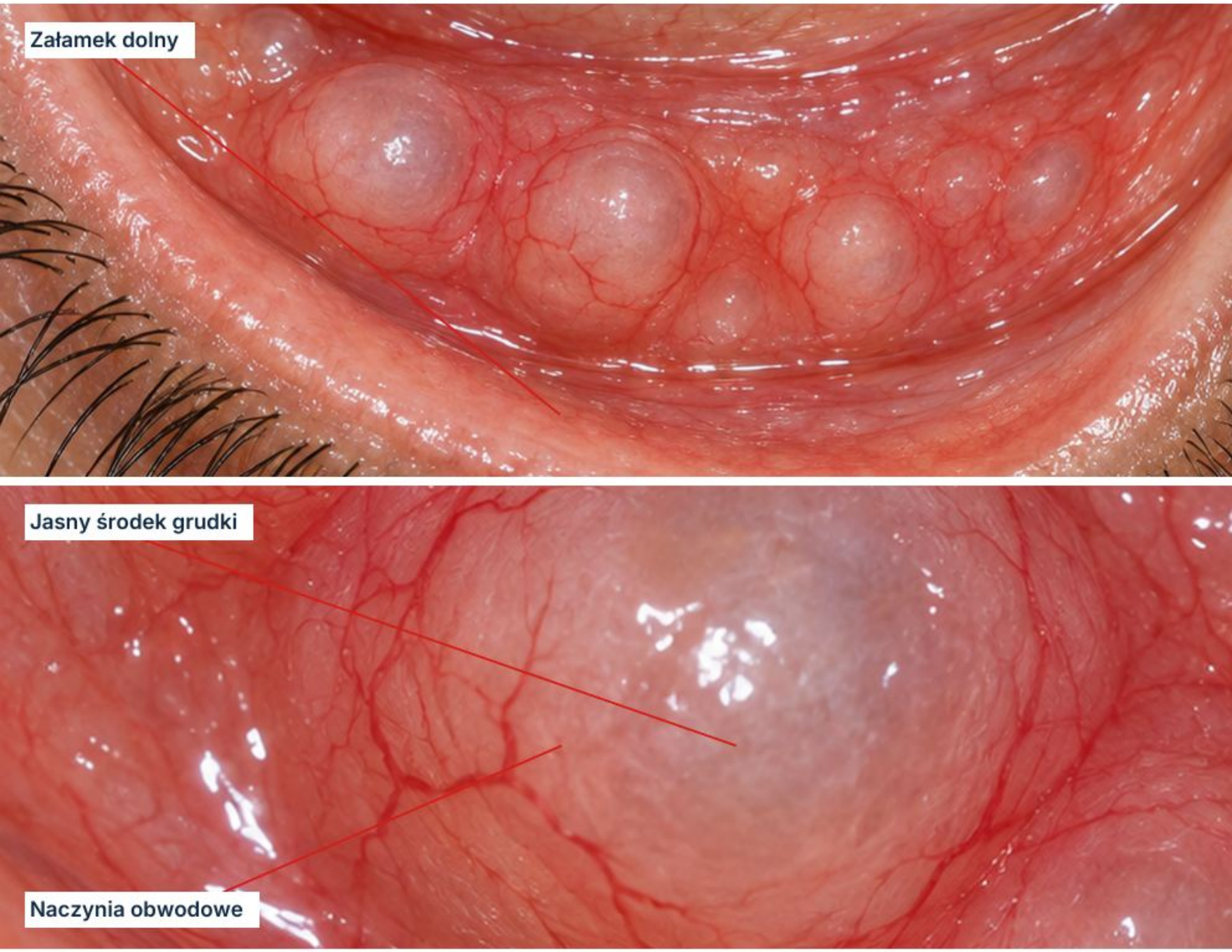

Schemat dydaktyczny

Gdzie patrzeć

Szukaj zwłaszcza na dolnej spojówce powiekowej i w załamku. Oceń w powiększeniu kształt wyniosłości oraz rozmieszczenie naczyń wokół niej.

Miejsce

Grudka ma zwykle gładki, jaśniejszy środek. Naczynia otaczają ją obwodowo, zamiast tworzyć centralny rdzeń charakterystyczny dla brodawki.

Częsty błąd

Rozpoznanie etiologii wirusowej na podstawie pojedynczej grudki.

Cechy

To reakcja tkanki limfatycznej. Wygląd grudek nie identyfikuje wirusa: podobny wzorzec może towarzyszyć zakażeniu chlamydiowemu lub reakcji polekowej.

Przypadek fikcyjny

Karolina, 35 lat, tłumaczka z Białegostoku: utrzymujące się podrażnienie podczas przewlekłego stosowania kropli. Dolne grudki wymagają analizy wywiadu, nie automatycznej etykiety wirusowej.

Ocena

Zapytaj o czas trwania, wydzielinę i stosowane krople. Oceń lokalizację oraz rozkład reakcji; przewlekłość zmienia zakres potrzebnego różnicowania.

Nie pomyl

Brodawki mają centralne naczynie i częściej spłaszczony szczyt. Torbiel jest odrębną zmianą, a przejrzysty środek sam nie czyni wyniosłości grudką.

W 10 sekund

Porównaj środek i naczynia z atlasem brodawek. Dodaj czas trwania oraz ekspozycje, zanim nazwiesz przyczynę.

Przewlekła reakcja grudkowa wymaga wyjaśnienia; ból, światłowstręt lub pogorszenie widzenia — pilnej oceny.

Źródła: M02-S13; M02-S14

Błona rzekoma spojówki

Pseudomembrana conjunctivae

Blada warstwa włóknika pokrywająca zapalną spojówkę.

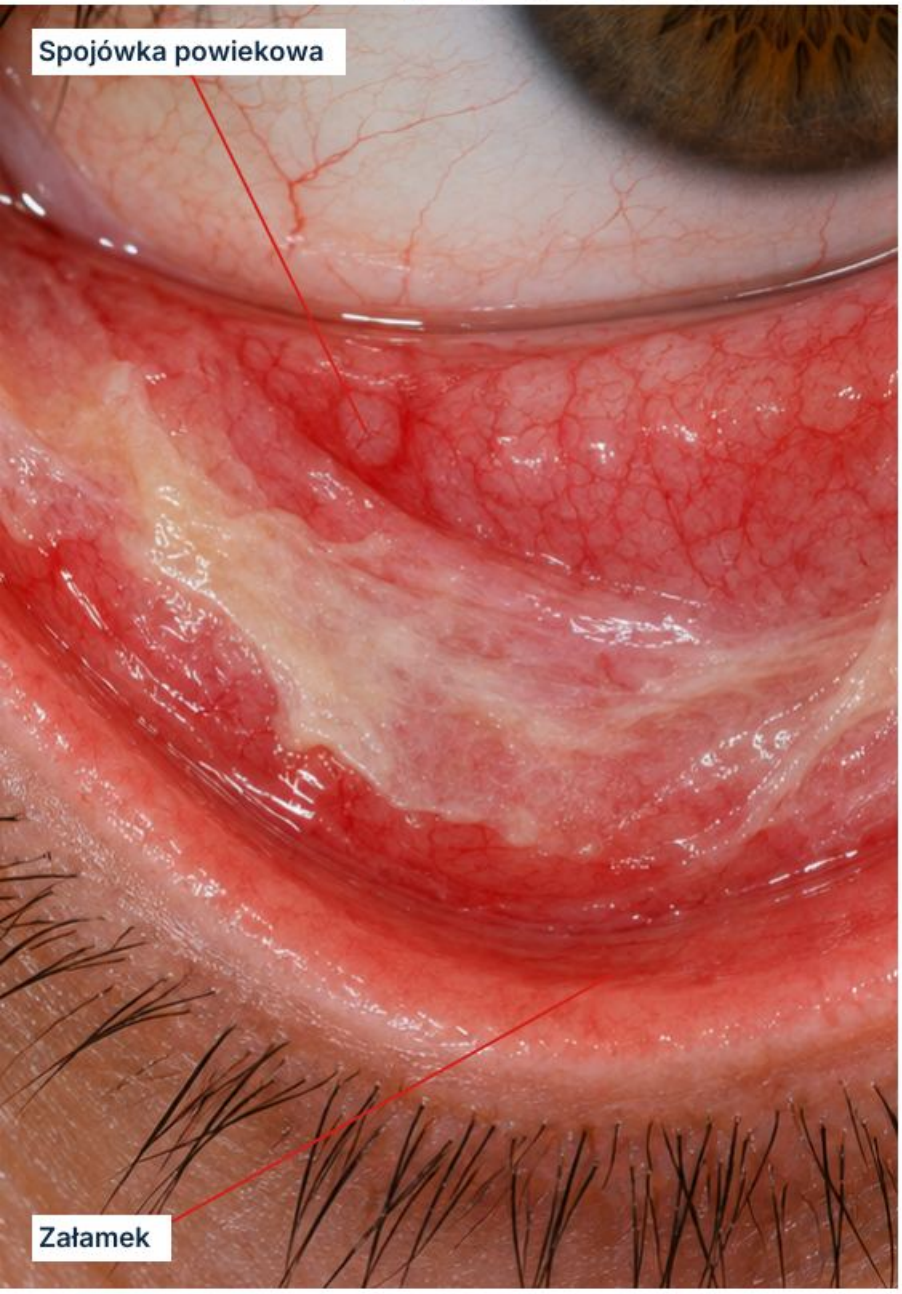



Schemat dydaktyczny

Gdzie patrzeć

Spojówka powiekowa i załamki. Badający odróżnia przylegający płat od swobodnej wydzieliny.

Miejsce

Białawe lub żółtawe płaty zawierają włóknik i materiał zapalny. Występują ogniskowo lub rozlegle.

Ocena

Oceń widzenie i rogówkę. Różne zakażenia oraz reakcje zapalne mogą dawać błony; sam kolor nie określa etiologii ani ciężkości uszkodzenia.

Cechy

Błona rzekoma leży bardziej powierzchownie niż prawdziwa. Różnicę przylegania i reakcji podłoża ocenia specjalista; nie badaj jej przez samodzielne odrywanie.

Przypadek fikcyjny

Łukasz, 33 lata, listonosz z Pabianic: silnie czerwone oko, po odsłonięciu spojówki widoczny blady płat. Potrzebna ocena rogówki i przyczyny, nie usuwanie nalotu w domu.

Nie pomyl

Prawdziwa błona silniej wiąże się z podłożem i zwykle bardziej krwawi przy oddzielaniu. Krwawienie nie wyklucza błony rzekomej w nasilonym zapaleniu.

Częsty błąd

Nazywanie błony zwykłą wydzieliną albo zakładanie, że rzekoma nigdy nie krwawi.

W 10 sekund

Opisz położenie, zasięg i stan rogówki. Czy oddzielasz obserwację płata od oceny jego przylegania?

Podejrzenie zapalenia z błoną wymaga pilnej oceny okulistycznej, szczególnie przy bólu lub pogorszeniu widzenia.

Źródła: M02-S15; M02-S19

Znamię spojówki

Naevus conjunctivae

Ograniczona zmiana melanocytowa, często obecna od młodości.

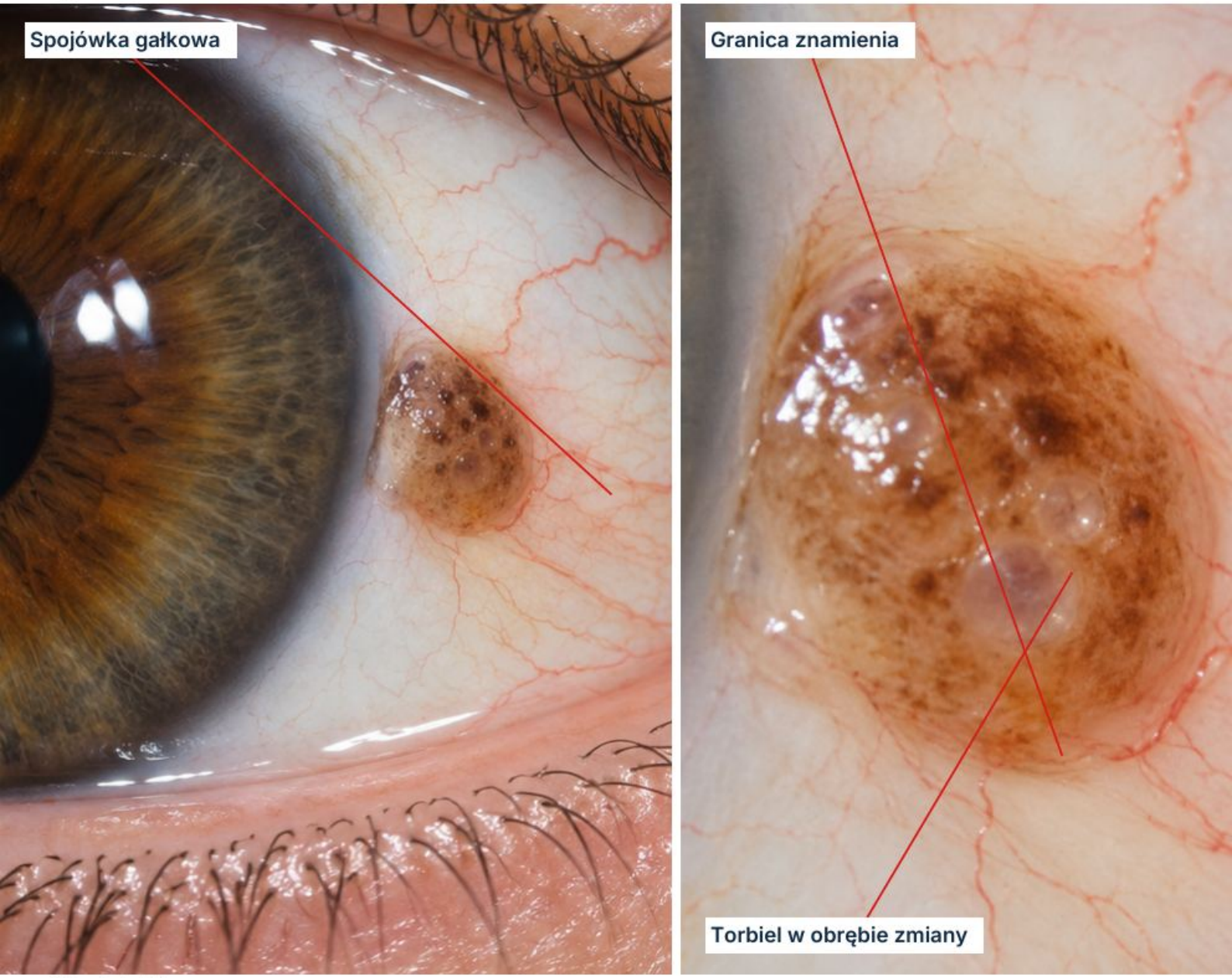

Schemat dydaktyczny

Gdzie patrzeć

Typowo spojówka gałkowa w obrębie szpary, często przy rąbku. Opisz lokalizację, uniesienie i relację do rogówki; nie tylko kolor.

Miejsce

Zmiana bywa brązowa, słabo zabarwiona lub niemal bezbarwnikowa. Odgraniczenie i obecność drobnych torbieli mogą wspierać rozpoznanie znamienia.

Częsty błąd

Zapewnienie o łagodności jedynie dlatego, że zmiana jest brązowa.

Cechy

Stabilność wymaga wiarygodnego wywiadu lub dokumentacji. Jedna fotografia nie potwierdza stabilności wieloletniej.

Przypadek fikcyjny

Michał, 25 lat, architekt z Katowic: plamka od lat szkolnych, drobne torbiele w lampie szczelinowej. Porównaj obraz z dokumentacją, zamiast zakładać stabilność.

W 10 sekund

Nazwij granice, torbiele i czas obecności. Czy masz dowód stabilności, czy tylko wspomnienie pacjenta?

Ocena

Porównuj rozmiar, powierzchnię i naczynia na zdjęciach o podobnej skali. Nowy wzrost u dorosłego wymaga wyjaśnienia, nawet przy wcześniejszym rozpoznaniu znamienia.

Nie pomyl

PAM częściej tworzy płaskie, nabyte obszary pigmentacji. Torbiele przemawiają za znamieniem, lecz ich brak nie rozstrzyga rozpoznania ani złośliwości.

Nowy wzrost, guzkowacenie lub nietypowe położenie, np. na spojówce powiekowej, wymagają oceny specjalistycznej.

Źródła: M02-S16

Pierwotna nabyta melanoza spojówki

Primary acquired melanosis · PAM

Nabyta, płaska pigmentacja wymagająca oceny zakresu.



Schemat dydaktyczny

Gdzie patrzeć

Zwykle jednostronne, nieregularne brązowe obszary u dorosłego. Obejrzyj także załamki i spojówkę powiekową, aby ocenić całość.

Miejsce

Pigmentacja bywa rozlana lub wieloogniskowa. Opisz rozkład, granice i zajęte okolice zamiast sprowadzać obraz do jednej ciemnej plamki.

Częsty błąd

Nazywanie płaskiej zmiany bezpieczną bez określenia jej charakteru.

Cechy

Ustal, czy zmiana jest nabyta i czy się powiększa. Porównanie dokumentacji pomaga ustalić dynamikę; sam odcień nie określa ryzyka.

Ocena

Obecność lub brak atypii rozstrzyga badanie histopatologiczne, gdy jest wskazane. Fotografia nie potwierdza atypii.

W 10 sekund

Wskaż zasięg i nowość zmiany. Oddziel kliniczny wzorzec pigmentacji od wyniku oceny komórkowej.

Nie pomyl

Znamię jest częściej ograniczone i może zawierać torbiele. Pigmentacja związana z karnacją bywa obustronna; żadna pojedyncza cecha nie zastępuje pełnej oceny.

Przypadek fikcyjny

Elżbieta, 58 lat, nauczycielka z Siedlec: nowa nieregularna pigmentacja jednego oka. Dokumentuj wszystkie zajęte okolice i skieruj do specjalistycznej oceny.

Nowa lub narastająca pigmentacja, szczególnie z guzkiem, wymaga sprawnej oceny okulistycznej; nie oznacza automatycznie czerniaka.

Źródła: M02-S16

Zapalenie nadtwardówki

Episcleritis

Zapalenie warstwy pomiędzy spojówką a twardówką.

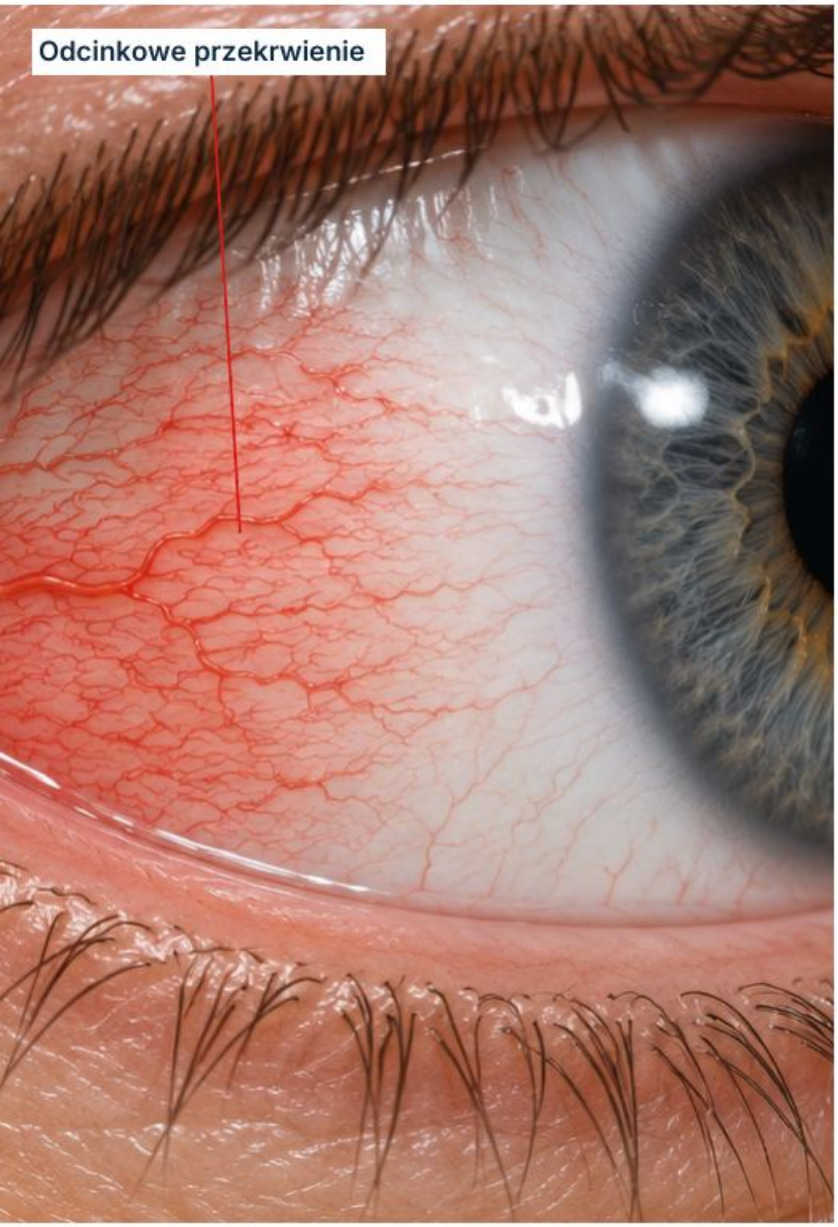

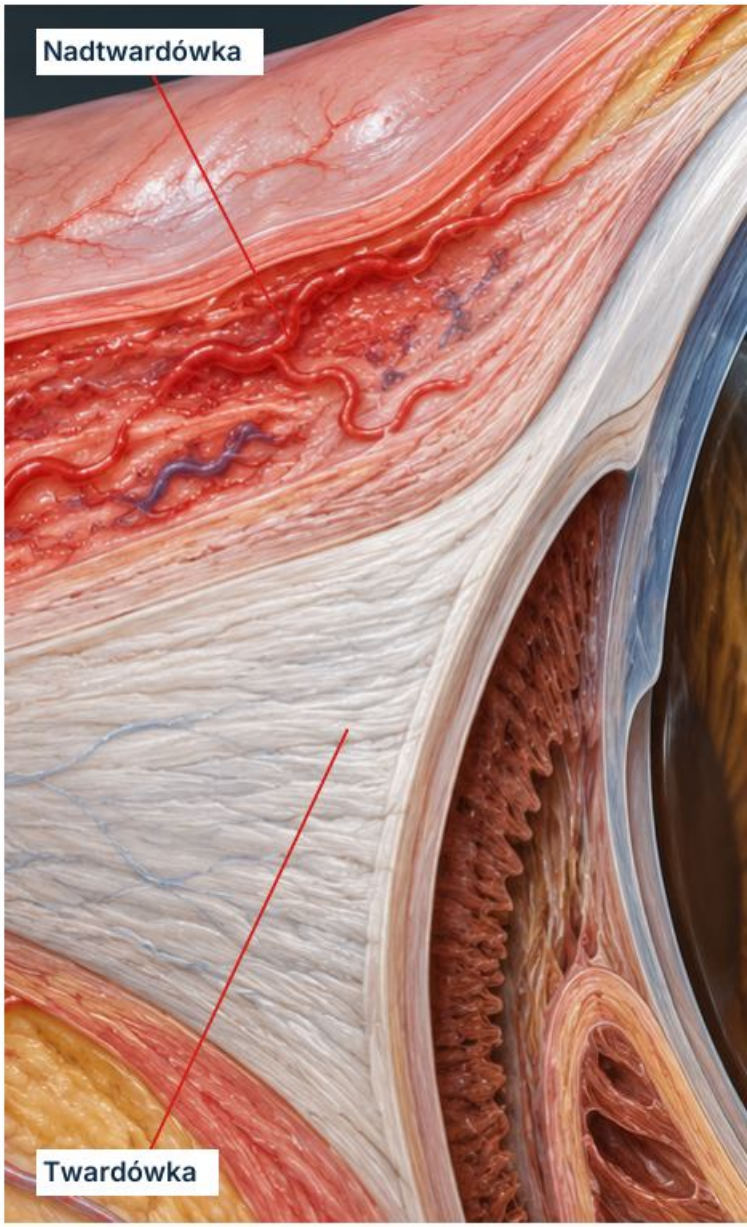

Schemat dydaktyczny

Gdzie patrzeć

Oceń warstwę naczyniową pod spojówką. Zaczerwienienie może być odcinkowe lub rozlane; sama geometria czerwonego obszaru nie potwierdza głębokości zapalenia.

Miejsce

Przekrwienie i tkliwość mogą towarzyszyć łagodnemu pobolewaniu. Opisz zasięg oraz lokalizację, a intensywność bólu uzyskaj z wywiadu.

Częsty błąd

Uznanie odcinkowej czerwieni za wystarczający dowód zapalenia nadtwardówki.

Cechy

Widzenie jest zwykle zachowane. Sprawdź je w badaniu: prawidłowa ostrość wspiera wzorzec, lecz sam wygląd nie mówi o funkcji oka.

Ocena

Zapytaj o nawroty i choroby zapalne ogólnoustrojowe. Nie każdy przypadek zapalenia nadtwardówki ma uchwytną przyczynę; nawracanie uzasadnia ocenę kliniczną.

W 10 sekund

Nazwij zajętą warstwę, zasięg i wynik badania widzenia. Czy nasilenie bólu pasuje do obrazu?

Nie pomyl

Zapalenie twardówki jest głębsze i często znacznie boleśniejsze. Zapalenie spojówek częściej daje wydzielinę; żaden z tych objawów nie jest testem bezwzględnym.

Przypadek fikcyjny

Joanna, 44 lata, farmaceutka z Piły: odcinkowo czerwone oko, niewielka tkliwość i prawidłowo zmierzona ostrość. Zestaw funkcję z oceną warstwy, nie tylko rozkładem czerwieni.

Silny ból, światłowstręt lub pogorszenie widzenia wymagają pilnej oceny i ponownego różnicowania.

Źródła: M02-S17; M02-S18; M02-S19

Zapalenie twardówki

Scleritis

Głębokie zapalenie może zagrażać widzeniu.

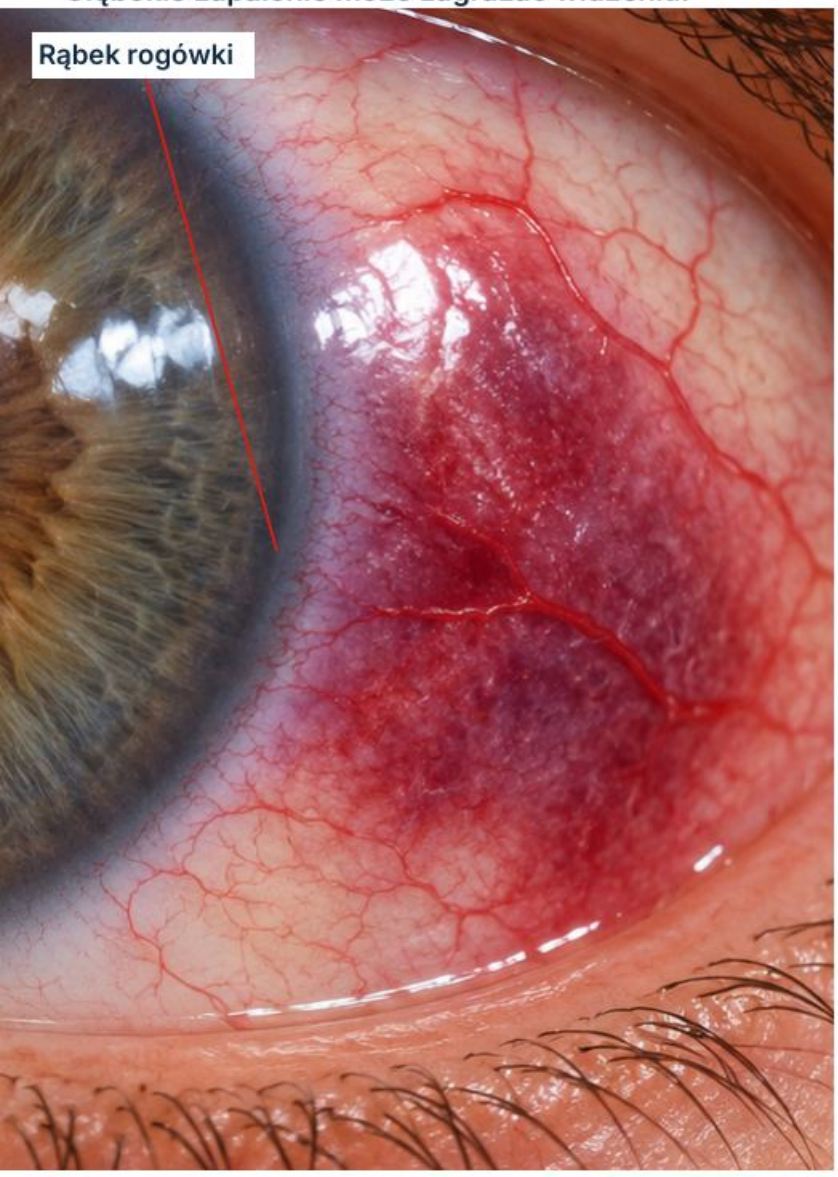

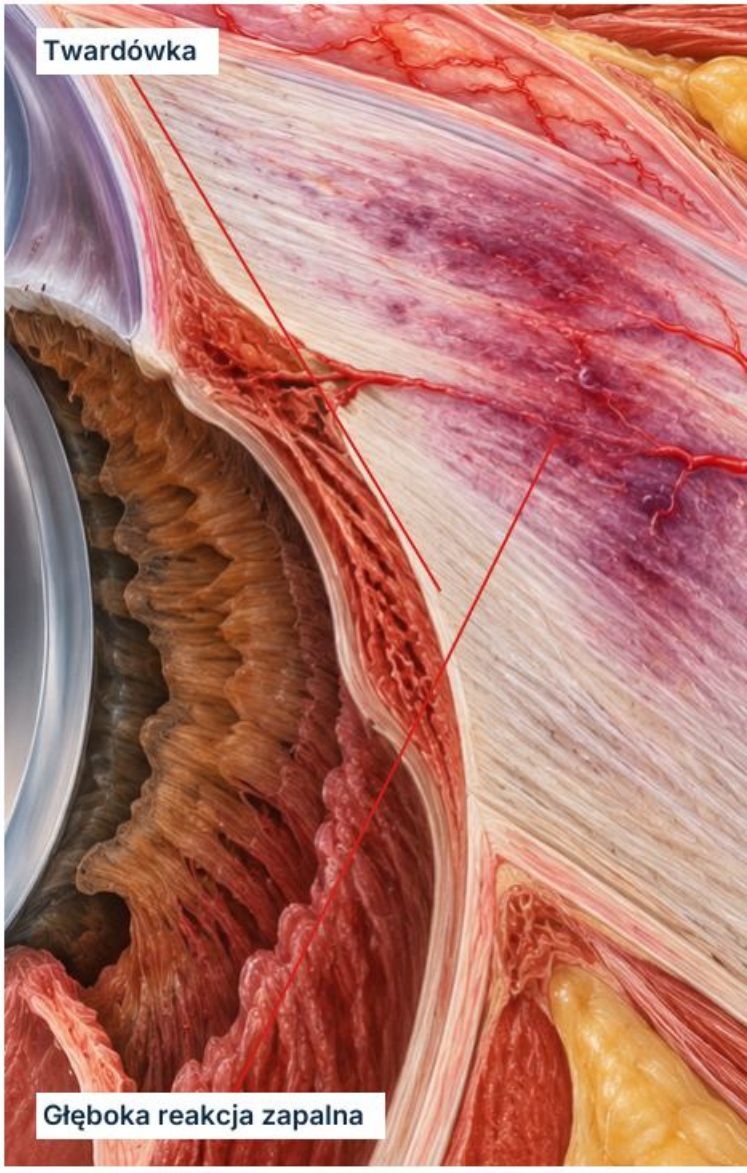

Schemat dydaktyczny

Gdzie patrzeć

Przednia postać zajmuje widoczną część twardówki; tylna może dawać objawy bez wyraźnych zmian w przednim odcinku oka. Fotografia powierzchni nie wyklucza głębokiej choroby.

Miejsce

Głęboki ból może promieniować do brwi lub szczęki i zakłócać sen. Oceń go w wywiadzie, nie po czerwieni.

Częsty błąd

Wykluczenie zapalenia twardówki, ponieważ przednia powierzchnia wygląda mało niepokojąco.

Cechy

Przekrwieniu mogą towarzyszyć obrzęk, światłowstręt i pogorszenie widzenia. Oceń funkcję oka oraz rozległość zapalenia, nie tylko czerwony obszar.

Ocena

Zapytaj o choroby zapalne, zakażenia i wcześniejsze epizody. Niektóre postacie martwicze mogą przebiegać bez silnego bólu, więc jego brak nie zapewnia bezpieczeństwa.

W 10 sekund

Zestaw ból, widzenie i lokalizację. Rozważ postać tylną lub martwiczą przy nietypowym obrazie.

Nie pomyl

Zapalenie nadtwardówki zwykle powoduje mniejszy dyskomfort i nie upośledza widzenia. Różnica natężenia bólu pomaga, ale nie zastępuje badania głębszych tkanek.

Przypadek fikcyjny

Wojciech, 49 lat, mechanik z Tarnowa: ból oka budzi go w nocy i promieniuje do brwi. Czerwonego oka nie klasyfikuj jako spojówkowego bez pilnej oceny.

Podejrzenie zapalenia twardówki wymaga pilnej oceny okulistycznej.

Źródła: M02-S18; M02-S19

Rogówka i film łzowy

Najpierw warstwa, potem kształt zmiany.

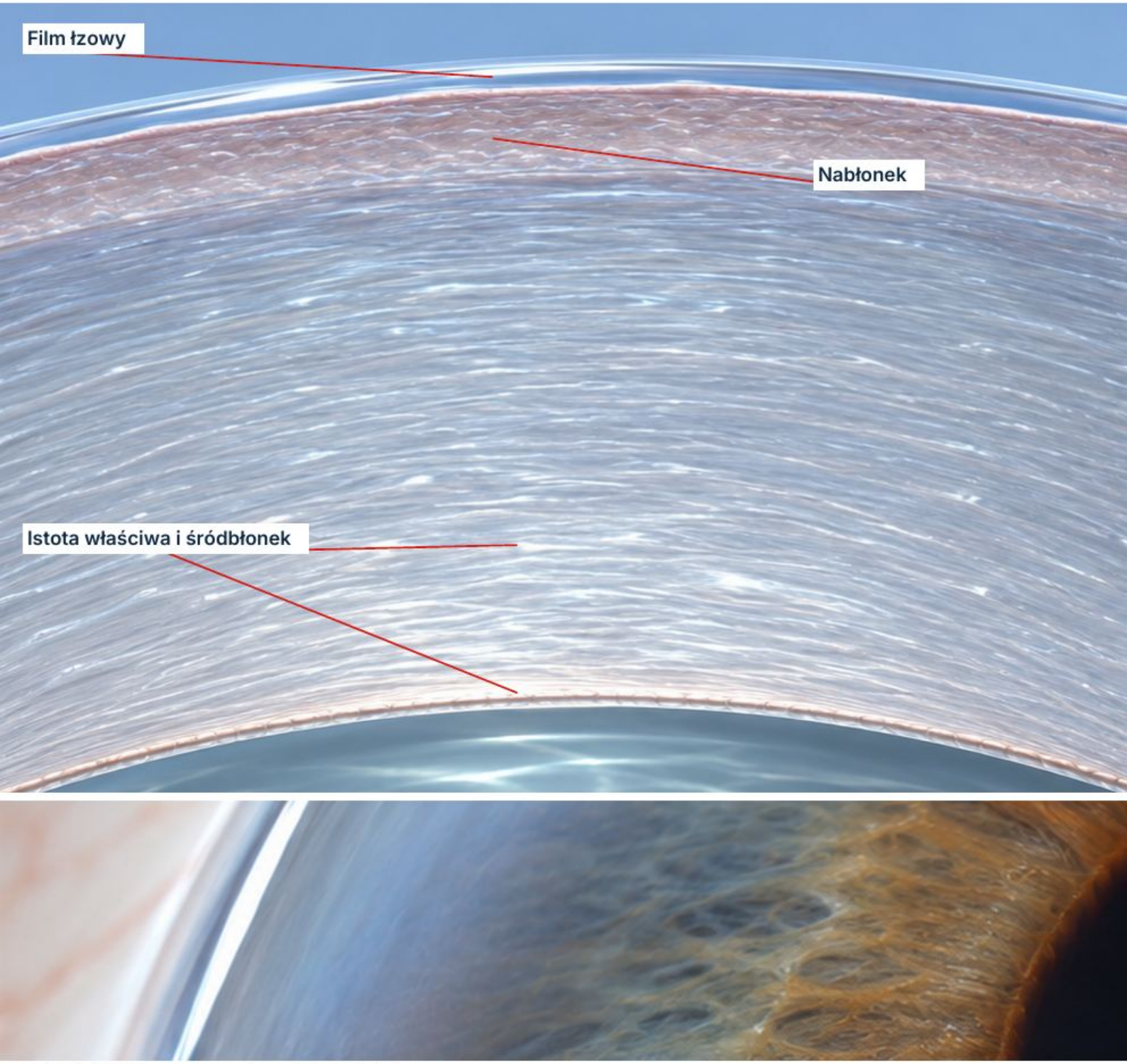

Przekrój dydaktyczny · bez zachowania skali grubości

Powierzchnia

Punkty i ubytki opisz według rozkładu barwienia. Sama fluoresceina nie identyfikuje przyczyny.

Przejrzystość

Oddziel naciek, obrzęk, bliznę i złóg. Ich kolor może być podobny, ale warstwa oraz przebieg są inne.

Kształt

Zmianę krzywizny i grubości potwierdzaj odpowiednimi pomiarami; zwykła fotografia może nie pokazać wczesnej choroby.

Po tym module

Wskażesz warstwę i cechę różnicującą oraz rozpoznasz sytuacje wymagające pilnej oceny rogówki.

Źródła: M03-S01; M03-S10; M03-S14

Punktowate ubytki nabłonka rogówki

Punctate epithelial erosions

Drobne punkty barwienia oznaczają uszkodzenie powierzchni.

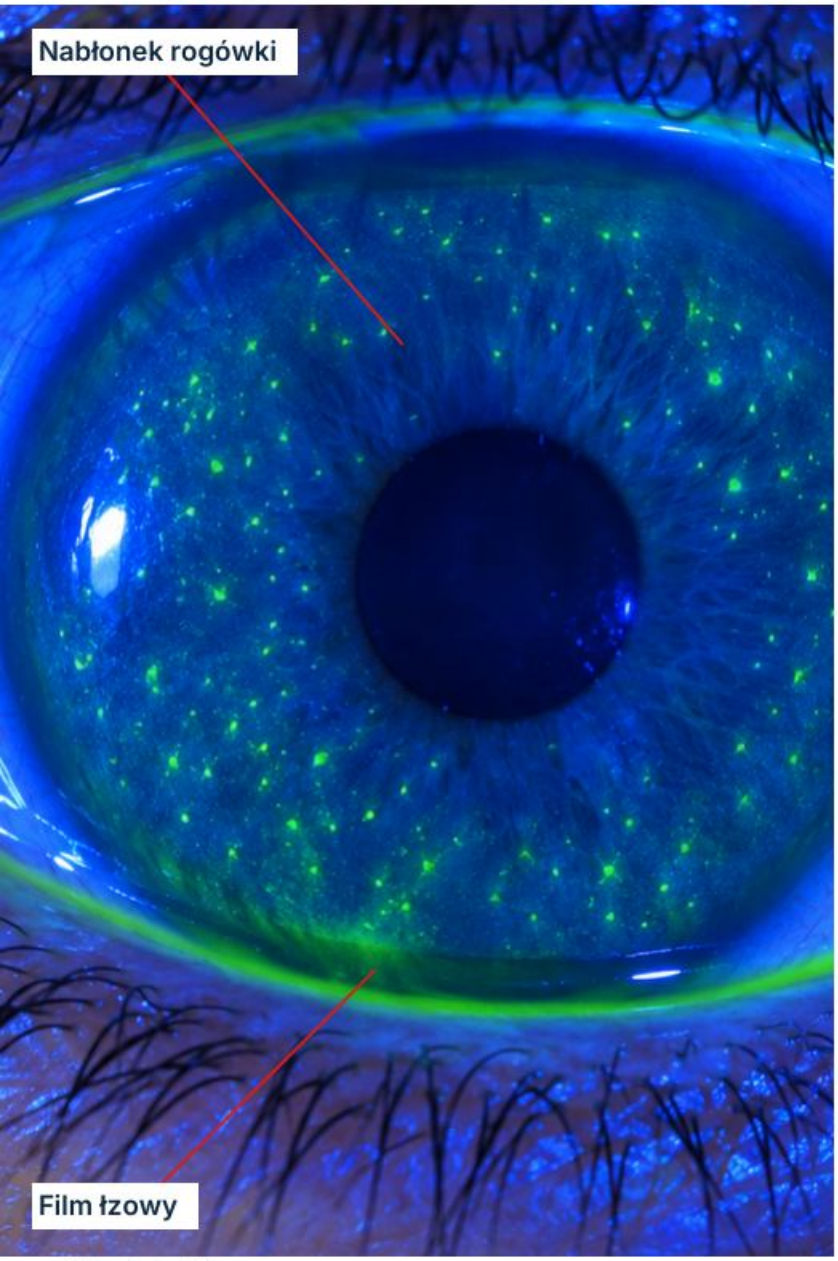

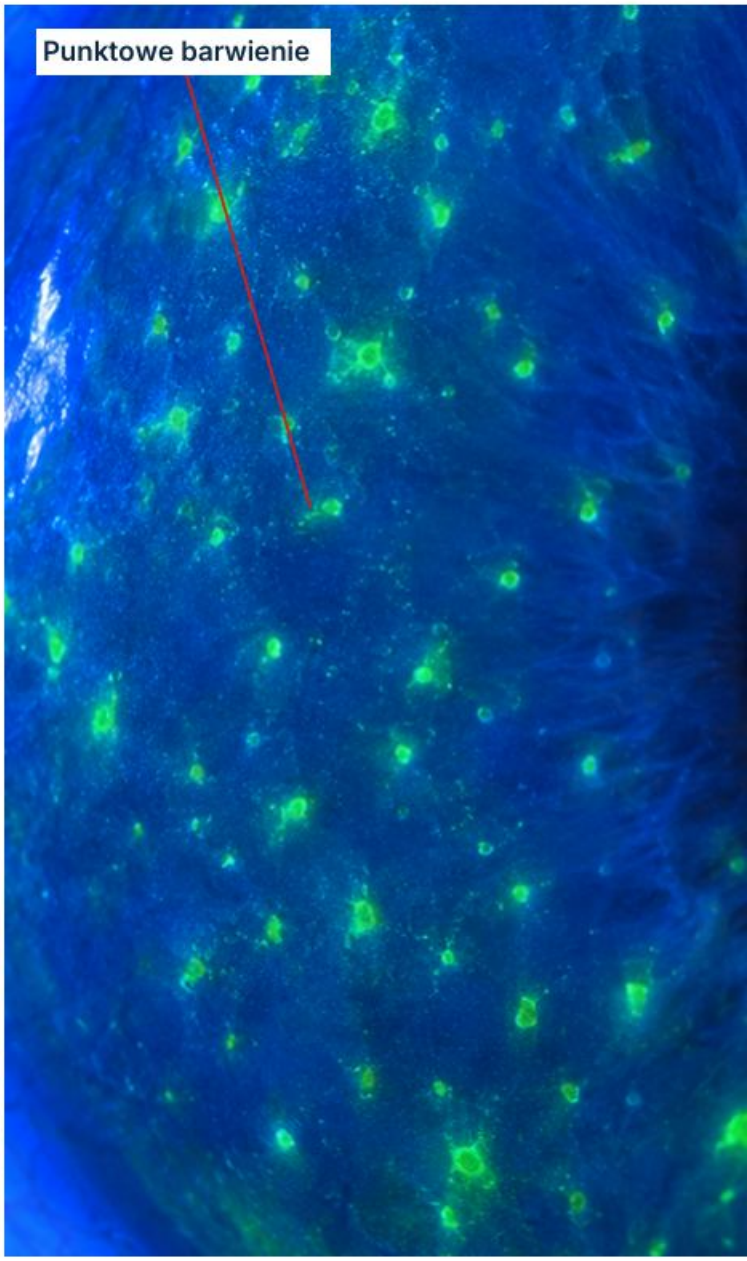

Schemat dydaktyczny

Gdzie patrzeć

Oglądaj nabłonek po barwieniu fluoresceiną w odpowiednim oświetleniu. Mapa punktów opisuje rozkład uszkodzenia, nie stanowi nazwy przyczyny.

Miejsce

Zanotuj rozproszenie, skupiska i zajęty obszar: dolny, centralny lub rozlany. Nie zastępuj opisu samym określeniem „dodatnia fluoresceina".

Częsty błąd

Rozpoznanie suchego oka wyłącznie na podstawie punktów.

Cechy

Zapytaj o suchość, krople, soczewki, ekspozycję i promieniowanie UV. Podobny wzorzec może wynikać z różnych mechanizmów uszkodzenia.

Ocena

Oceń widzenie, mruganie i przyleganie powiek. Barwienie pokazuje uszkodzenie nabłonka; nie mierzy samodzielnie ilości łez ani ich parowania.

W 10 sekund

Nazwij rozkład barwienia i powiąż go z wywiadem. Czy widzisz ubytek, naciek czy oba?

Nie pomyl

Otarcie tworzy większy ciągły ubytek. Naciek leży w tkance i wymaga oceny przed barwieniem, nie tylko szukania zielonych punktów.

Przypadek fikcyjny

Beata, 41 lat, recepcjonistka z Konina: pieczenie po pracy przy ekranie i dolne punkty barwienia. Sprawdź mruganie i powieki, nie zakładaj jednej przyczyny.

Ból, światłowstręt lub pogorszenie widzenia wymagają oceny rogówki.

Źródła: M03-S01; M01-S13

Otarcie rogówki

Abrasio corneae

Świeży ubytek nabłonka często powstaje po urazie.

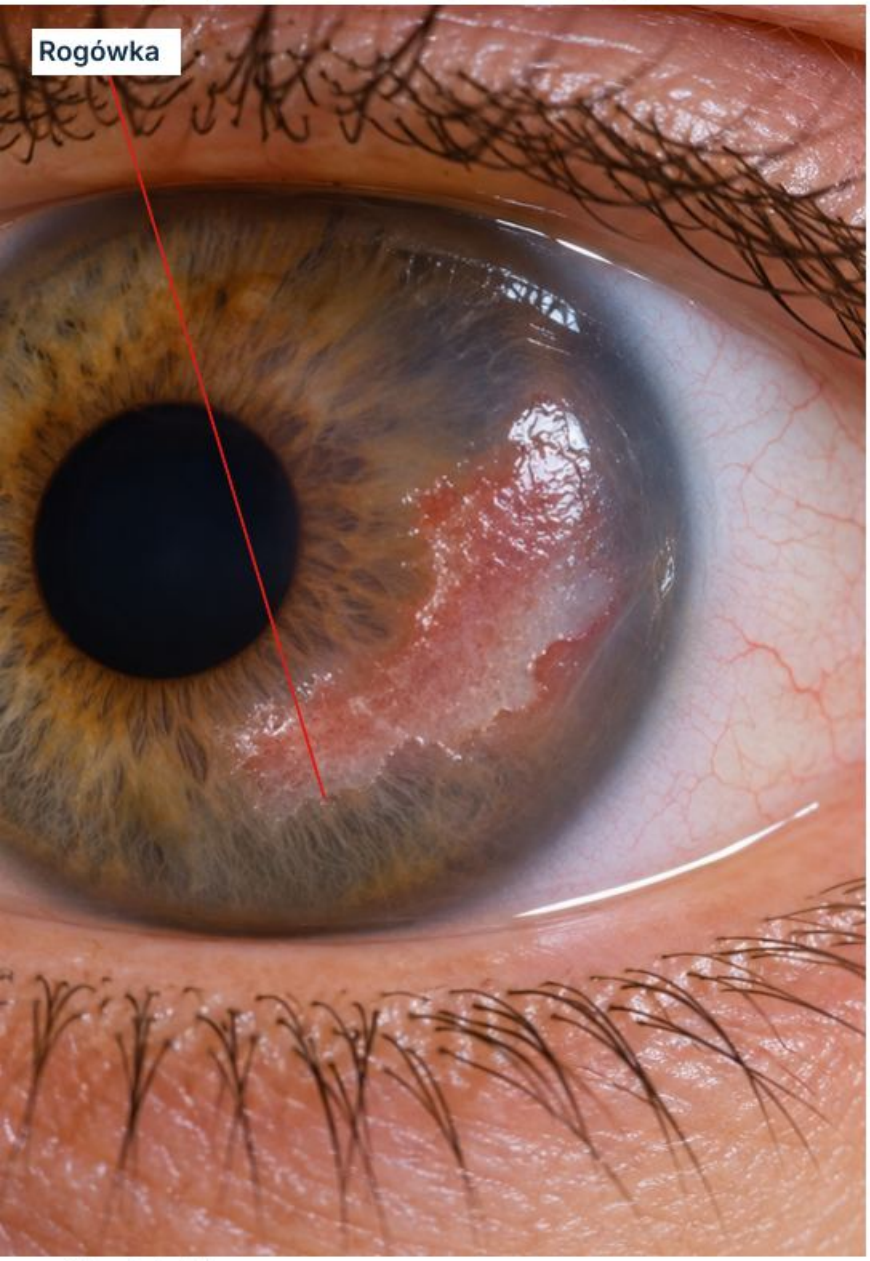

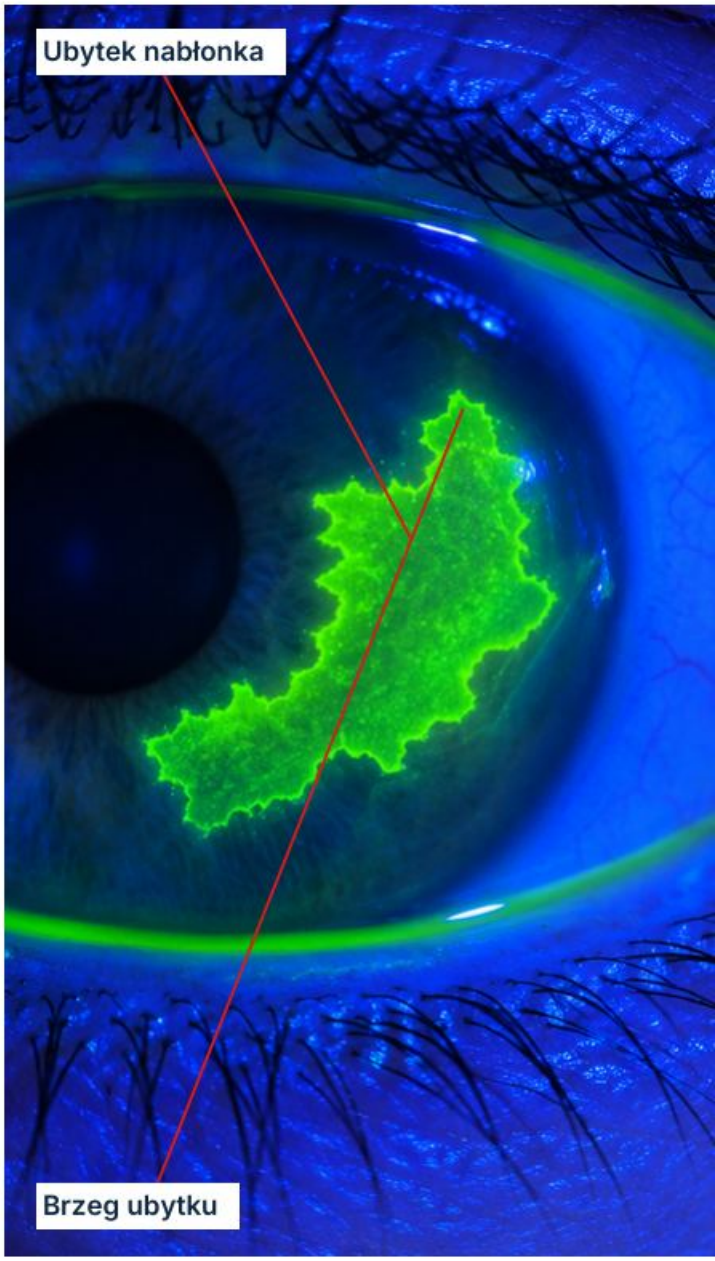

Schemat dydaktyczny

Gdzie patrzeć

Określ powierzchnię i lokalizację ubytku w rogówce. Fluoresceina w odpowiednim oświetleniu uwidacznia uszkodzenie nabłonka; nie wyklucza głębszego urazu.

Przypadek fikcyjny

Robert, 36 lat, bibliotekarz z Elbląga: ból po uderzeniu kartką papieru, wyraźny obszar barwienia. Sprawdź widzenie i głębokość, nie tylko wielkość powierzchni.

Miejsce

Opisz kształt i rozległość. Centralne położenie może silniej wpływać na widzenie niż podobny obszar poza osią widzenia.

Cechy

Zapytaj o paznokieć, gałąź, papier, soczewkę lub ciało obce. Mechanizm urazu wpływa na ocenę ryzyka zakażenia i penetracji.

W 10 sekund

Zapisz mechanizm, położenie i obecność nacieku. Czy wykluczono zatrzymane ciało obce i uraz penetrujący?

Ocena

Pionowe linie ubytków mogą sugerować ciało obce pod górną powieką. Badający ocenia również tę powierzchnię, gdy jest to wskazane.

Nie pomyl

Nawracająca erozja daje podobny ubytek, lecz często występuje po przebudzeniu i powraca. Naciek przy ubytku wymaga różnicowania zakażenia.

Częsty błąd

Uznanie niewielkiego ubytku za dowód powierzchowności całego urazu.

Duża prędkość urazu, ból lub pogorszenie widzenia wymagają pilnej oceny.

Źródła: M03-S02; M03-S19

Nawracająca erozja rogówki

Recurrent corneal erosion

Powracający ból przy otwieraniu oka po śnie.

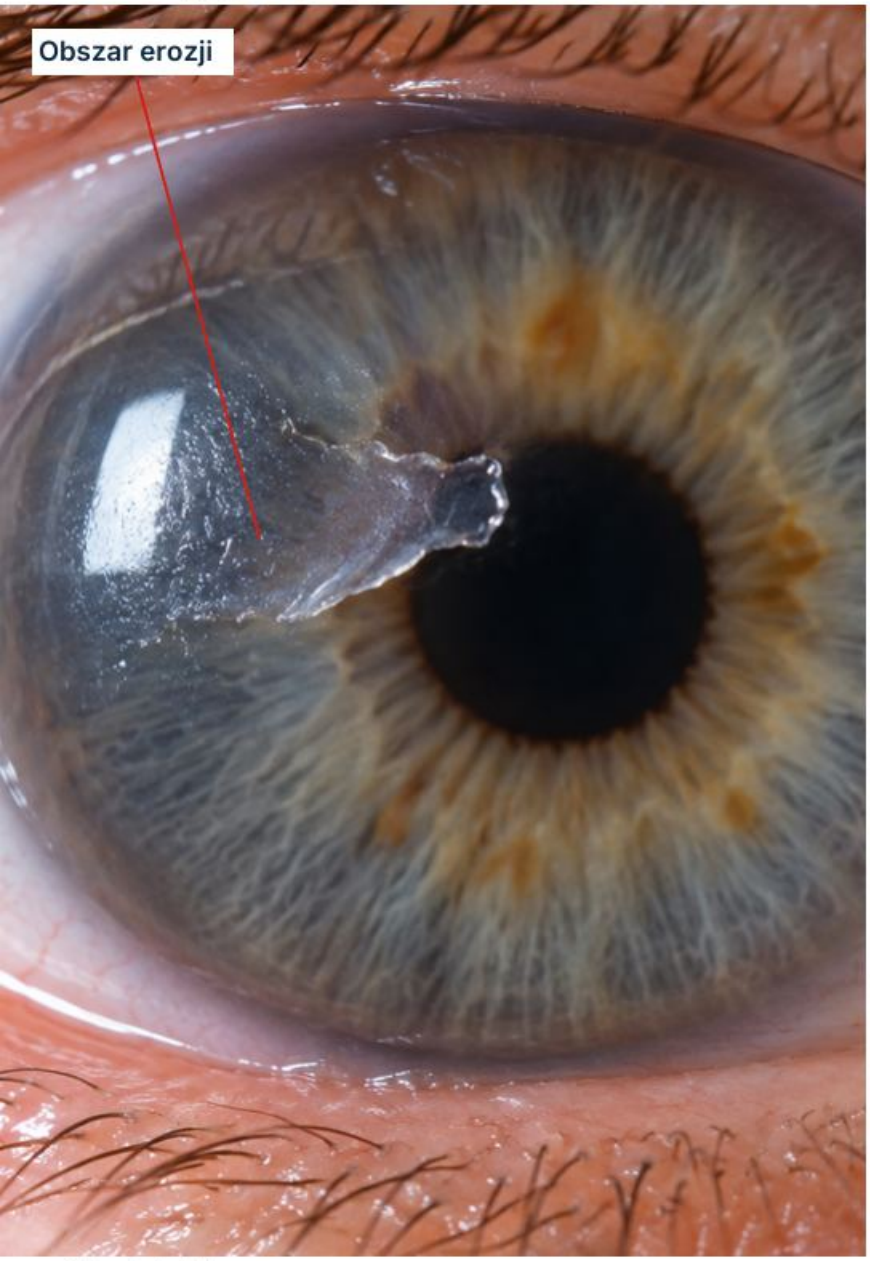



Schemat dydaktyczny

Gdzie patrzeć

Problem dotyczy nieprawidłowego przylegania nabłonka do podłoża. W epizodzie występuje ubytek; pomiędzy napadami obraz może być subtelny.

Przypadek fikcyjny

Monika, 39 lat, krawcowa z Zamościa: trzeci napad przy otwieraniu oka, dawniej zadrapanie paznokciem. Połącz nawroty z oceną przylegania i barwienia.

Miejsce

Nagły ból, łzawienie i światłowstręt po przebudzeniu są ważnym wzorcem czasowym. Ustal powtarzalność, a nie tylko godzinę bólu.

Cechy

Zapytaj o dawny uraz rogówki i podobne epizody. Brak świeżego urazu nie wyklucza mechanicznego oddzielenia słabo przylegającego nabłonka.

Częsty błąd

Traktowanie każdego nawrotu jako nowego przypadkowego zadrapania.

Ocena

Oceń barwienie i oznaki dystrofii błony podstawnej, także w drugim oku. Obraz jednego ubytku nie pokazuje historii nawrotów.

Nie pomyl

Świeże otarcie ma zwykle bezpośredni związek z nowym urazem. Ból poranny może mieć także inne przyczyny; sam czas nie potwierdza erozji.

W 10 sekund

Zapisz porę, liczbę epizodów i uraz w przeszłości. Czy obraz oraz wywiad wspólnie wspierają rozpoznanie?

Nowy ból z pogorszeniem widzenia wymaga pilnej oceny i wykluczenia zakażenia.

Źródła: M03-S03; M03-S16

Bakteryjne zapalenie rogówki

Keratitis bacterialis

Naciek rogówki z możliwym ubytkiem wymaga pilnej oceny.

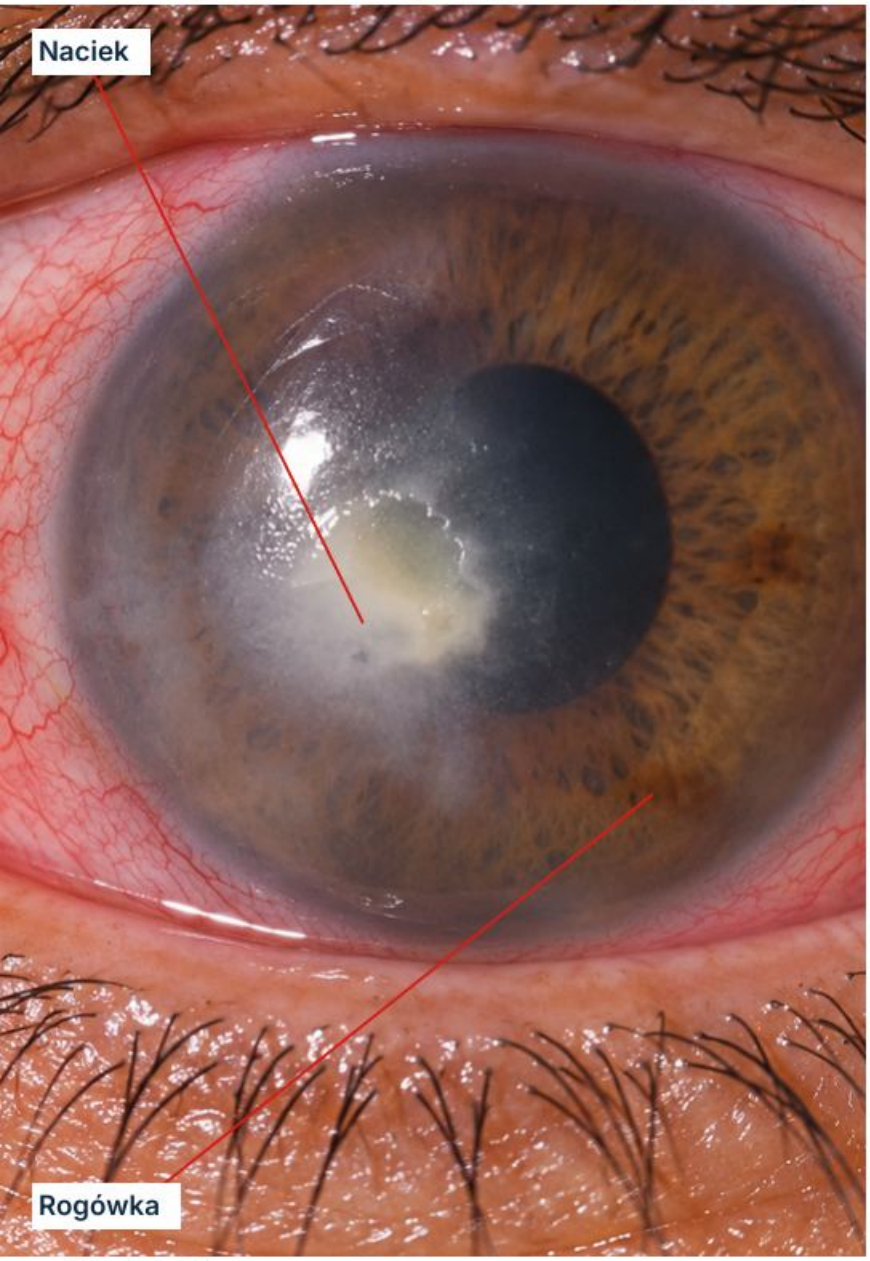

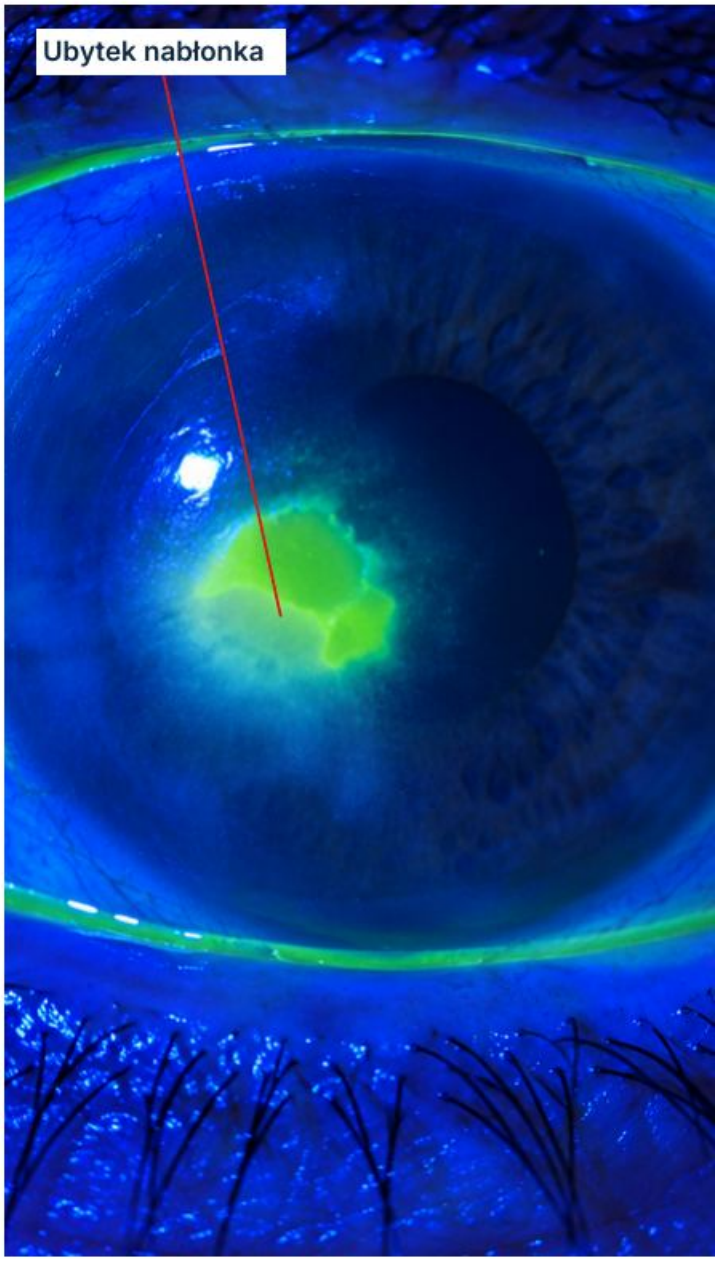

Schemat dydaktyczny

Gdzie patrzeć

Szukaj ogniskowego zmętnienia w zwykle przezroczystej rogówce. Oddziel rozległość nacieku od obszaru uszkodzonego nabłonka widocznego po fluoresceinie.

Przypadek fikcyjny

Damian, 28 lat, kelner z Wrocławia: ból po nocy w soczewkach, naciek z barwiącym się ubytkiem. To wskazanie do pilnej oceny, nie do porównywania zdjęć w domu.

Miejsce

Białawy naciek, ból, zaczerwienienie i światłowstręt tworzą niepokojący obraz. Ostrość wzroku oceń niezależnie od wielkości zmiany.

Cechy

Zapytaj o soczewki kontaktowe, uraz, zabieg i niepełne domykanie. Wywiad pomaga określić ryzyko, lecz nie identyfikuje bakterii.

Częsty błąd

Nazywanie ropy lub białego punktu pewnym dowodem określonej bakterii.

Ocena

Opisz lokalizację, rozmiar, głębokość i reakcję komory przedniej, o ile zbadano. Głębokości nie odczytasz pewnie ze zwykłego zdjęcia.

Nie pomyl

Jałowy naciek lub blizna mogą przypominać zakażenie. Bolesnego oka z aktywnym ubytkiem nie klasyfikuj jako blizny bez badania.

W 10 sekund

Oddziel naciek od ubytku i nazwij brakujące badanie. Czy oceniono widzenie oraz komorę przednią?

Podejrzenie zakaźnego zapalenia rogówki wymaga natychmiastowej oceny okulistycznej.

Źródła: M03-S04; M02-S19

Grzybicze zapalenie rogówki

Keratitis mycotica

Pierzaste brzegi i satelity są wskazówką, nie potwierdzeniem.





Schemat dydaktyczny

Gdzie patrzeć

Oceń naciek rogówki i jego granice w lampie szczelinowej. Zapisz ogniska oddzielone od głównej zmiany oraz obecność ubytku.

Miejsce

W zakażeniach grzybami nitkowatymi możliwy białoszary naciek z pierzastymi brzegami. Brak takiego wzorca nie wyklucza grzyba.

W 10 sekund

Wskaż granicę nacieku, satelity i dane o urazie. Czy odróżniasz podejrzenie od wyniku mikrobiologicznego?

Cechy

Małe ogniska satelitarne zwiększają podejrzenie. Zakażenia drożdżakowe mogą mieć bardziej odgraniczony, płytkowaty obraz przypominający bakteryjny.

Ocena

Zapytaj o uraz materiałem roślinnym, soczewki i choroby powierzchni oka. Ostateczna ocena etiologii może wymagać pobrania materiału i badań mikrobiologicznych.

Częsty błąd

Wykluczenie grzyba, ponieważ pacjent mieszka w Polsce lub nie ma satelitów.

Nie pomyl

Bakteryjne lub pełzakowe zakażenie również daje naciek. Jedna charakterystyczna krawędź nie jest wystarczającą podstawą do określenia drobnoustroju.

Przypadek fikcyjny

Kazimierz, 57 lat, sadownik z Grójca: po urazie gałązką narastające dolegliwości, naciek z nieregularnym brzegiem. Uwzględnij mechanizm urazu i potrzebę diagnostyki.

Podejrzenie zakaźnego zapalenia rogówki wymaga natychmiastowej oceny okulistycznej.

Źródła: M03-S05; M03-S04

Opryszczkowe zapalenie nabłonka rogówki

Herpes simplex epithelial keratitis

Rozgałęziony ubytek z końcowymi poszerzeniami.

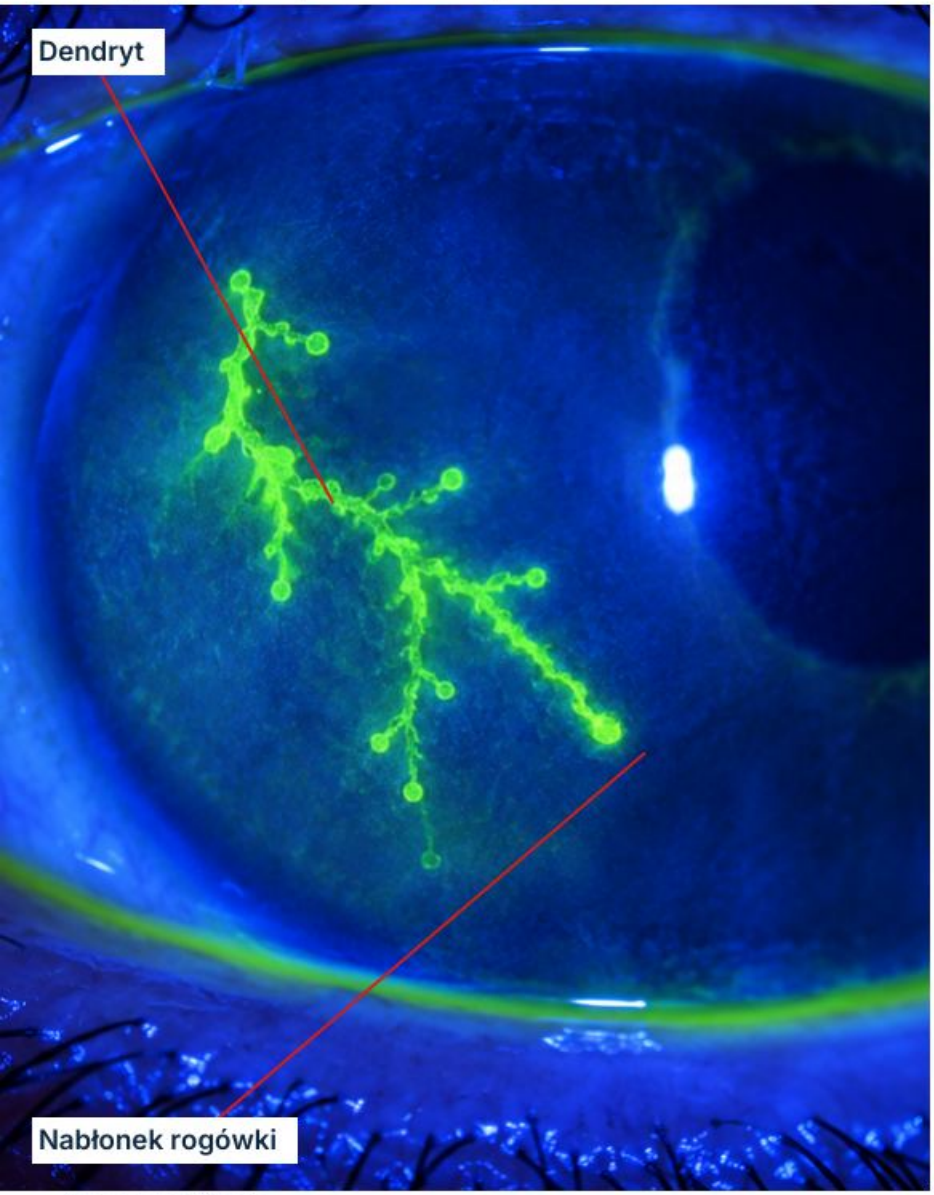

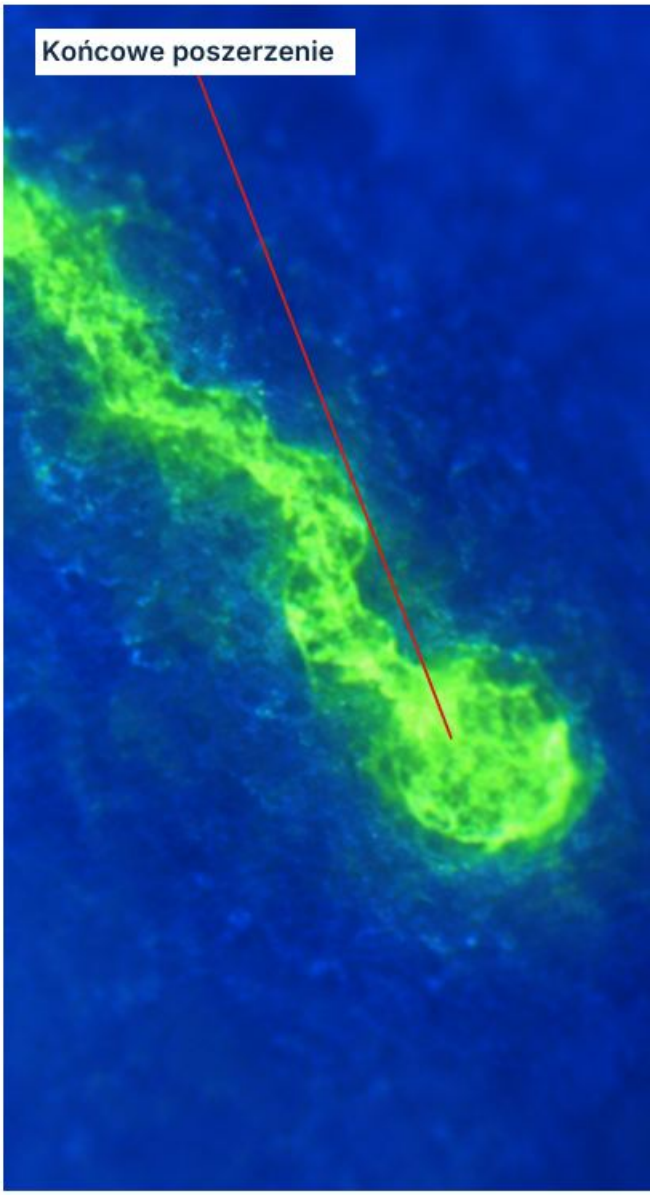

Schemat dydaktyczny

Gdzie patrzeć

Zmiana obejmuje nabłonek. Szukaj drzewkowatego ubytku i obejrzyj jego zakończenia w powiększeniu; fluoresceina uwidacznia dno aktywnego ubytku.

Miejsce

Typowy dendryt HSV ma rozgałęzienia zakończone kolbkowatymi poszerzeniami. Wczesny obraz może być punktowaty, a nie od razu klasyczny.

Częsty błąd

Nazywanie każdej rozgałęzionej zmiany opryszczką HSV.

Cechy

Zapytaj o nawracające jednostronne czerwone oko i wcześniejsze opryszczkowe zmiany. Sama opryszczka wargowa nie potwierdza zakażenia rogówki.

Ocena

Oceń czucie rogówki oraz głębsze warstwy, jeśli wymaga tego badanie. Ograniczone czucie może zmieniać dolegliwości; fotografia go nie mierzy.

W 10 sekund

Czy widzisz aktywnie barwiący ubytek i końcowe poszerzenia? Oddziel opis morfologii od danych z wywiadu.

Nie pomyl

Pseudodendryty półpaścowe nie mają typowych końcowych poszerzeń HSV. Także inne epitelopatie mogą tworzyć rozgałęziony wzorzec, dlatego oceń cały obraz.

Przypadek fikcyjny

Agata, 43 lata, dietetyczka z Gorzowa: nawrót jednostronnego podrażnienia i drzewkowaty ubytek. Wskaż zakończenia oraz warstwę, zanim nazwiesz przyczynę.

Podejrzenie opryszczkowego zapalenia rogówki wymaga pilnej oceny okulistycznej.

Źródła: M03-S06; M03-S22

Pseudodendryty w półpaścu ocznym

Pseudodendrites · VZV

Uniesiony rozgałęziony wzorzec bez typowych kolbek HSV.

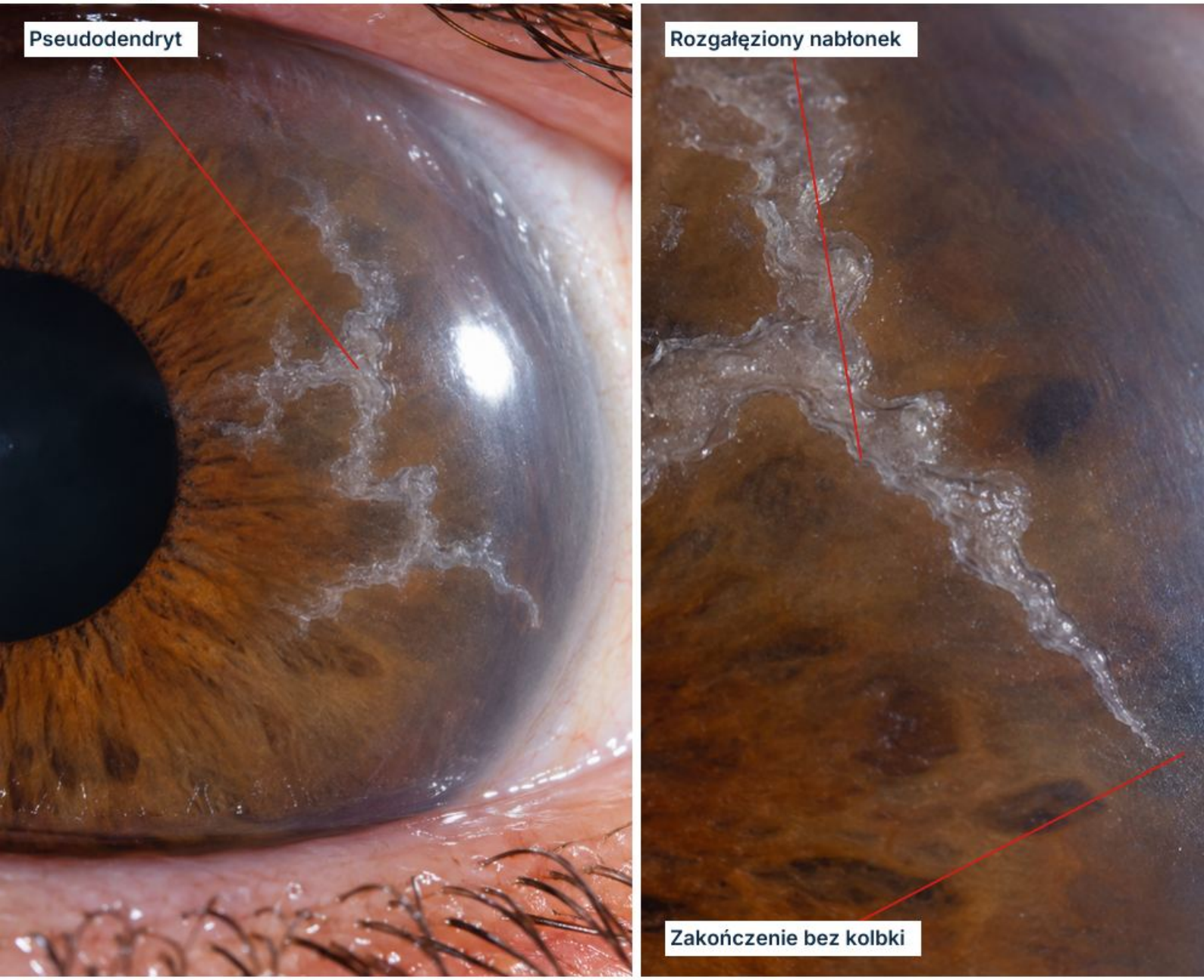

Schemat dydaktyczny

Gdzie patrzeć

W powiększeniu odróżnij wyniosłość nabłonka od otwartego ubytku. Sam zarys gałązek nie rozstrzyga.

Miejsce

Pseudodendryty półpaścowe zwykle nie mają typowych końcowych kolbek HSV. Porównuj zakończenia i powierzchnię, nie tylko liczbę odgałęzień.

W 10 sekund

Połącz morfologię rogówki, stronę zmian i wywiad. Czy zbadałeś też głębsze struktury?

Cechy

Zapytaj o jednostronny ból i wysypkę czoła lub powieki. Obejrzyj skórę w obszarze unerwienia pierwszej gałęzi nerwu trójdzielnego.

Ocena

Oceń czucie, widzenie i pozostałe struktury oka. Półpasiec może zajmować także głębszą rogówkę i błonę naczyniową; widok nabłonka nie kończy badania.

Częsty błąd

Wykluczenie zajęcia oka po obejrzeniu samej skóry.

Nie pomyl

Dendryt HSV jest typowo ubytkiem z końcowymi poszerzeniami. Inne choroby również mogą tworzyć pseudodendryty, więc ten wzorzec nie potwierdza VZV.

Przypadek fikcyjny

Jerzy, 66 lat, emeryt z Koszalina: wysypka jednej połowy czoła i podrażnienie oka. Rozgałęziona wyniosłość wymaga oceny okulistycznej wraz z objawami skórnymi.

Podejrzenie półpaśca ocznego wymaga pilnej oceny lekarskiej; objawy oka także okulistycznej.

Źródła: M03-S07; M03-S22

Zapalenie rogówki wywołane przez Acanthamoeba

Acanthamoeba keratitis

Wczesny obraz może być niewielki mimo silnych dolegliwości.

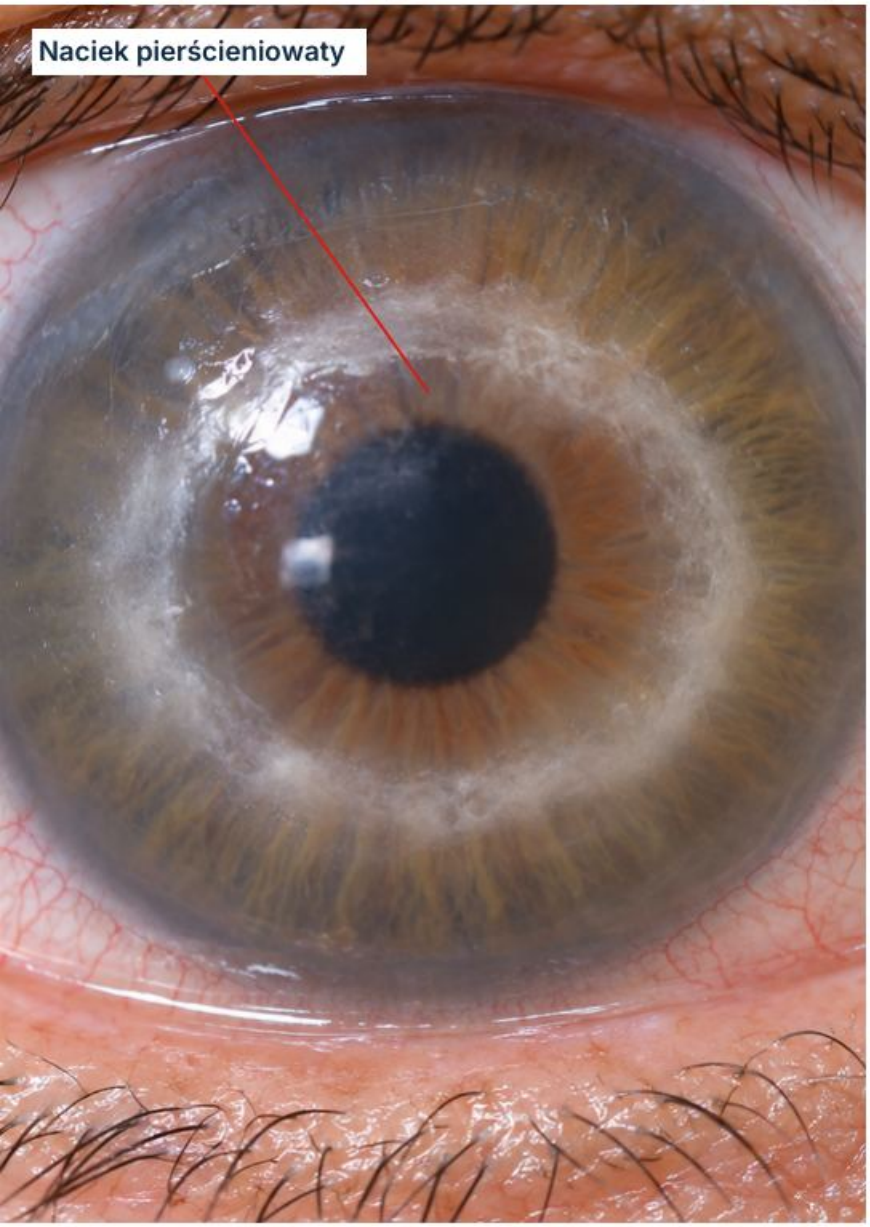



Schemat dydaktyczny

Gdzie patrzeć

Zbadaj nabłonek i istotę właściwą rogówki. Pierścieniowaty naciek jest możliwym późniejszym wzorcem; brak pierścienia nie wyklucza zakażenia.

Miejsce

Ból bywa nieproporcjonalny do widocznych zmian. Część chorych nie odczuwa silnego bólu, więc jego brak nie zamyka różnicowania.

Częsty błąd

Wykluczenie pełzaka, gdy na fotografii nie ma pierścienia.

Cechy

Zapytaj o soczewki, wodę z kranu, pływanie i prysznic w soczewkach. Choroba może również wystąpić bez ich używania.

Ocena

Wczesne nieregularności nabłonka mogą przypominać inne zakażenia. Potwierdzenie może wymagać materiału do badań lub mikroskopii konfokalnej.

W 10 sekund

Zapisz ekspozycję na wodę, dolegliwości i warstwę zmian. Jakich danych potrzebujesz do potwierdzenia etiologii?

Nie pomyl

HSV, zakażenie bakteryjne lub grzybicze mogą wyglądać podobnie. Pierścień nie jest samodzielnym testem etiologicznym; oceń wywiad i badania.

Przypadek fikcyjny

Weronika, 26 lat, instruktorka fitness z Sopotu: silny ból, soczewki używane na basenie, początkowo skąpe zmiany. Nie czekaj na klasyczny pierścień.

Podejrzenie zakaźnego zapalenia rogówki wymaga natychmiastowej oceny okulistycznej.

Źródła: M03-S08; M03-S23

Naciek brzeżny rogówki

Keratitis marginalis

Obwodowy naciek może być reakcją na antygeny bakterii.

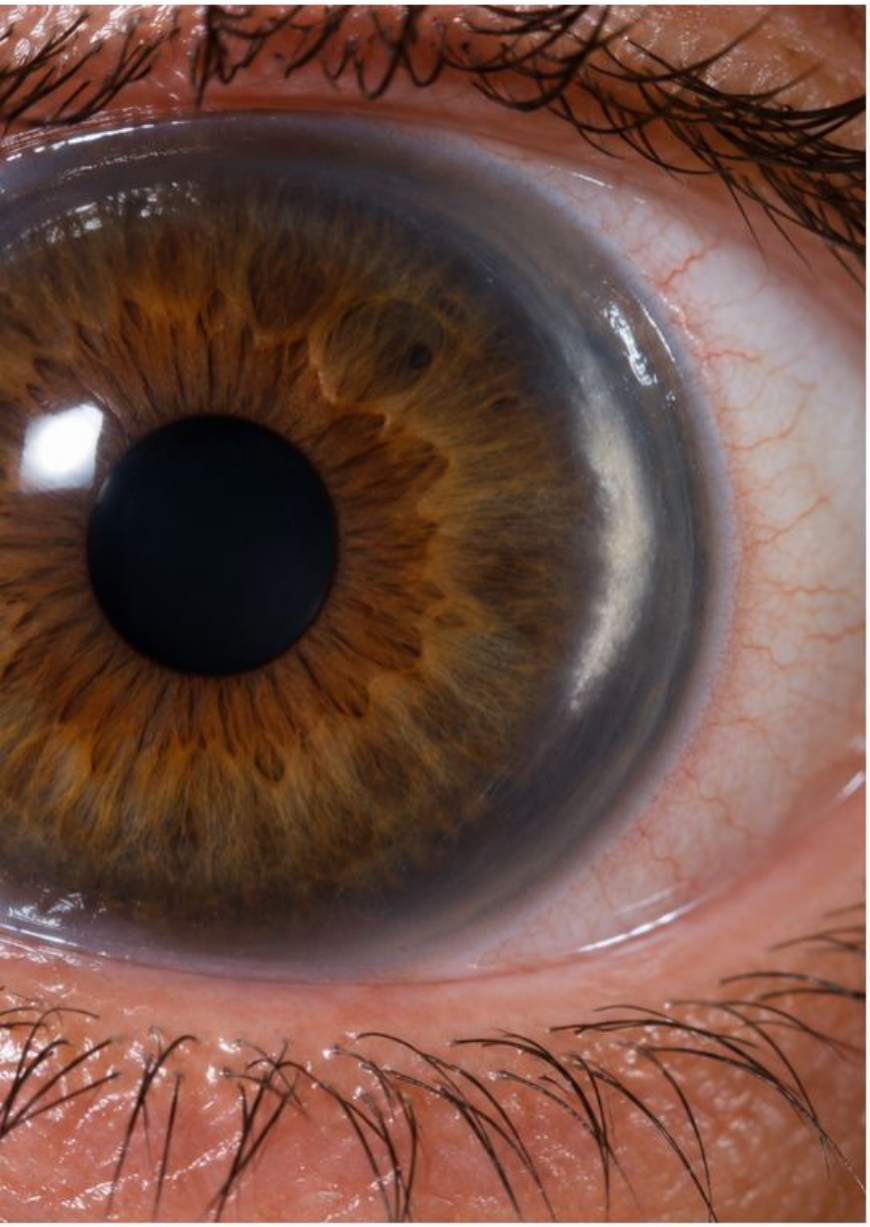

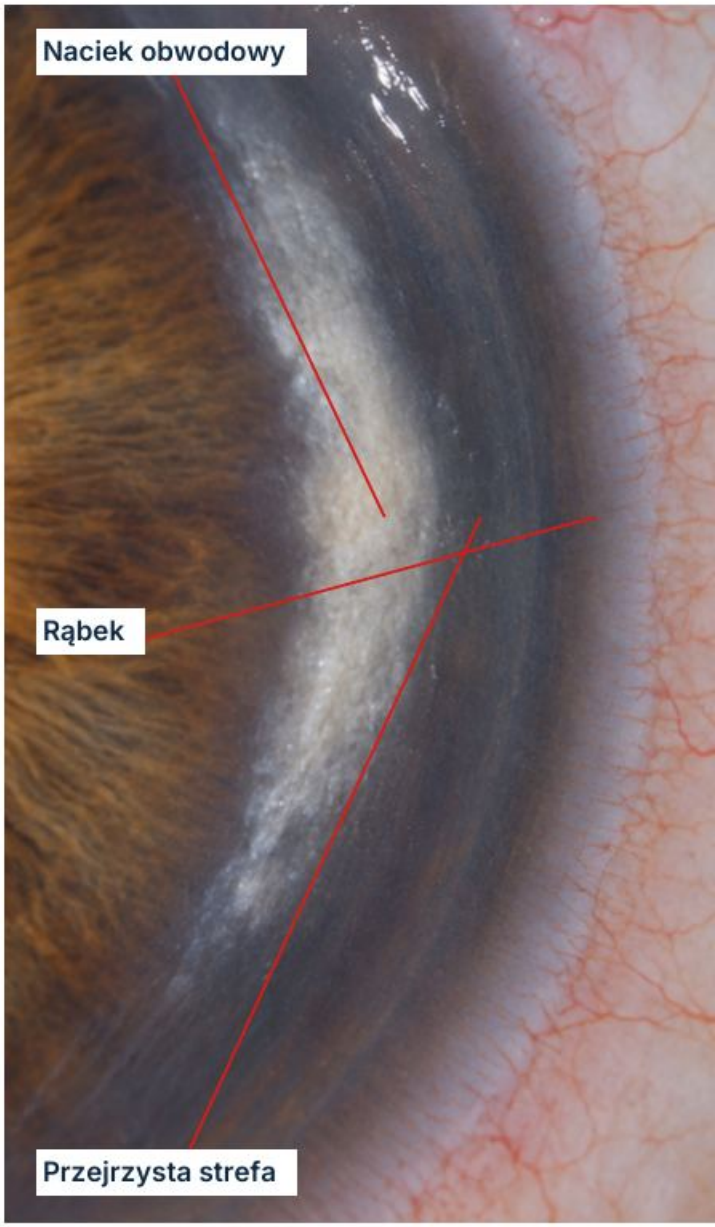

Schemat dydaktyczny

Gdzie patrzeć

Obejrzyj obwód rogówki i brzegi powiek. Typowy naciek leży blisko rąbka, często oddzielony od niego pasem przejrzystej rogówki.

Miejsce

Naciek może być pojedynczy lub mnogi i układać się obwodowo. Sama bliskość rąbka nie dowodzi jałowego charakteru zmiany.

Cechy

Oceń nabłonek fluoresceiną i sprawdź cechy zapalenia brzegów powiek. Reakcja brzeżna może wiązać się z bakteriami obecnymi przy powiece.

Ocena

Zapytaj o nawroty, ból, soczewki i widzenie. Ubytek nabłonka wymaga szczególnej ostrożności w różnicowaniu zakażenia i innych owrzodzeń obwodowych.

Nie pomyl

Bakteryjny wrzód i inne zapalenia obwodowe mogą przypominać naciek brzeżny. Przejrzysta strefa wspiera wzorzec, lecz nie zastępuje badania.

Częsty błąd

Założenie, że każdy obwodowy naciek jest łagodny i niezakaźny.

Przypadek fikcyjny

Danuta, 60 lat, sprzedawczyni z Łomży: nawrót obwodowego nacieku i strupki na powiekach. Oceń powierzchnię oraz wyklucz zakażenie przed nazwaniem reakcji jałową.

W 10 sekund

Połącz położenie, strefę przejrzystą, nabłonek i stan powiek. Czy zebrane dane wykluczają pilniejsze alternatywy?

Bolesny naciek lub pogorszenie widzenia wymagają pilnej oceny okulistycznej.

Źródła: M03-S09; M03-S24

Obrzęk rogówki

Oedema corneae

Nadmierne uwodnienie zmniejsza przejrzystość rogówki.

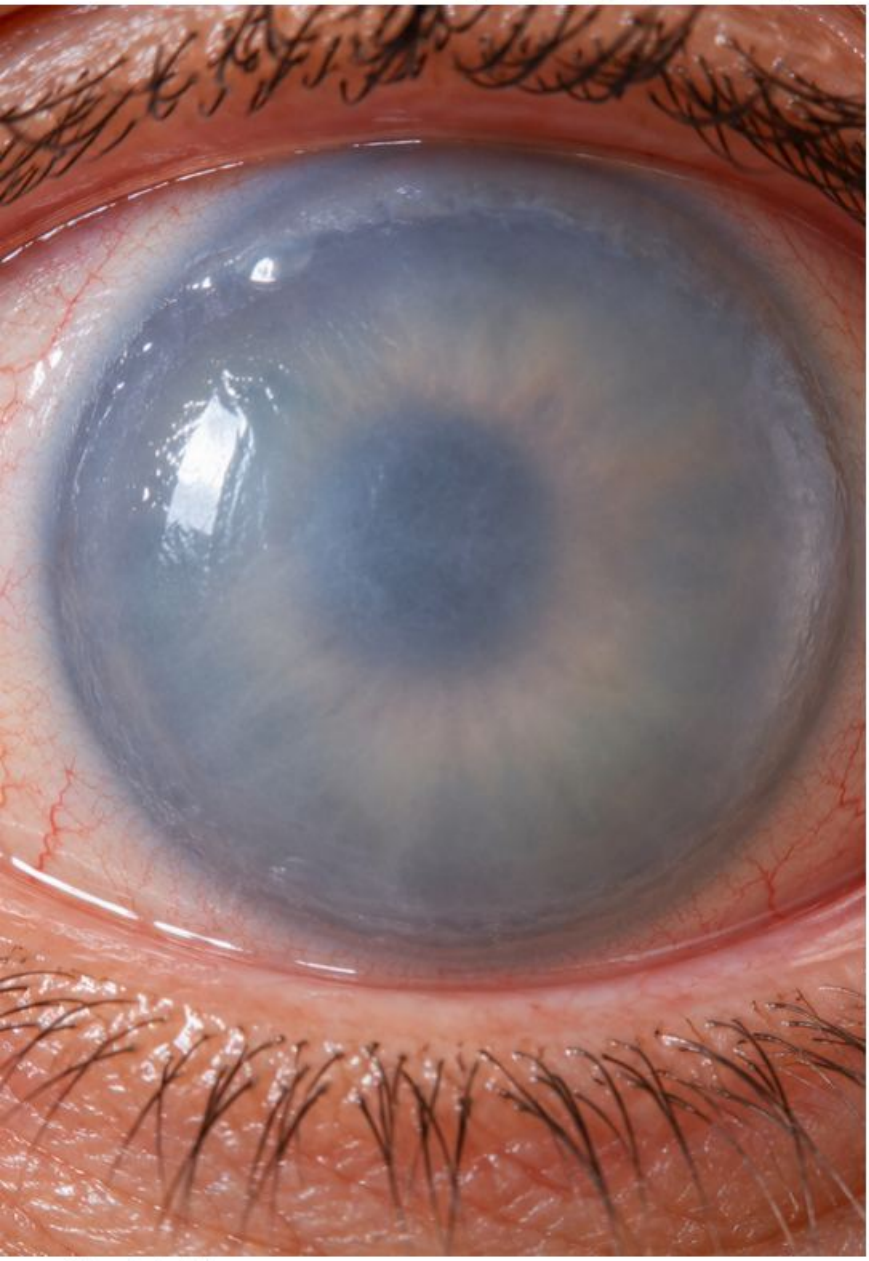



Schemat dydaktyczny

Gdzie patrzeć

Ustal warstwę i zasięg obrzęku w lampie szczelinowej. Opis „mętna rogówka" nie wyjaśnia, czy problem jest powierzchowny, głęboki czy obejmuje całość.

Miejsce

Zamglenie może utrudniać oglądanie tęczówki. Opisz obszar i nasilenie; rozmyty obraz tęczówki nie oznacza automatycznie zmiany samej tęczówki.

Częsty błąd

Przypisanie każdej nieprzejrzystej rogówki bliznowaceniu.

Cechy

Oceń grubość, nabłonek i tylną powierzchnię. Pachymetria dostarcza pomiaru; jasność lub kolor fotografii nie pozwalają oszacować liczby mikrometrów.

Nie pomyl

Blizna to zmiana strukturalna po uszkodzeniu, naciek oznacza inną patologię. Sam mleczny odcień nie rozróżnia tych wzorców.

W 10 sekund

Zapisz warstwę, zasięg i dostępny pomiar. Jakich danych potrzebujesz, aby wyjaśnić uwodnienie?

Ocena

Zapytaj o zabieg, uraz, ból i przebieg dobowy. Przyczyną może być dysfunkcja śródbłonka, zapalenie lub wysokie ciśnienie wewnątrzgałkowe.

Przypadek fikcyjny

Leon, 70 lat, emeryt z Inowrocławia: poranne zamglenie i pogrubiała rogówka. Zestaw objawy z oceną śródbłonka oraz ciśnienia, nie zakładaj jednej przyczyny.

Nagłe zamglenie z bólem lub spadkiem widzenia wymaga pilnej oceny okulistycznej.

Źródła: M03-S10; M03-S21

Pęcherzowa keratopatia

Keratopathia bullosa

Obrzęk rogówki prowadzi do pęcherzy nabłonkowych.

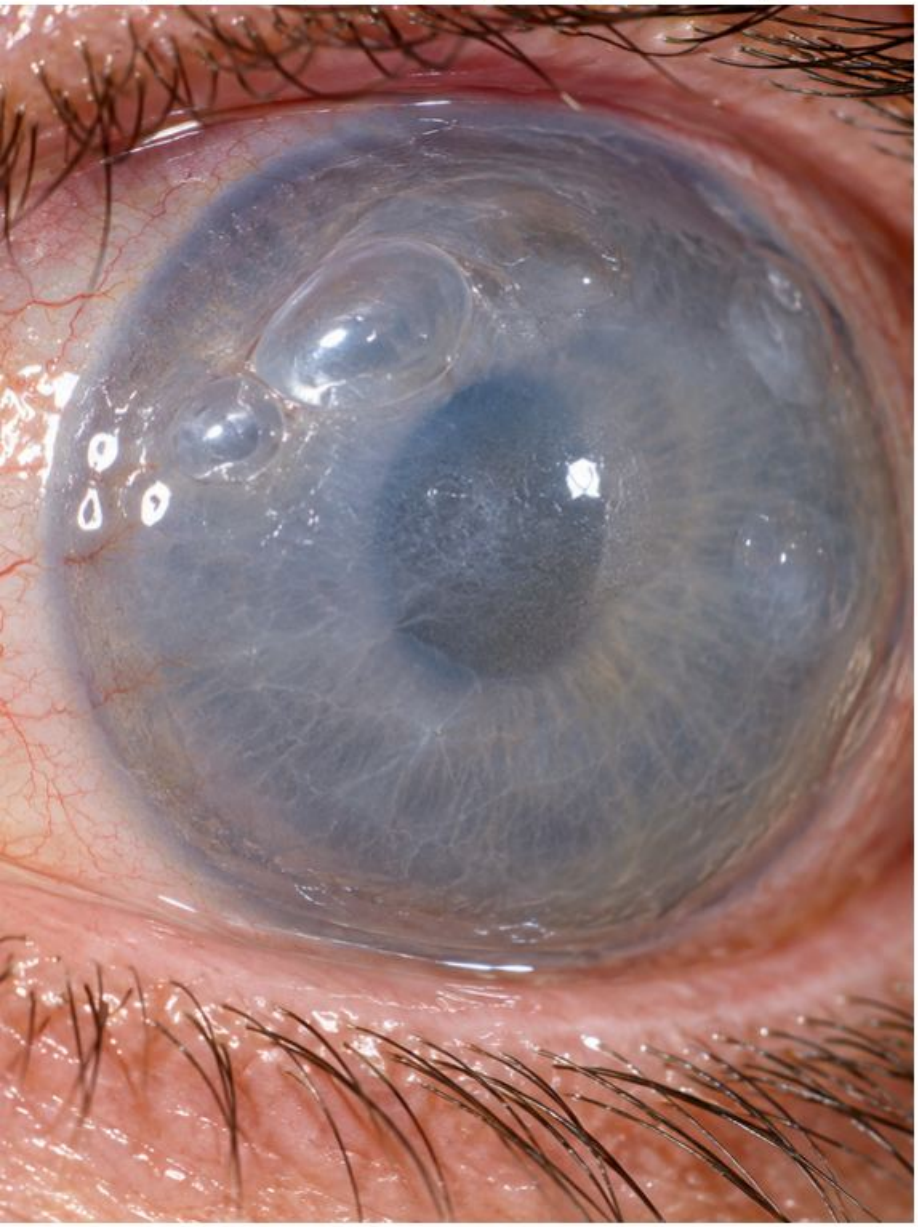



Schemat dydaktyczny

Gdzie patrzeć

Oceń powierzchnię i głębszy obrzęk rogówki. Pęcherze są skutkiem zaburzonej kontroli uwodnienia, często związanej z niewydolnością śródbłonka.

Miejsce

Pęcherze i mikrotorbiele zmieniają gładkość powierzchni oraz odblask. Opisz liczbę, rozkład i obszar zamglenia w lampie szczelinowej.

Ocena

Zapytaj o wcześniejszy zabieg i dystrofię Fuchsa. Zmierz widzenie i grubość rogówki; fotografia nie określa sprawności śródbłonka.

Cechy

Pęknięty pęcherz pozostawia ubytek i może gwałtownie boleć. Stan powierzchni po barwieniu trzeba ocenić oddzielnie od obecności obrzęku.

Nie pomyl

Otarcie daje ubytek, ale nie wyjaśnia towarzyszących pęcherzy i rozlanego obrzęku. Pęcherz nie jest ropnym naciekiem ani dowodem zakażenia.

Częsty błąd

Opisanie bolesnego ubytku bez uwzględnienia obrzęku i pęcherzy.

Przypadek fikcyjny

Irena, 74 lata, emerytowana pielęgniarka z Ostrołęki: przewlekłe zamglenie po operacji, dziś nagły ból. Sprawdź, czy pękł pęcherz i czy nie ma zakażenia.

W 10 sekund

Połącz ocenę powierzchni i istoty właściwej z wywiadem dotyczącym chorób śródbłonka. Czy odróżniasz niepękniętą bańkę od barwiącego ubytku?

Nowy ból lub pogorszenie widzenia wymagają pilnej oceny; uszkodzona powierzchnia może ulec zakażeniu.

Źródła: M03-S11; M03-S15

Blizna rogówki

Cicatrix corneae

Utrwalone zmętnienie po wcześniejszym uszkodzeniu tkanki.

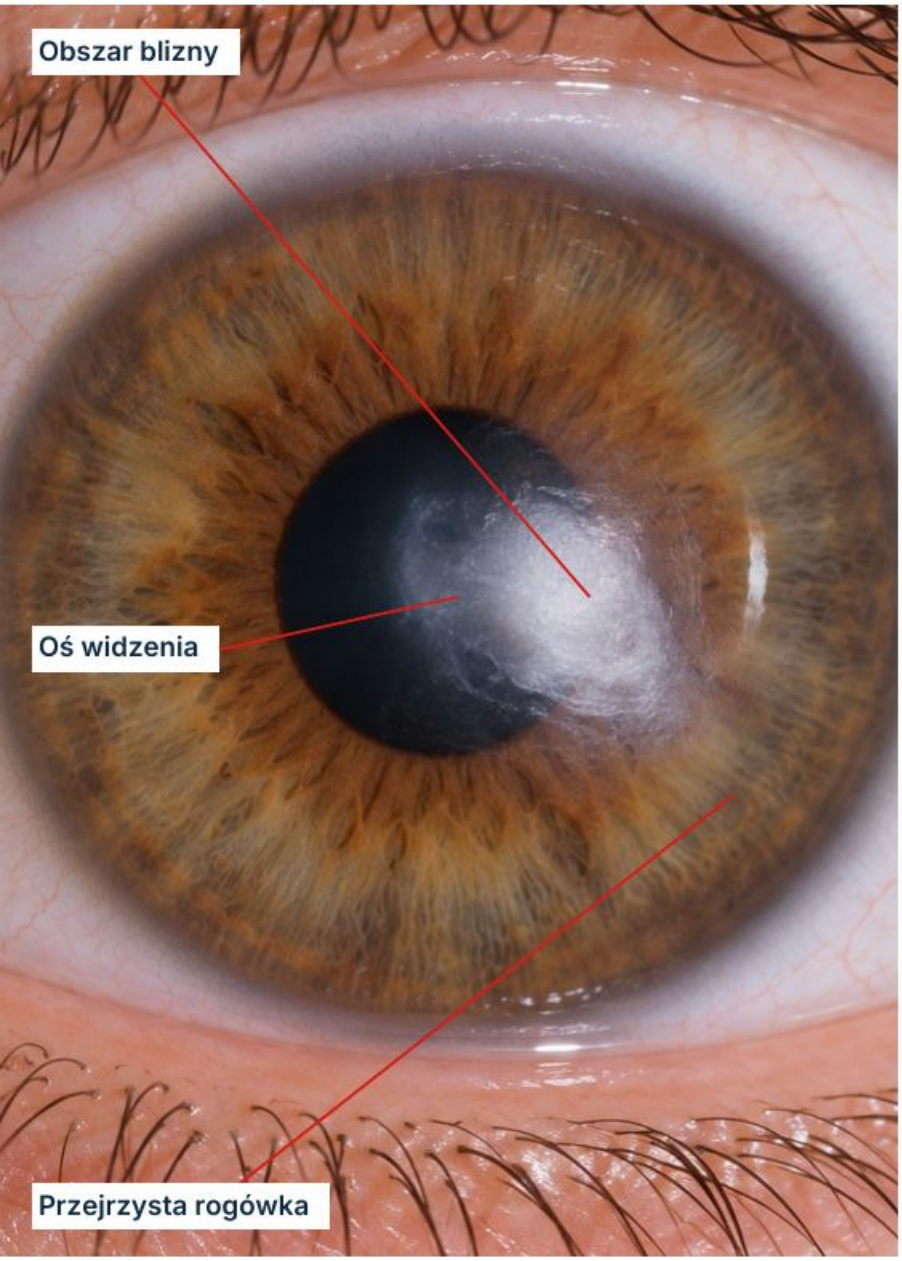



Schemat dydaktyczny

Gdzie patrzeć

Określ położenie, rozległość i głębokość zmętnienia. Blizna może pozostawać po urazie, zakażeniu lub zabiegu; sam wygląd nie odtwarza przyczyny.

Miejsce

Białawe lub szarawe zmętnienie może być ograniczone albo rozległe. Położenie względem osi widzenia ma znaczenie dla jakości obrazu.

Częsty błąd

Uznanie każdego białego ogniska za dawną, nieaktywną bliznę.

Cechy

Porównaj z wcześniejszą dokumentacją. Stabilność jest informacją czasową, której pojedyncze zdjęcie nie dostarcza; nowy ból zmienia ocenę starej zmiany.

Ocena

Zbadaj powierzchnię i ostrość wzroku. Nieprawidłowa krzywizna oraz rozpraszanie światła mogą pogarszać widzenie, nawet bez całkowitego zasłonięcia źrenicy.

Nie pomyl

Aktywny naciek może przypominać białą bliznę. Ubytek nabłonka, zaczerwienienie lub nowe dolegliwości wymagają wykluczenia czynnego procesu.

Przypadek fikcyjny

Rafał, 48 lat, stolarz z Przemyśla: od lat zmętnienie po urazie, bez nowych objawów. Sprawdź dokumentację i funkcję, zamiast oceniać wyłącznie barwę.

W 10 sekund

Wskaż zasięg i oś widzenia. Czy masz dowód stabilności oraz dane o nabłonku i ostrości?

Nowy ból, ubytek lub pogorszenie widzenia wymagają pilnej oceny okulistycznej.

Źródła: M03-S12; M03-S21

Łuk rogówkowy

Arcus corneae

Obwodowe odkładanie lipidów w rogówce.

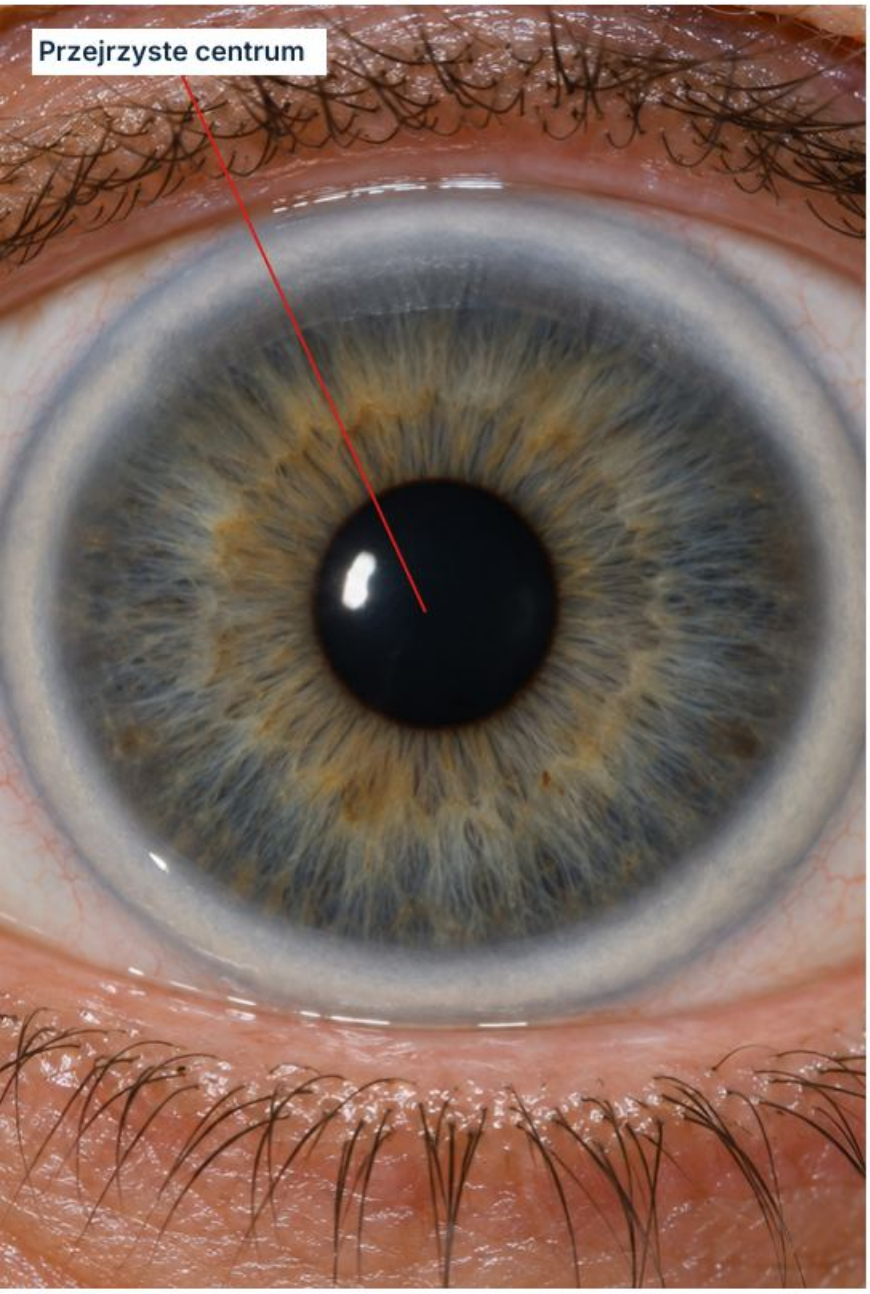

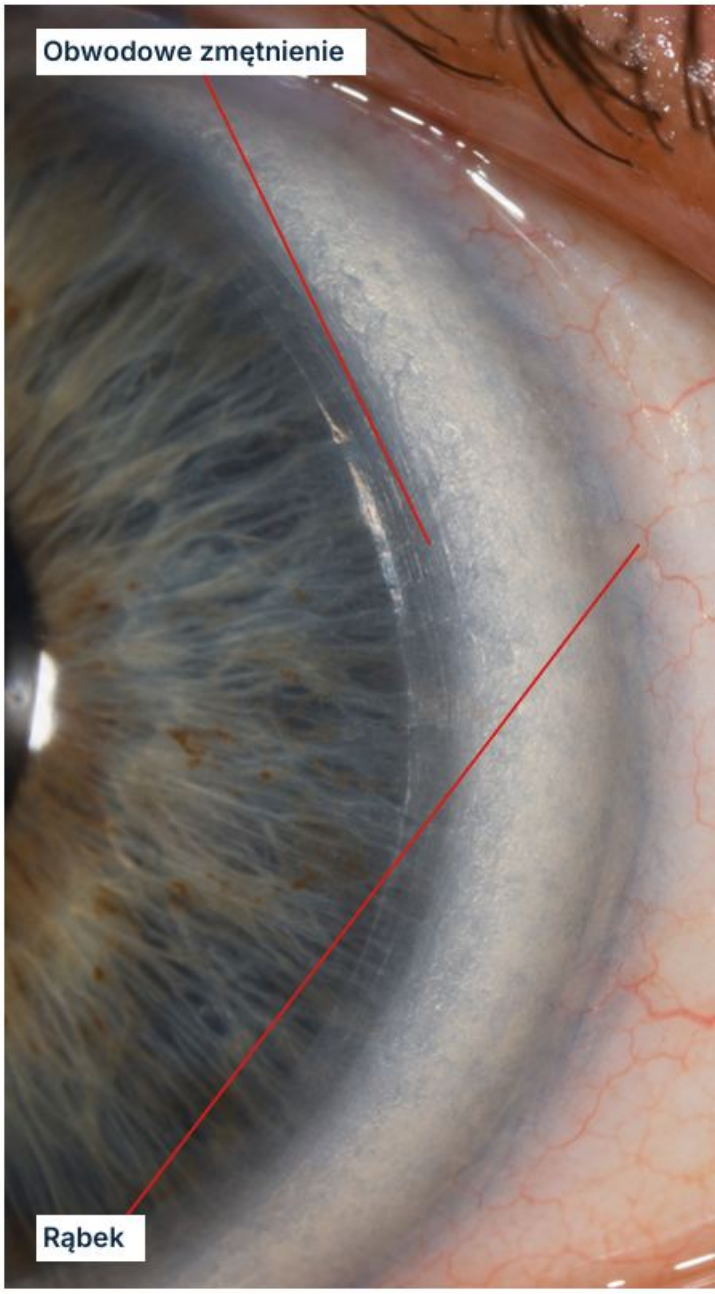

Schemat dydaktyczny

Gdzie patrzeć

Szukaj szarobiałego łuku lub pierścienia w obwodowej istocie właściwej. Obejrzyj oba oczy i relację zmiany do rąbka.

Cechy

Typowy łuk jest zmianą bezobjawową i zwykle nie pogarsza ostrości. Nie przypisuj mu nowego bólu lub spadku widzenia bez wyjaśnienia.

Częsty błąd

Rozpoznanie hipercholesterolemii wyłącznie na podstawie jasnego pierścienia.

Miejsce

Zmętnienie zaczyna się często od góry i dołu, a może objąć obwód. Centralna część rogówki zwykle pozostaje przejrzysta.

Ocena

Uwzględnij wiek i wywiad metaboliczny. U młodszej osoby łuk uzasadnia ocenę zaburzeń lipidowych; sam obraz nie określa stężenia cholesterolu.

W 10 sekund

Nazwij warstwę, położenie i stan centrum. Czy uwzględniasz wiek, objawy i możliwe alternatywy?

Nie pomyl

Taśmowata keratopatia biegnie poziomo przez obszar szpary. Pierścieniowaty naciek zapalny ma inny kontekst i może dawać ostre dolegliwości.

Przypadek fikcyjny

Marian, 77 lat, emeryt z Nowego Sącza: symetryczny obwodowy łuk bez objawów. Oddziel typowy wzorzec od oceny ogólnoustrojowej, która wymaga danych poza fotografią.

Bolące czerwone oko lub nowe pogorszenie widzenia nie są wyjaśnione samym łukiem.

Źródła: M03-S13; M03-S17

Stożek rogówki

Keratoconus

Postępujące ścieńczenie i uwypuklenie zmieniają optykę.

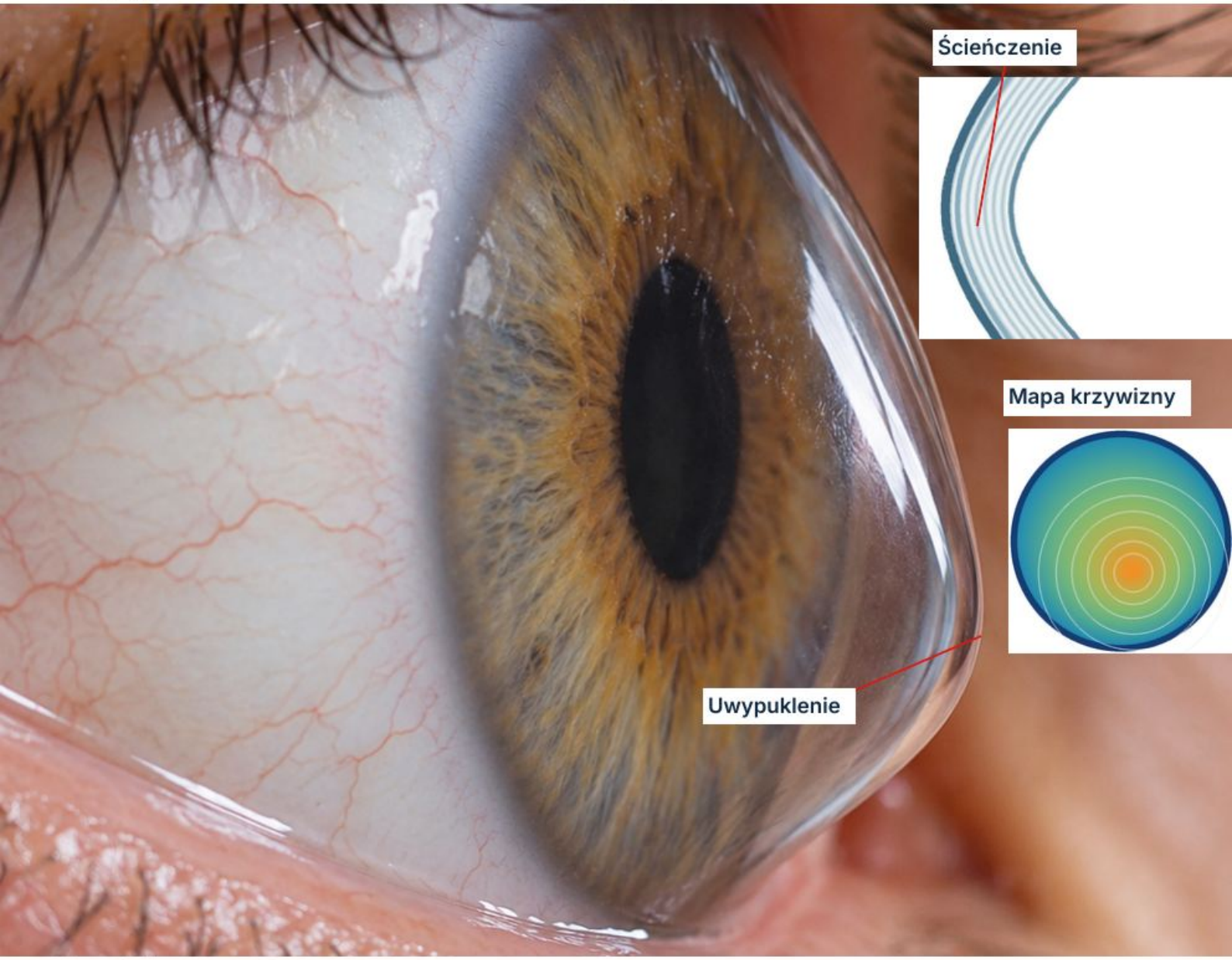

Schemat dydaktyczny

Gdzie patrzeć

Oceń kształt i grubość rogówki, nie tylko jej przejrzystość. Wczesny stożek może nie dawać wyraźnego uwypuklenia na zwykłym zdjęciu.

Miejsce

Postępujący lub nieregularny astygmatyzm i słabsza korekcja okularowa skłaniają do oceny rogówki. Nie są jednak same w sobie rozpoznaniem stożka.

Cechy

Topografia i tomografia pokazują kształt, a ocena grubości wspiera rozpoznanie. Mapy interpretuj, uwzględniając jakość badania i porównanie obu oczu.

Ocena

Zapytaj o zmiany korekcji, pocieranie oczu i rodzinny wywiad. Wyraźna asymetria jest możliwa; lepsze drugie oko nie wyklucza choroby.

Nie pomyl

Blizna lub zaburzenia filmu łzowego także pogarszają jakość widzenia. Pojedyncza kolorowa mapa bez kontekstu nie potwierdza przyczyny nieregularności.

Częsty błąd

Wykluczenie stożka, ponieważ rogówka z przodu wygląda przezroczyście.

Przypadek fikcyjny

Oskar, 20 lat, student z Wrocławia: częste zmiany okularów i nieregularny astygmatyzm. Zlecone obrazowanie pozwala ocenić kształt i grubość, których fotografia nie pokazuje.

W 10 sekund

Połącz jakość korekcji, mapę kształtu i grubość. Czy oceniasz powtarzalny wynik, czy pojedynczy artefakt?

Nagłe pogorszenie widzenia lub ból wymagają pilnej oceny, niezależnie od wcześniejszego rozpoznania.

Źródła: M03-S14

Dystrofia śródbłonkowa Fuchsa

Fuchs endothelial corneal dystrophy

Zmiany śródbłonka mogą poprzedzać jawny obrzęk.

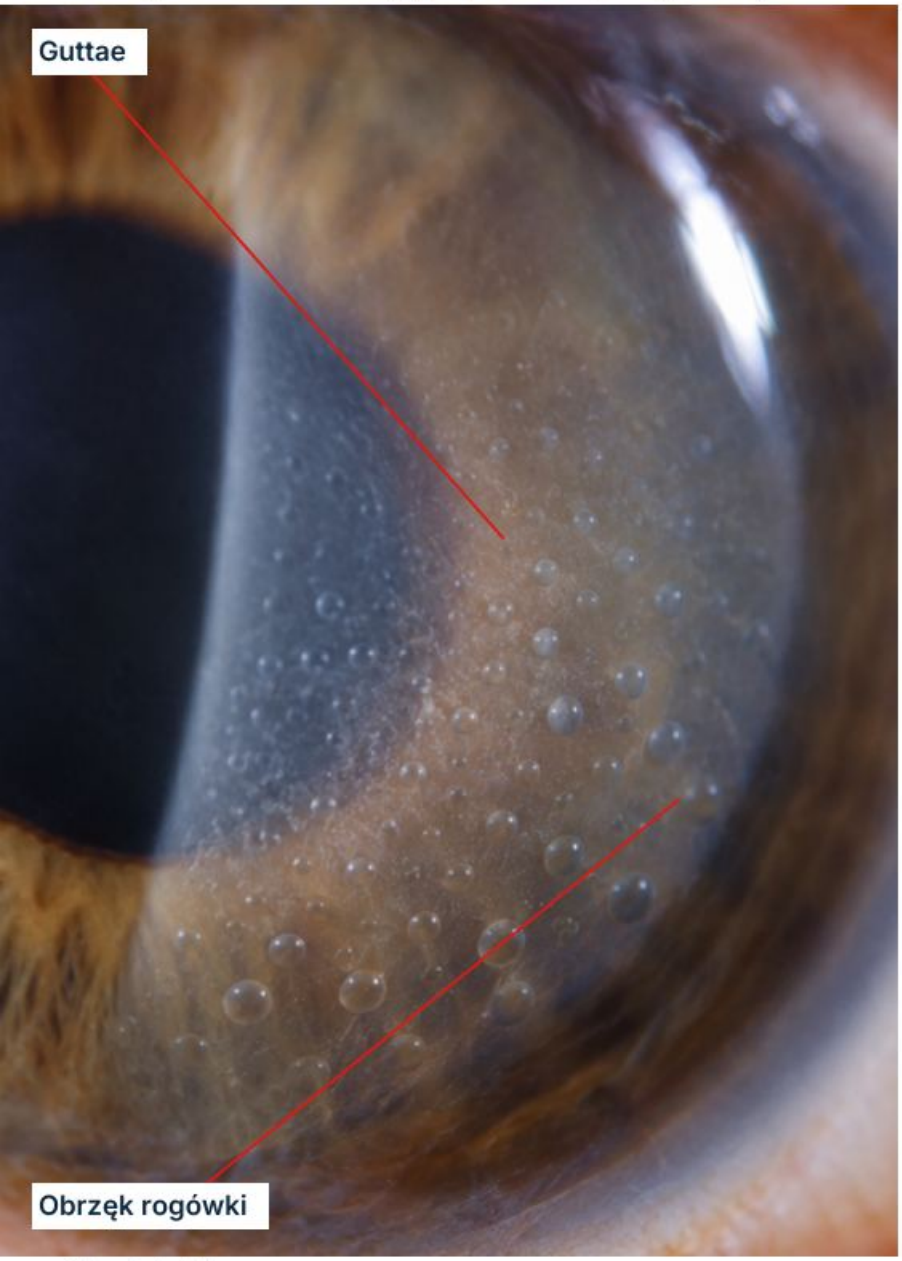



Schemat dydaktyczny

Gdzie patrzeć

Zajęta jest tylna warstwa rogówki. Wczesne guttae wymagają odpowiedniej oceny w lampie, nie oceny samej powierzchni nabłonka.

Miejsce

Drobne wyrośla błony Descemeta, określane jako guttae, często są nasilone centralnie. Obie strony mogą różnić się stopniem zmian.

W 10 sekund

Wskaż tylną warstwę i oddziel obecność guttae od nasilenia obrzęku. Czy opis obejmuje widzenie oraz jego zmienność?

Cechy

Zapytaj o zamglenie po przebudzeniu, poprawiające się później. Obrzęk w bardziej zaawansowanej chorobie może utrzymywać zaburzenia widzenia.

Ocena

Oceń grubość i śródbłonek odpowiednimi badaniami, np. pachymetrią i mikroskopią spekularną. Pojedyncza fotografia nie mierzy liczby ani funkcji komórek.

Częsty błąd

Traktowanie guttae jak punktowych ubytków nabłonka.

Nie pomyl

Pęcherzowa keratopatia opisuje obrzęk z pęcherzami, który może być następstwem dystrofii Fuchsa lub innego uszkodzenia śródbłonka. Nie są to identyczne nazwy.

Przypadek fikcyjny

Krystyna, 62 lata, nauczycielka z Suwałk: poranne zamglenie i obustronne centralne guttae. Zestaw wynik z obrzękiem, objawami i badaniem drugiego oka.

Ból lub nowe pogorszenie widzenia wymagają oceny; zaawansowany obrzęk może uszkadzać powierzchnię.

Źródła: M03-S15; M03-S11

Dystrofia błony podstawnej nabłonka

Epithelial basement membrane dystrophy · EBMD

Mapy, punkty i linie przypominające odciski palców.

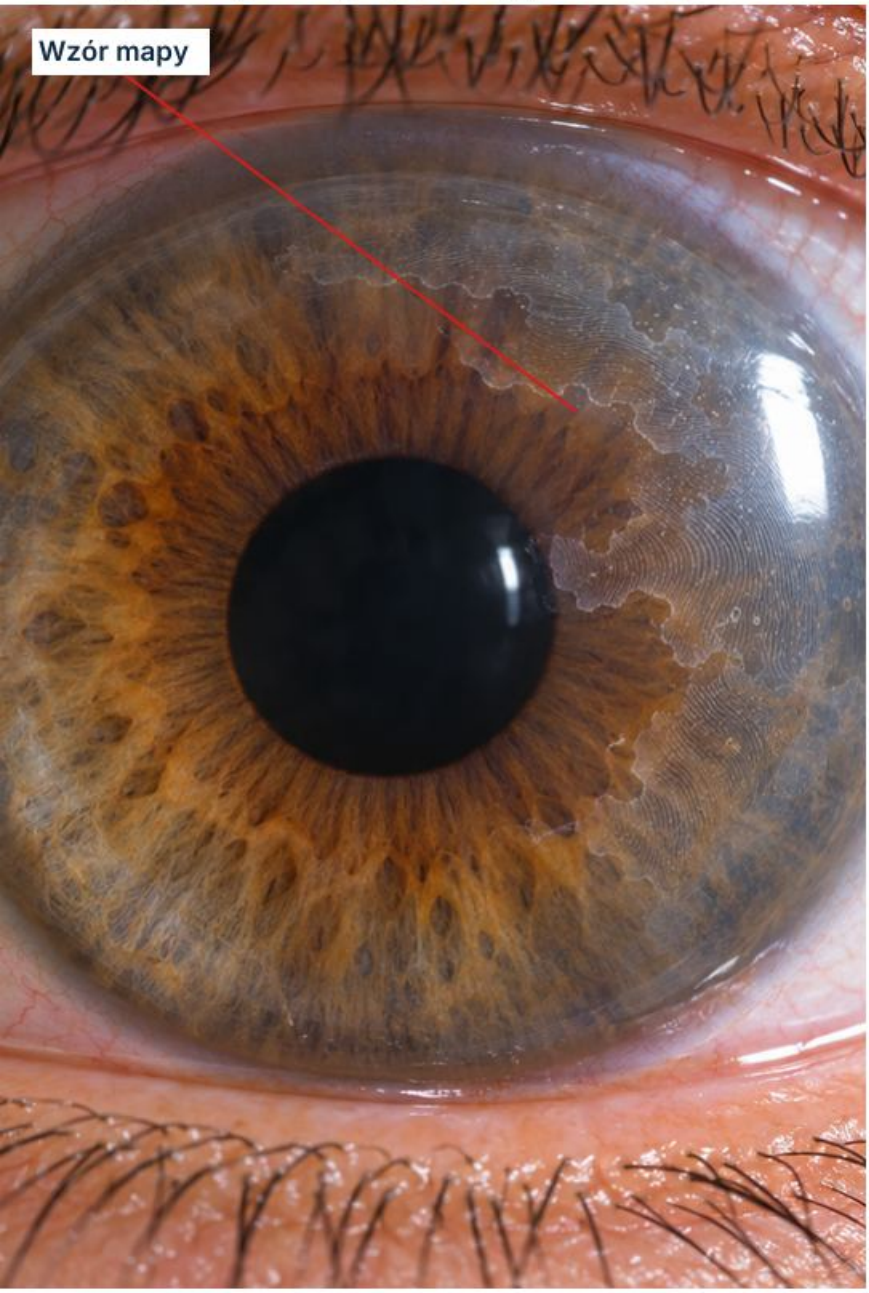



Schemat dydaktyczny

Gdzie patrzeć

Oceń nabłonek i błonę podstawną w lampie szczelinowej. Fotografia może nie pokazać wzorów.

Cechy

Wyniosłe nierówności mogą dawać barwienie negatywne: film z fluoresceiną omija ich szczyty. Nie każda ciemniejsza plamka oznacza brak patologii.

Nie pomyl

Erozja opisuje epizod ubytku, a EBMD podłoże strukturalne, które może mu sprzyjać. Część osób z EBMD nie zgłasza dolegliwości.

Miejsce

Geograficzne obszary, drobne szarawe punkty i zakrzywione równoległe linie tworzą wzorzec „map-dot-fingerprint". Nie wszystkie elementy muszą występować równocześnie.

Ocena

Zapytaj o zmienną ostrość i nawracający ból przy otwieraniu oka po śnie. Nieprawidłowe przyleganie nabłonka może sprzyjać erozjom.

Przypadek fikcyjny

Sylwia, 50 lat, urzędniczka z Legnicy: zmienne widzenie, bez świeżego urazu. W badaniu równoległe linie i nierówność nabłonka wymagają opisu warstwy.

Częsty błąd

Pomijanie zmiany, gdy nie barwi się dodatnio jak otarcie.

W 10 sekund

Nazwij wzór i rodzaj barwienia. Czy oddzielasz aktualny ubytek od nieprawidłowej struktury nabłonka?

Nowy ból lub pogorszenie widzenia wymagają oceny powierzchni i wykluczenia innych przyczyn.

Źródła: M03-S16; M03-S03

Keratopatia taśmowata

Calcific band keratopathy

Poziomy pas złogów wapniowych w powierzchownej rogówce.

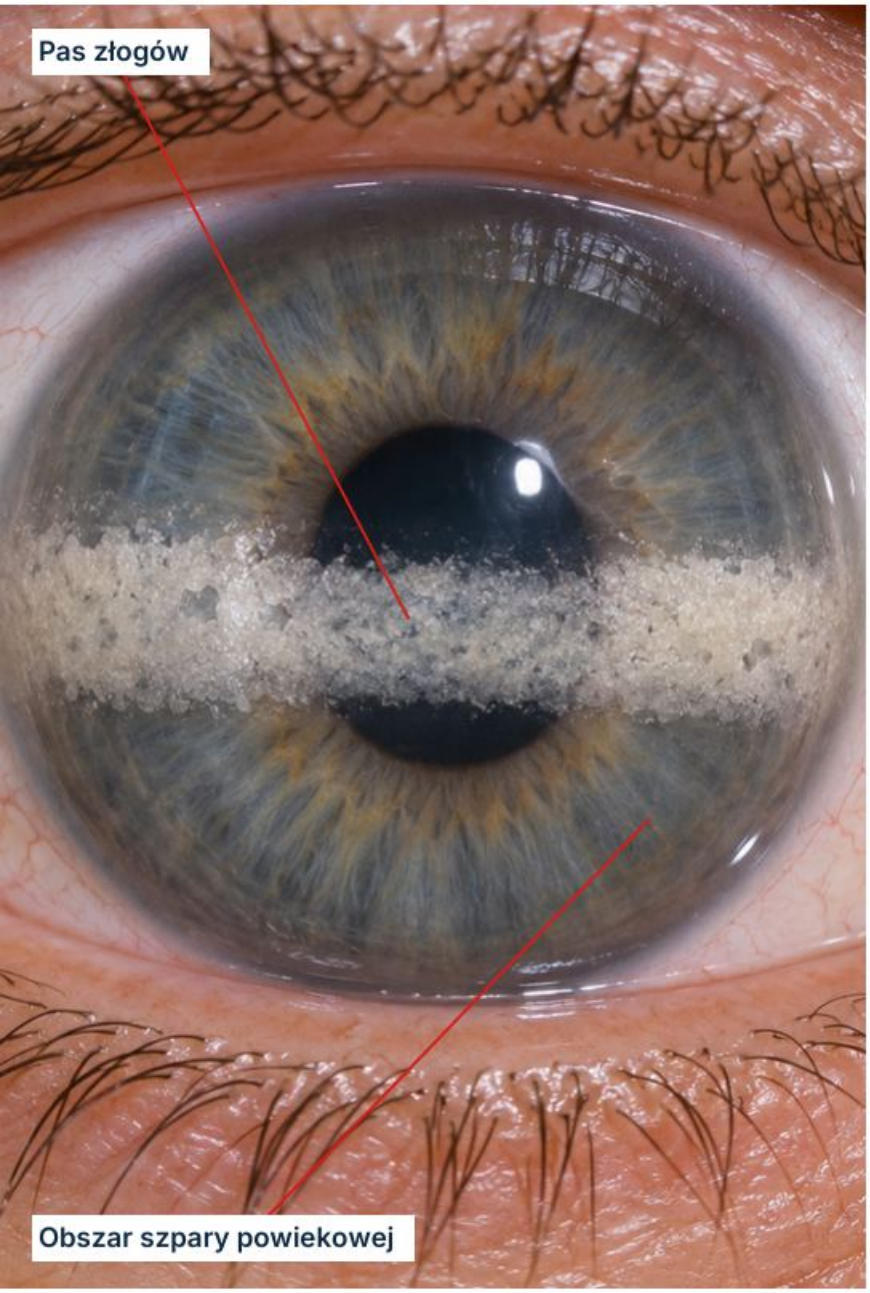



Schemat dydaktyczny

Gdzie patrzeć

Powierzchowne złogi przy błonie Bowmana tworzą poziomy pas w odsłoniętej części rogówki, rozszerzający się od obwodu.

Cechy

Oceń powierzchnię i objawy. Złogi mogą pogarszać przejrzystość lub drażnić nabłonek; ból wymaga sprawdzenia, czy jest on uszkodzony.

Częsty błąd

Rozpoznanie hiperkalcemii na podstawie samego pasa w rogówce.

Miejsce

Szare drobiny mogą z czasem tworzyć kredowobiały pas. Opisz zasięg i relację do osi widzenia, nie tylko jasność.

Nie pomyl

Łuk rogówkowy biegnie obwodowo, a nie poziomym pasem przez szparę. Blizna może mieć inny kształt i nie oznacza złogu wapnia.

W 10 sekund

Wskaż przebieg pasa, warstwę i oś widzenia. Oddziel złóg od przyczyny wymagającej badań.

Ocena

Zapytaj o przewlekłe choroby oka, zabiegi oraz zaburzenia ogólnoustrojowe, w tym gospodarki wapniowo-fosforanowej. Wygląd nie określa stężenia wapnia we krwi.

Przypadek fikcyjny

Henryk, 68 lat, emeryt z Chełma: chore oko z białym poziomym pasem. Opisz położenie i nabłonek, a przyczynę ustal z historią choroby.

Nowy ból lub pogorszenie widzenia wymagają oceny; nie tłumacz ich automatycznie dawnym złogiem.

Źródła: M03-S17; M03-S13

Ciało obce rogówki

Corpus alienum corneae

Drobny punkt może skrywać poważniejszy mechanizm urazu.

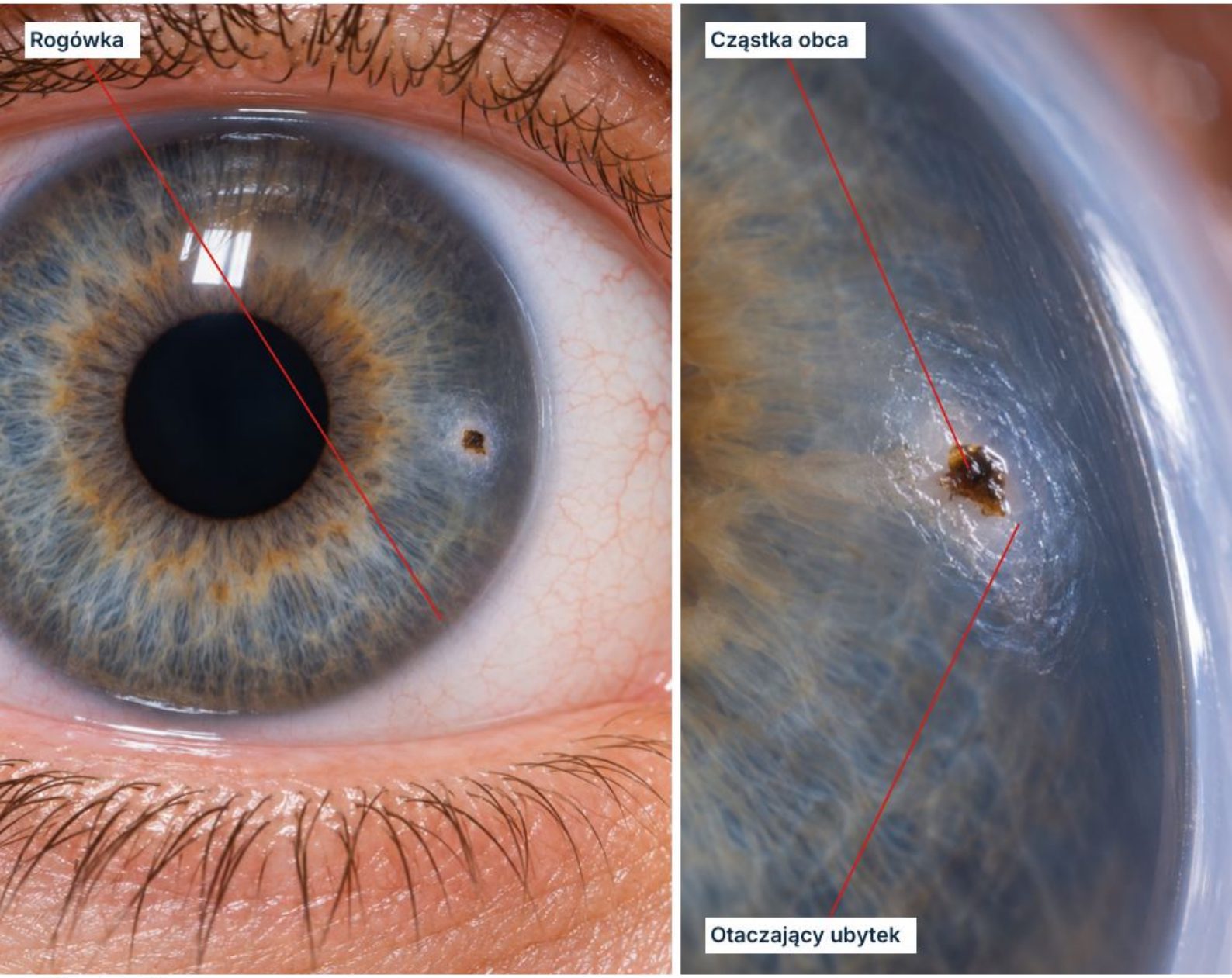

Schemat dydaktyczny

Gdzie patrzeć

Określ miejsce cząstki i otaczające uszkodzenie. Widoczny punkt nie pokazuje głębokości ani drogi, którą ciało obce dostało się do oka.

Miejsce

Zapytaj o szlifowanie, wiercenie, uderzanie metalu i materiał roślinny. Wysoka prędkość zwiększa podejrzenie penetracji nawet przy małej zmianie.

Częsty błąd

Ocenianie ryzyka wyłącznie według wielkości punktu i nasilenia bólu.

Cechy

Badający ocenia głębokość w lampie oraz powierzchnię po fluoresceinie. Wielkość cząstki na fotografii nie wyklucza uszkodzenia śródgałkowego.

Ocena

Ustal widzenie, ból i moment urazu. Przy pionowych otarciach trzeba rozważyć ciało pod powieką, a nie tylko w rogówce.

W 10 sekund

Zapisz materiał, prędkość, lokalizację i widzenie. Czy wykluczono głębszy uraz, czy jedynie znaleziono cząstkę?

Nie pomyl

Odblask światła lub barwnik mogą przypominać punkt. Rozpoznanie wymaga badania; podejrzanej cząstki nie sprawdzaj przez samodzielne wydłubywanie.

Przypadek fikcyjny

Artur, 45 lat, ślusarz z Wałbrzycha: punkt po pracy szlifierką, niewielki ból. Mechanizm wymaga wykluczenia penetracji, mimo małej widocznej zmiany.

Podejrzenie penetracji wymaga natychmiastowej oceny okulistycznej; ciało obce także wymaga oceny profesjonalnej.

Źródła: M03-S18; M03-S19

Pierścień rdzy

Rust ring

Rdzawobrunatny złóg po żelaznym ciele obcym.

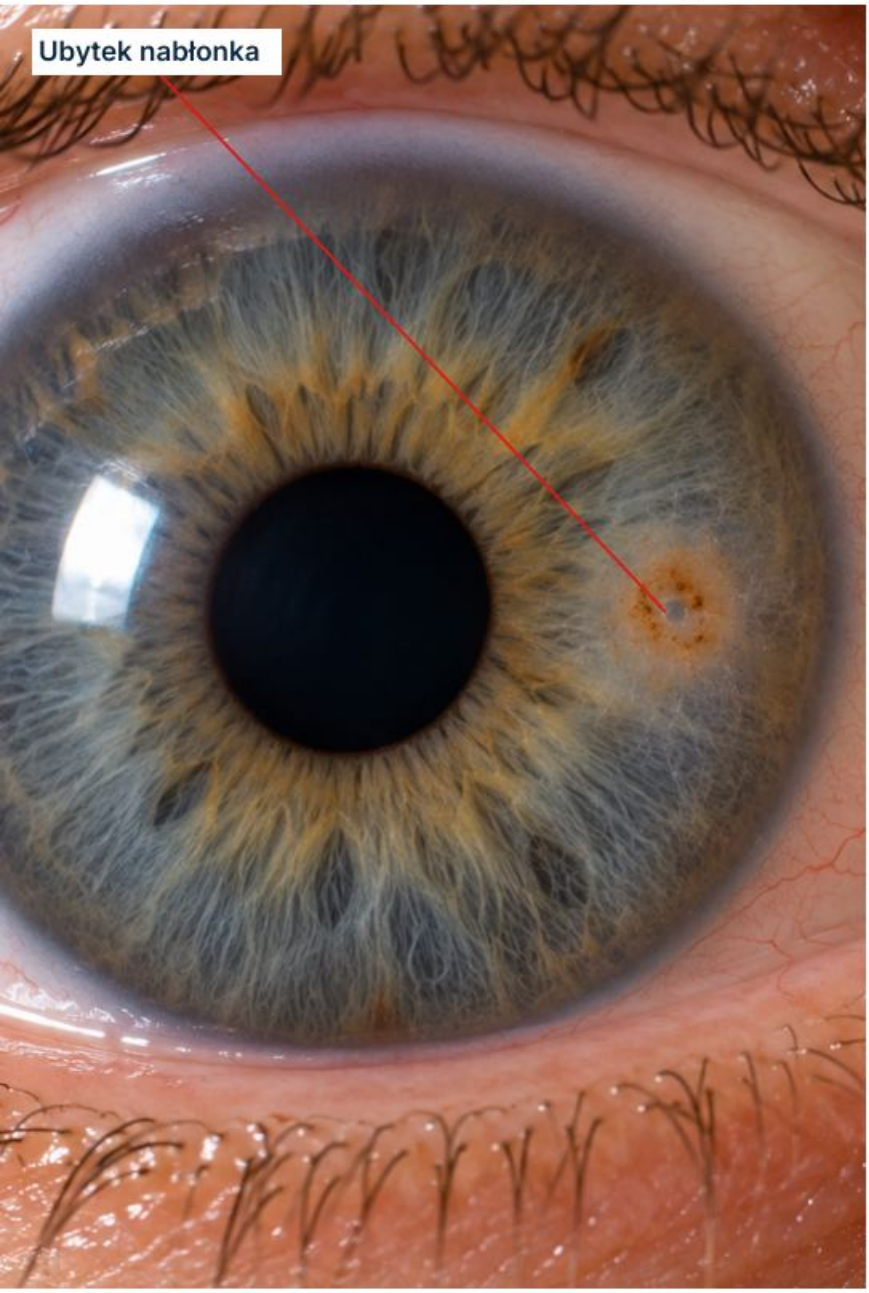



Schemat dydaktyczny

Gdzie patrzeć

Szukaj rdzawego zabarwienia wokół miejsca wbicia metalowej cząstki. Obecność złogu i obecność pozostałego ciała obcego opisuj oddzielnie.

Miejsce

Żelazna cząstka może pozostawić rdzę w tkance rogówki. Złóg nie musi znikać wraz z samą cząstką; oceń miejsce w powiększeniu.

Częsty błąd

Uznanie oka za ocenione, ponieważ metalowy punkt już wypadł.

Cechy

Zapytaj o mechanizm i czas urazu. Szlifowanie lub uderzanie metalu nadal wymaga oceny penetracji, nawet gdy uwagę przyciąga pierścień.

Ocena

Oceń powierzchnię, widzenie i ewentualny naciek. Fotografia nie określa głębokości złogu ani bezpieczeństwa jego usunięcia.

W 10 sekund

Oddziel cząstkę, rdzę i ubytek. Czy opis zawiera mechanizm oraz wynik oceny głębokości?

Nie pomyl

Barwnik, stara blizna lub aktywny naciek mogą tworzyć ciemniejsze ognisko. Rdzawy kolor bez wywiadu i badania nie potwierdza metalicznej przyczyny.

Przypadek fikcyjny

Bogdan, 52 lata, monter z Sosnowca: po odprysku metalu widoczny brązowy pierścień. Sprawdź, czy cząstka pozostała i czy nie ma głębszego urazu.

Podejrzenie penetracji wymaga natychmiastowej oceny okulistycznej. Nie usuwaj złogu samodzielnie.

Źródła: M03-S19; M03-S18

Neowaskularyzacja rogówki

Corneal neovascularization

Naczynia przekraczają rąbek i wchodzą w rogówkę.

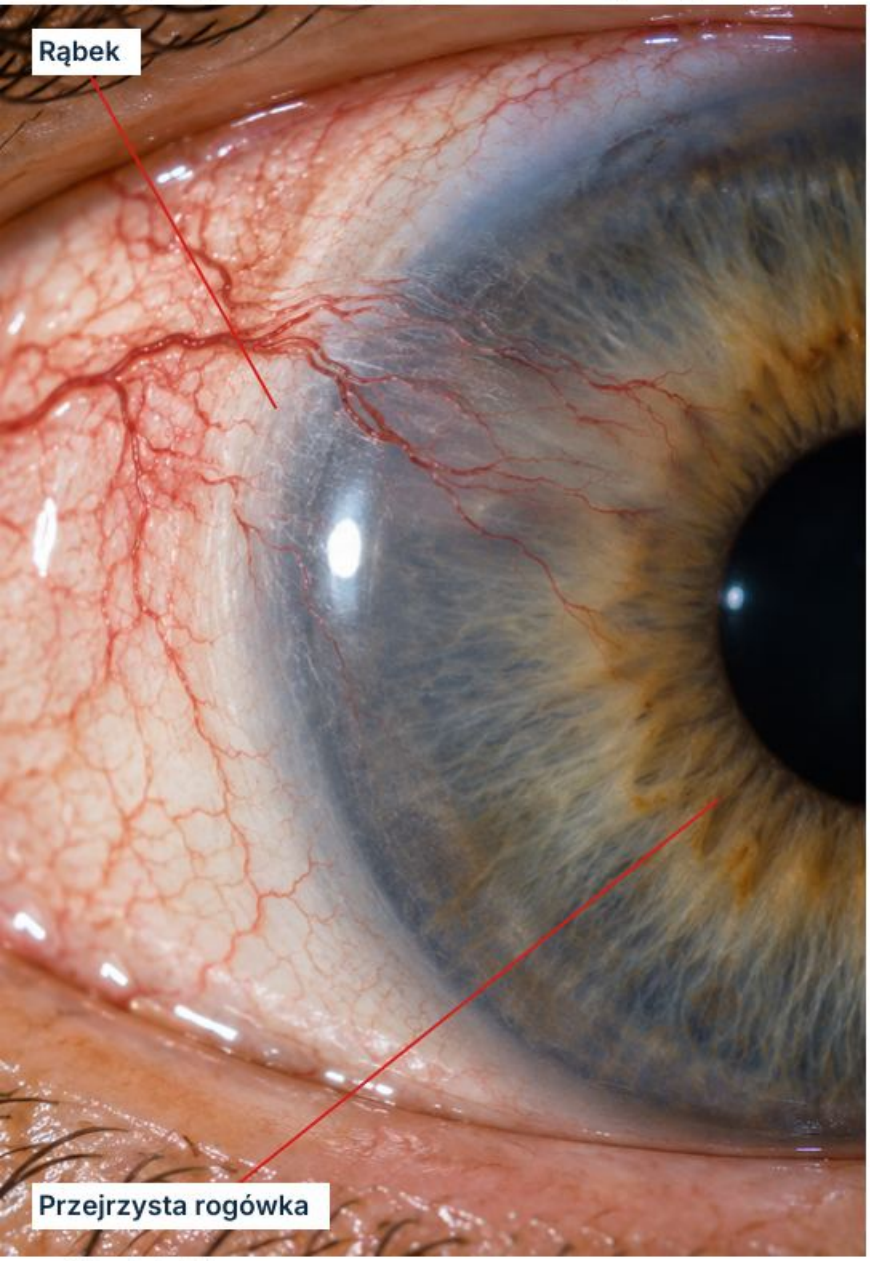



Schemat dydaktyczny

Gdzie patrzeć

Prześledź naczynie od splotu rąbkowego do rogówki. Prawidłowa przejrzysta rogówka nie ma własnych naczyń krwionośnych; przekrwienie spojówki jest inną zmianą.

Miejsce

Zapisz obszar wrastania i zasięg względem centrum. Naczynia mogą być delikatne, siateczkowate lub grubsze; wzór nie określa samodzielnie przyczyny.

Cechy

W lampie ustal warstwę i otaczające zmętnienie. Widok z przodu nie zawsze rozróżnia naczynia powierzchowne od głębszych.

Ocena

Zapytaj o soczewki, przewlekłe zapalenie, uraz i wcześniejsze choroby rogówki. Niedotlenienie lub zapalenie mogą pobudzać wrastanie, ale wymagają oceny kontekstu.

Częsty błąd

Uznanie każdego naczynia przy rąbku za naczynie rogówkowe.

Nie pomyl

Naczynia spojówki pozostają poza rogówką. Skrzydlik wnosi tkankę przez rąbek; sama neowaskularyzacja nie musi tworzyć trójkątnej zmiany.

Przypadek fikcyjny

Filip, 32 lata, kierowca z Zielonej Góry: długie noszenie soczewek i obwodowe naczynia. Opisz ich wejście na rogówkę i oceń nabłonek i widzenie.

W 10 sekund

Wskaż linię rąbka, warstwę oraz najdalszy zasięg. Czy naczynie rzeczywiście leży w rogówce?

Nowy ból, naciek lub pogorszenie widzenia wymagają pilnej oceny przyczyny.

Źródła: M03-S20; M03-S21; M02-S09

Komora przednia, tęczówka i źrenica

Rozdziel to, co pływa, co przylega i co reaguje.

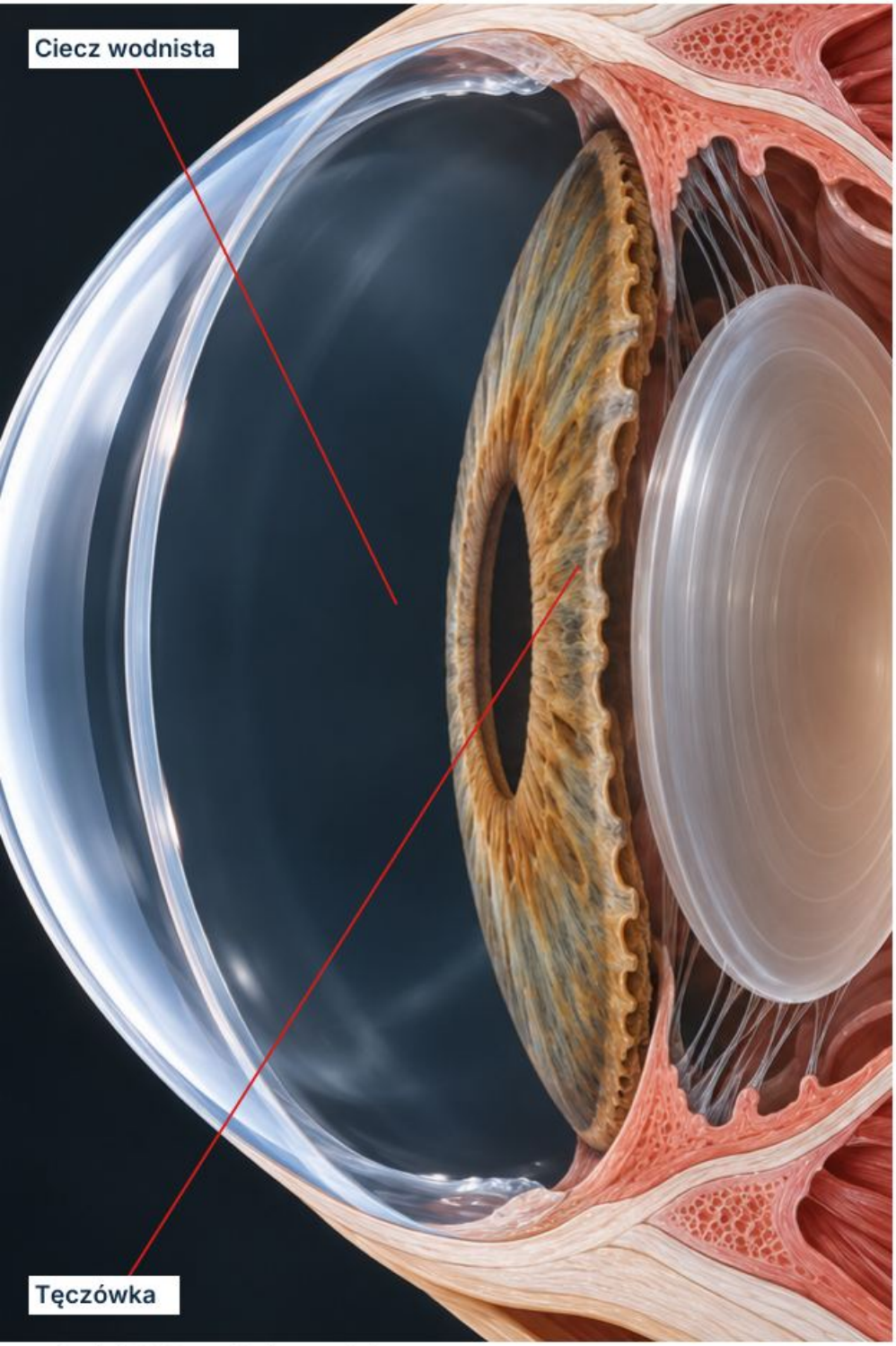

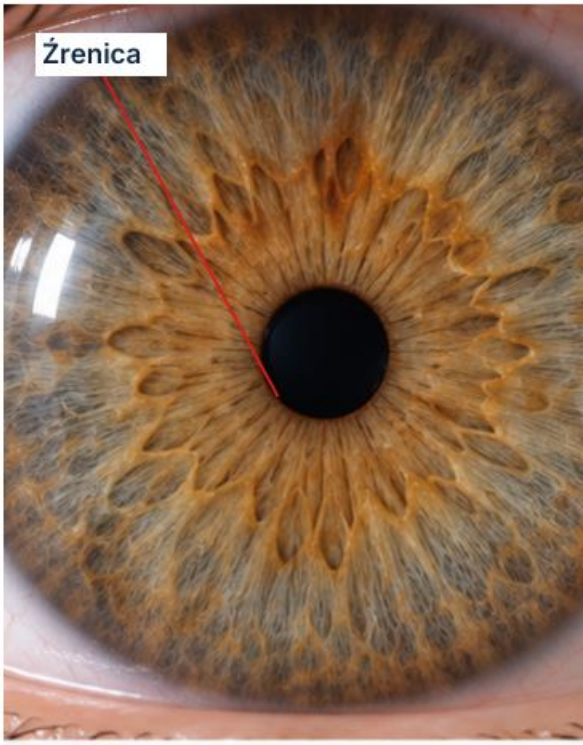

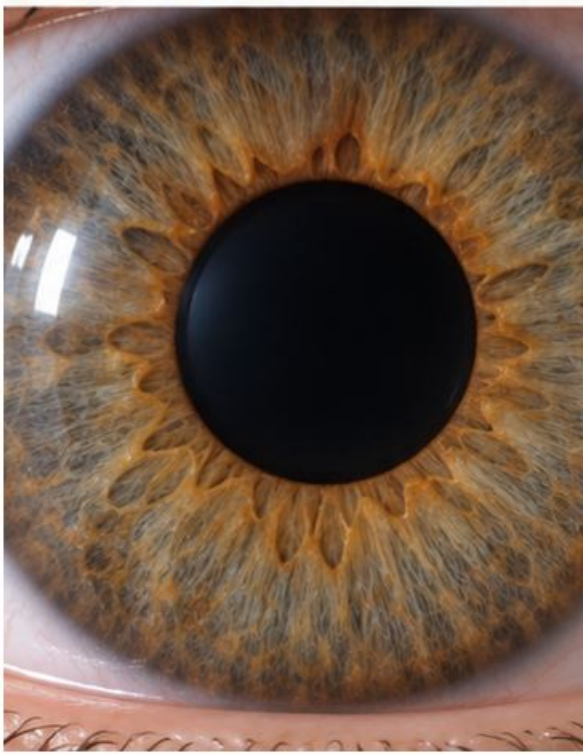

Przekrój dydaktyczny i schemat reakcji

Komora

Komórki i flare wymagają lampy szczelinowej. Poziom krwi lub materiału zapalnego lokalizuj za rogówką.

Tęczówka

Wskaż nowe naczynia, zrost lub brak tkanki. Sam nieregularny obrys źrenicy nie wyjaśnia mechanizmu.

Reakcja

Porównaj światło, ciemność i odpowiedź dynamiczną. Średnica i droga dośrodkowa to odrębne informacje.

Po tym module

Rozpoznasz warstwę i wzorzec reakcji oraz wskażesz, które objawy wymagają pilnego wyjaśnienia.

Źródła: M04-S01; M04-S09; M04-S12

Komórki w komorze przedniej

Anterior chamber cells

Drobne punkty unoszą się w wiązce światła.

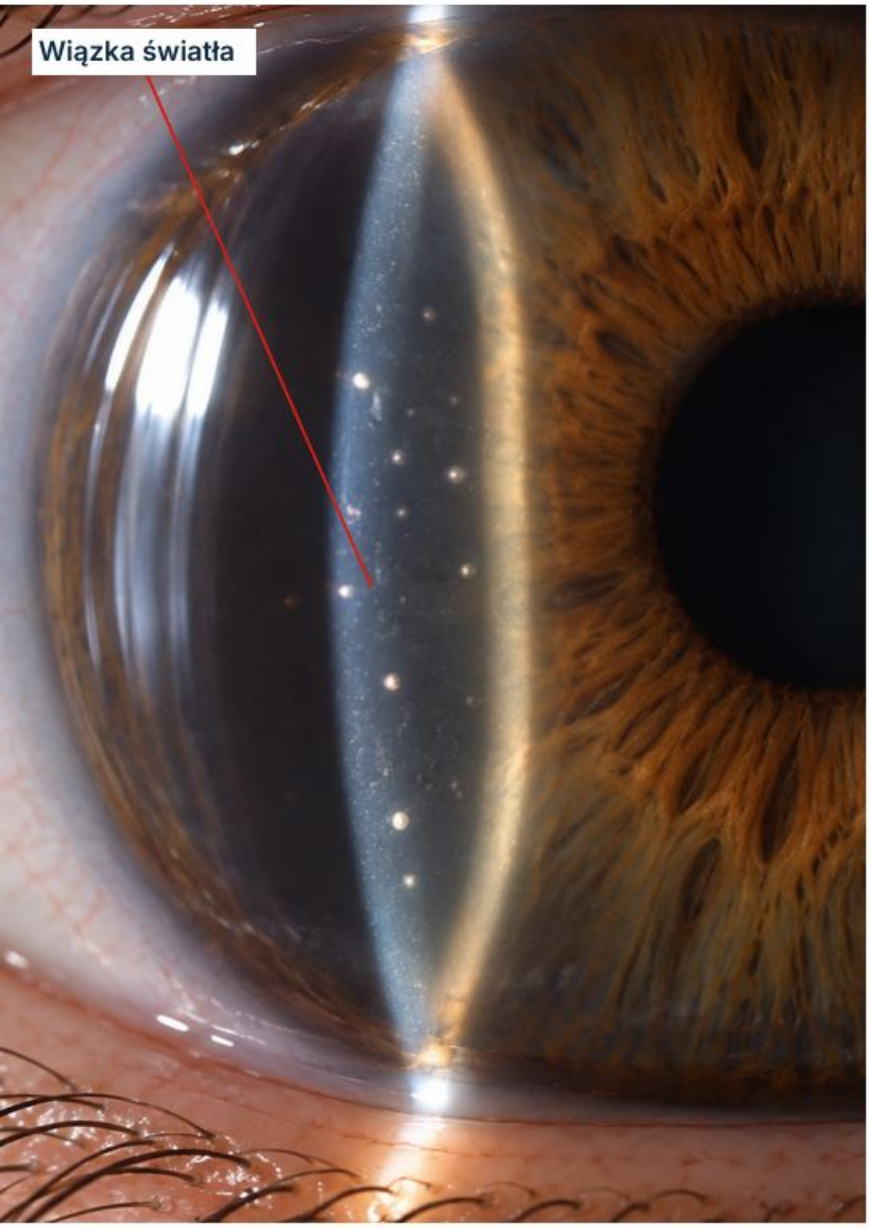

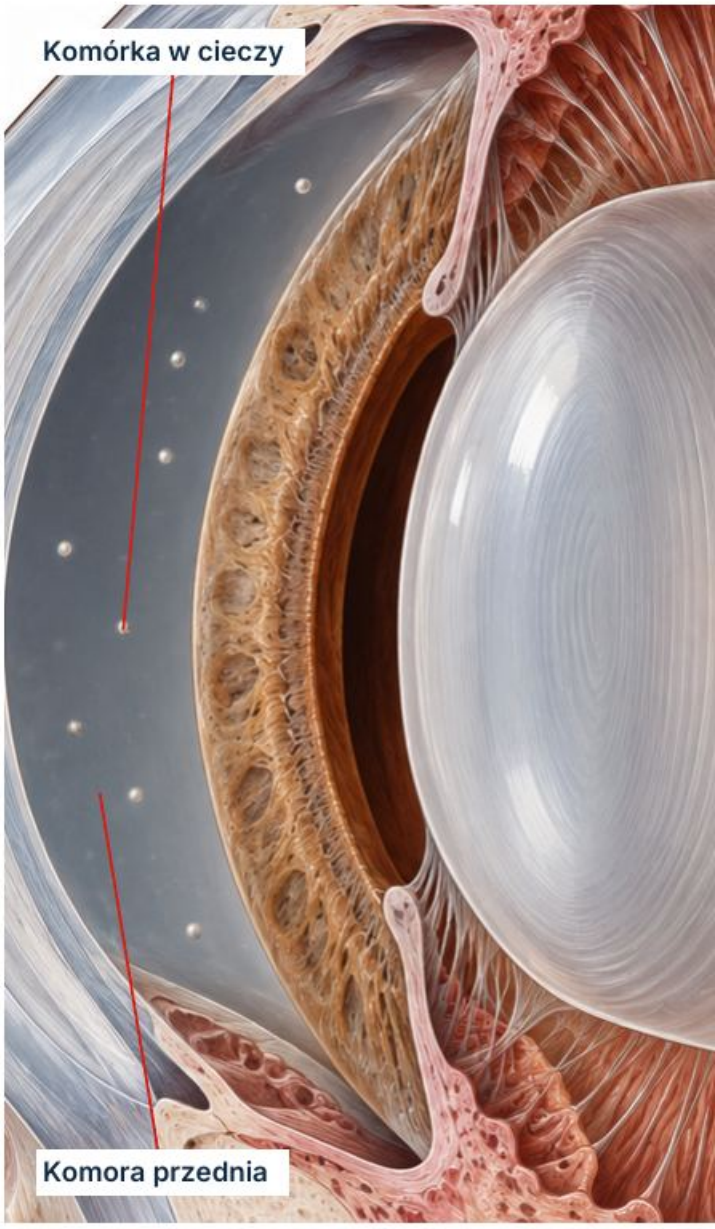

Schemat dydaktyczny

Gdzie patrzeć

Oceń przestrzeń między tylną powierzchnią rogówki a tęczówką w lampie szczelinowej. Widok czerwonego oka nie pokazuje wiarygodnie komórek.

Miejsce

Pojedyncze punkty w cieczy odróżnij od osadów przytwierdzonych do śródbłonka. Zmiana położenia w czasie wspiera lokalizację w komorze.

Częsty błąd

Utożsamienie każdego jasnego punktu z ropostkiem lub konkretnym patogenem.

Cechy

Opis nasilenia wymaga znanej metody i warunków obserwacji. Nie porównuj liczby punktów z ilustracji z rzeczywistą oceną stopnia zapalenia.

Ocena

Sprawdź ból, światłowstręt, ostrość i inne struktury. Komórki mogą towarzyszyć różnym procesom, w tym zapaleniu lub następstwom urazu.

W 10 sekund

Wskaż przestrzeń komory, punkty i metodę obserwacji. Czy oddzielasz obecność komórek od przyczyny procesu?

Nie pomyl

Flare jest rozproszoną widocznością wiązki wskutek białka; komórki są oddzielnymi punktami. Oba objawy oceniaj osobno, nawet gdy współistnieją.

Przypadek fikcyjny

Piotr, 40 lat, nauczyciel z Łodzi: światłowstręt i komórki w lampie. Nie wyjaśniaj objawów samym przekrwieniem spojówki; oceń również dno oka.

Nowa reakcja zapalna z bólem lub pogorszeniem widzenia wymaga pilnej oceny okulistycznej.

Źródła: M04-S01; M01-S11; M04-S02

Przymglenie cieczy wodnistej — flare

Aqueous flare

Wiązka staje się widoczna przez rozpraszanie na białku.

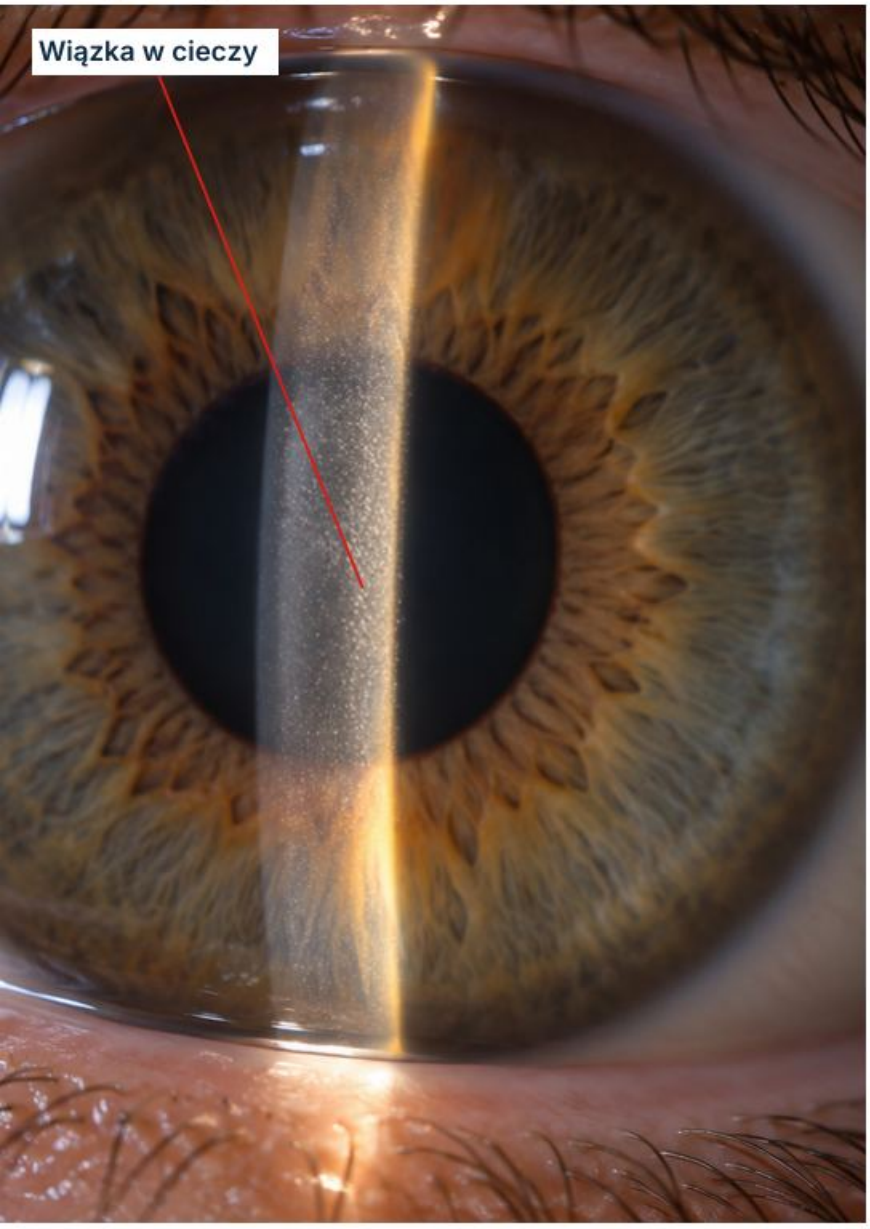

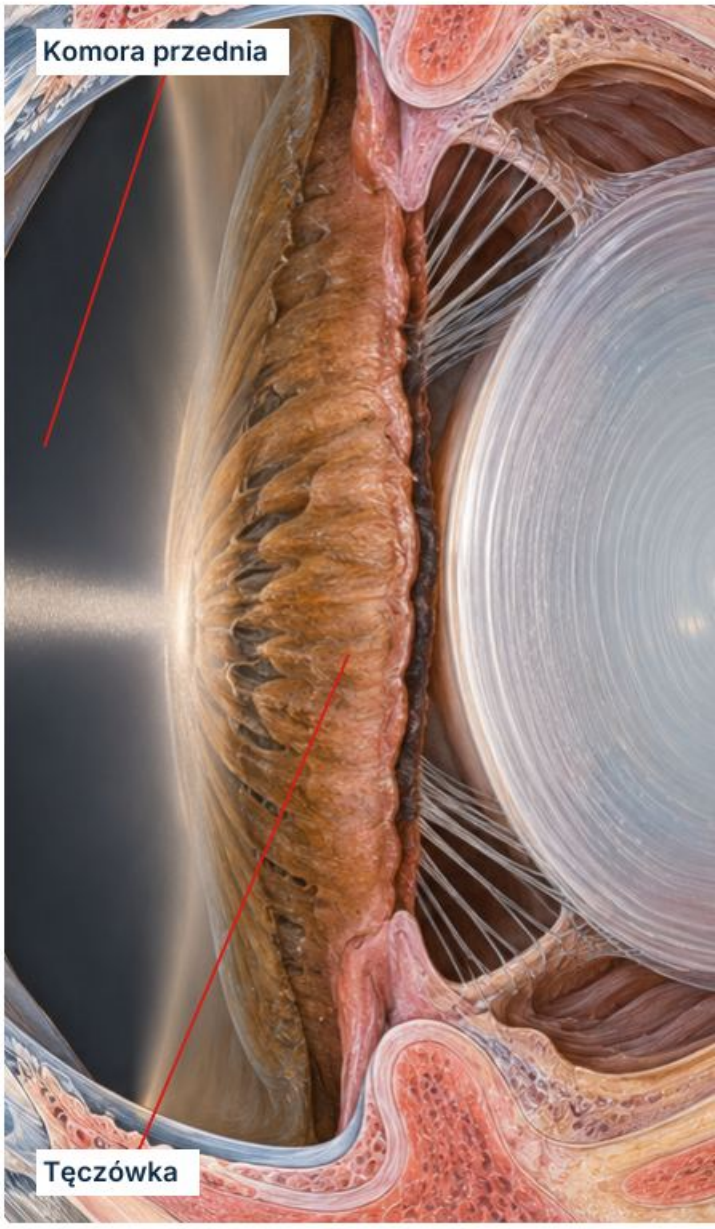

Schemat dydaktyczny

Gdzie patrzeć

Oceń ciecz wodnistą w lampie szczelinowej. Flare opisuje rozpraszanie światła w komorze, a nie zmętnienie rogówki przed nią.

Miejsce

Widoczna wiązka może przypominać snop w zapylonym powietrzu. To objaśnienie dydaktyczne; nie oznacza, że ciecz zawiera dosłownie pył.

Cechy

Oceniaj flare oddzielnie od komórek. Obecność jednego objawu nie pozwala przypisać tej samej oceny nasilenia drugiemu.

Ocena

Połącz obraz z wywiadem i pozostałymi wynikami. Białko może wynikać z zaburzenia bariery krew–ciecz wodnista; sam flare nie identyfikuje przyczyny.

Nie pomyl

Obrzęk rogówki zmienia przezroczystość tkanki, a flare cieczy. Pojedyncze punkty to komórki, nie równoważnik rozproszonej wiązki.

Częsty błąd

Uznanie widocznej wiązki za pomiar liczby komórek.

Przypadek fikcyjny

Ewa, 45 lat, księgowa z Opola: po zapaleniu widoczna wiązka w komorze. Zapisz oddzielnie flare, komórki i stan rogówki, zamiast jednej etykiety „mętne oko”.

W 10 sekund

Nazwij ośrodek, w którym rozprasza się światło. Czy oceniasz ciecz między strukturami, czy zmętnienie samej tkanki?

Ból, światłowstręt lub pogorszenie widzenia wymagają pilnej oceny przyczyny.

Źródła: M04-S02; M01-S11

Osady rogówkowe

Keratic precipitates · KP

Skupiska komórek zapalnych na tylnej powierzchni rogówki.





Schemat dydaktyczny

Gdzie patrzeć

Ustal, że punkt leży na śródbłonku, a nie w nabłonku ani swobodnie w cieczy. Potrzebna jest ocena warstwy w lampie.

Miejsce

Opisz wielkość, kształt i rozkład osadów. Drobne, gwiazdkowate lub większe osady mogą towarzyszyć różnym postaciom zapalenia.

W 10 sekund

Wskaż śródbłonek, rozkład i współistniejącą reakcję komory. Czy potrafisz oddzielić lokalizację od interpretacji przyczyny?

Cechy

Sprawdź komórki, flare i stan tęczówki. Osady są częścią obrazu przedniego odcinka, nie osobnym rozpoznaniem etiologicznym.

Ocena

Zapytaj o nawroty i wcześniejsze zapalenie. Obecność pozostałych osadów nie pozwala automatycznie ocenić bieżącej aktywności bez reszty badania.

Częsty błąd

Rozpoznanie konkretnego zakażenia wyłącznie z wielkości osadów.

Nie pomyl

Guttae dystrofii Fuchsa są wyroślami błony Descemeta, a punktowe ubytki leżą z przodu. Sam biały punkt nie wskazuje warstwy.

Przypadek fikcyjny

Teresa, 57 lat, bibliotekarka z Gdyni: punkty na tylnej rogówce i światłowstręt. Zlokalizuj osady i oceń komorę; nie myl ich z barwieniem nabłonka.

Nowe objawy zapalne lub pogorszenie widzenia wymagają pilnej oceny okulistycznej.

Źródła: M04-S03; M04-S01; M03-S15

Ropostek

Hypopyon

Jasny poziom materiału zapalnego w dolnej komorze.

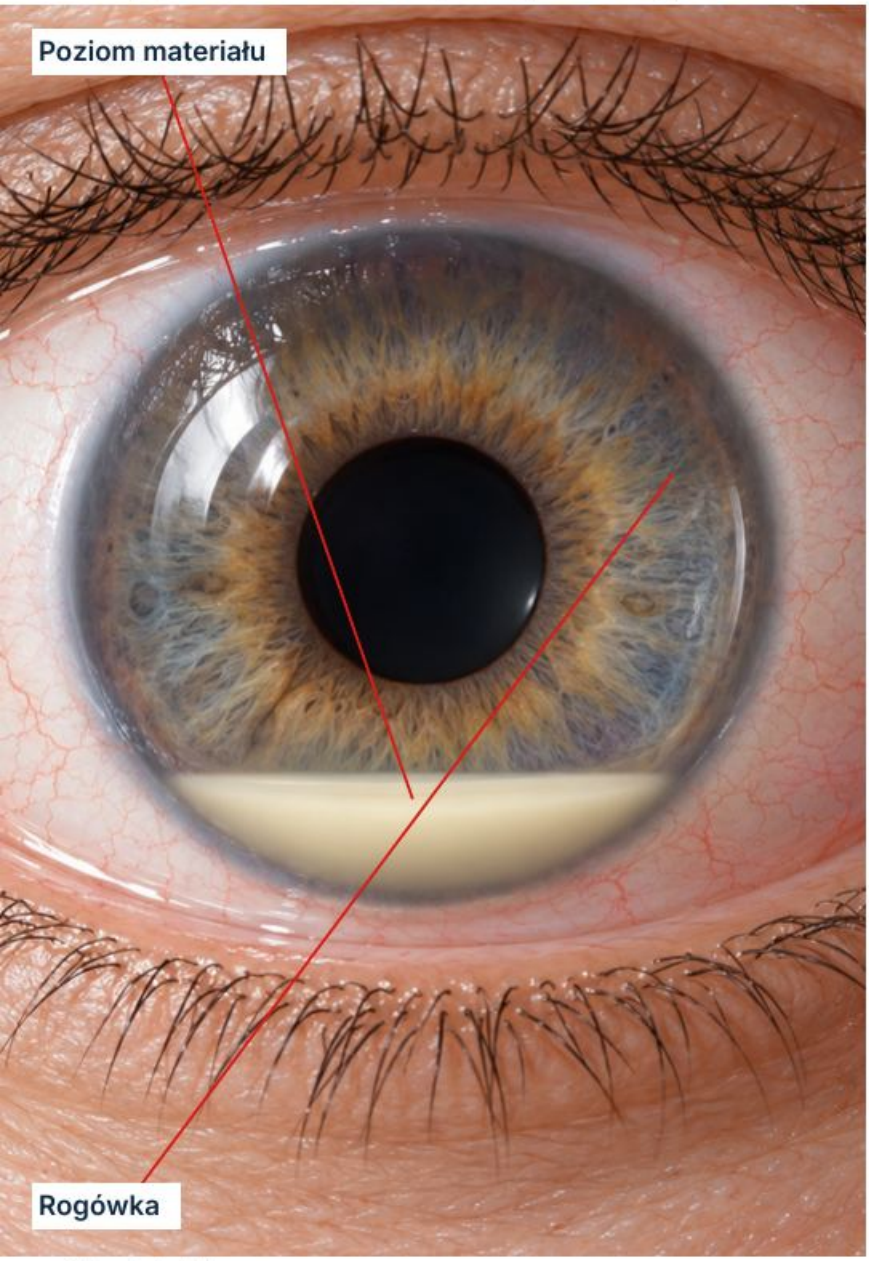



Schemat dydaktyczny

Gdzie patrzeć

Potwierdź położenie za rogówką, przed tęczówką. Białawożółty materiał w dolnej komorze różni się od powierzchownego nacieku rogówki.

Miejsce

Nagromadzone komórki i materiał zapalny mogą tworzyć poziom. Opisz wysokość, jeśli zmierzona, oraz wygląd otaczającej komory.

W 10 sekund

Nazwij warstwę, poziom i kontekst czasowy. Czy oceniono rogówkę oraz możliwe zajęcie wnętrza oka?

Cechy

Oceń widzenie, ból, rogówkę i dostępny widok wnętrza oka. Jasny poziom może towarzyszyć ciężkiemu zakażeniu lub silnemu zapaleniu niezakaźnemu.

Ocena

Zapytaj o operację, iniekcję, uraz i szybkie pogorszenie. Po zabiegu podejrzenie zakażenia wewnątrzgałkowego wymaga szczególnej pilności.

Częsty błąd

Założenie, że ropostek zawsze oznacza ten sam rodzaj infekcji.

Nie pomyl

Krwistek zawiera krew i ma czerwonobrunatny odcień. Sama barwa ani obecność ropostka nie wskazują mikroorganizmu i nie zastępują pełnego badania.

Przypadek fikcyjny

Wanda, 73 lata, emerytka z Płocka: pogorszenie widzenia po operacji i jasny poziom w komorze. Nie czekaj na silny ból, aby skierować pilnie.

Ropostek wymaga natychmiastowej oceny okulistycznej, szczególnie po zabiegu lub przy spadku widzenia.

Źródła: M04-S04; M01-S11; M02-S19

Krwistek

Hyphaema

Krew gromadzi się w komorze przedniej.

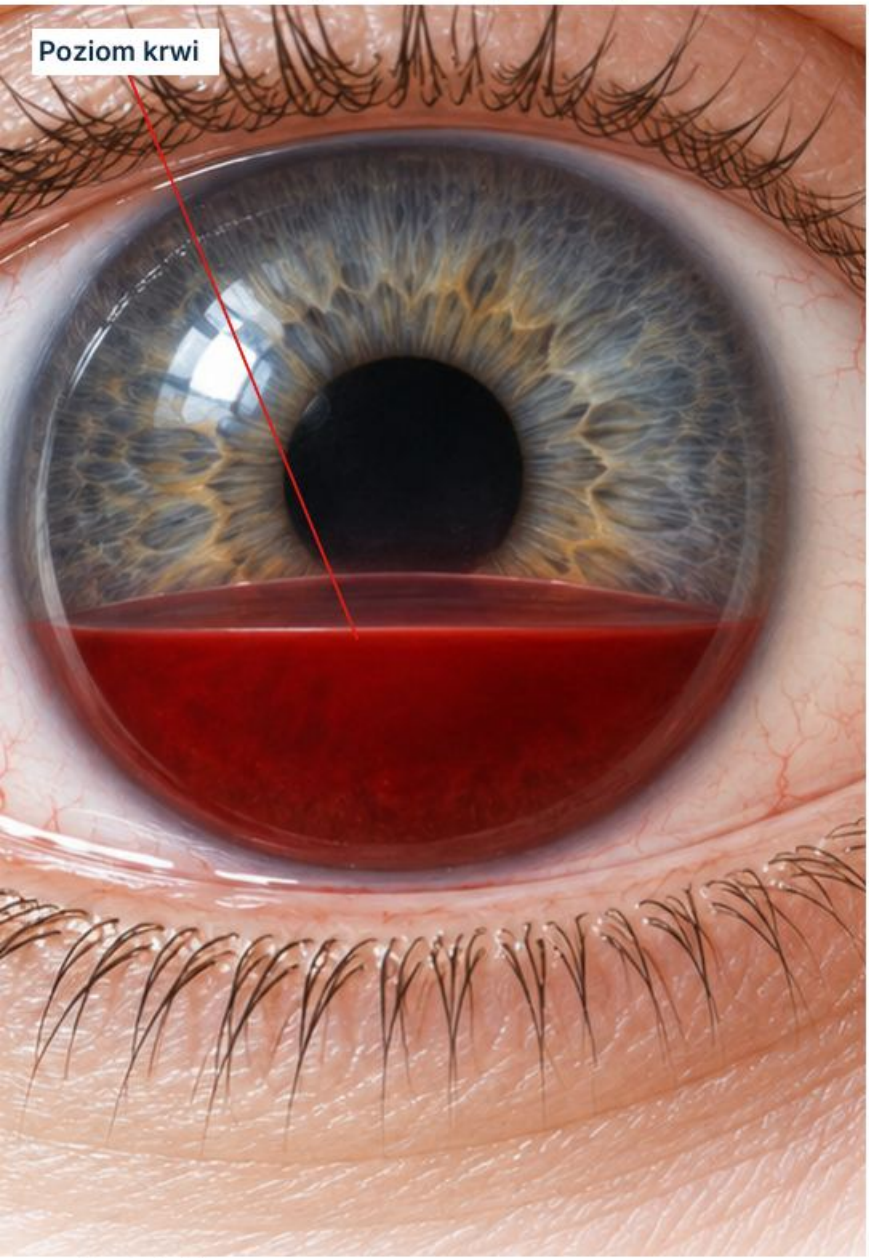

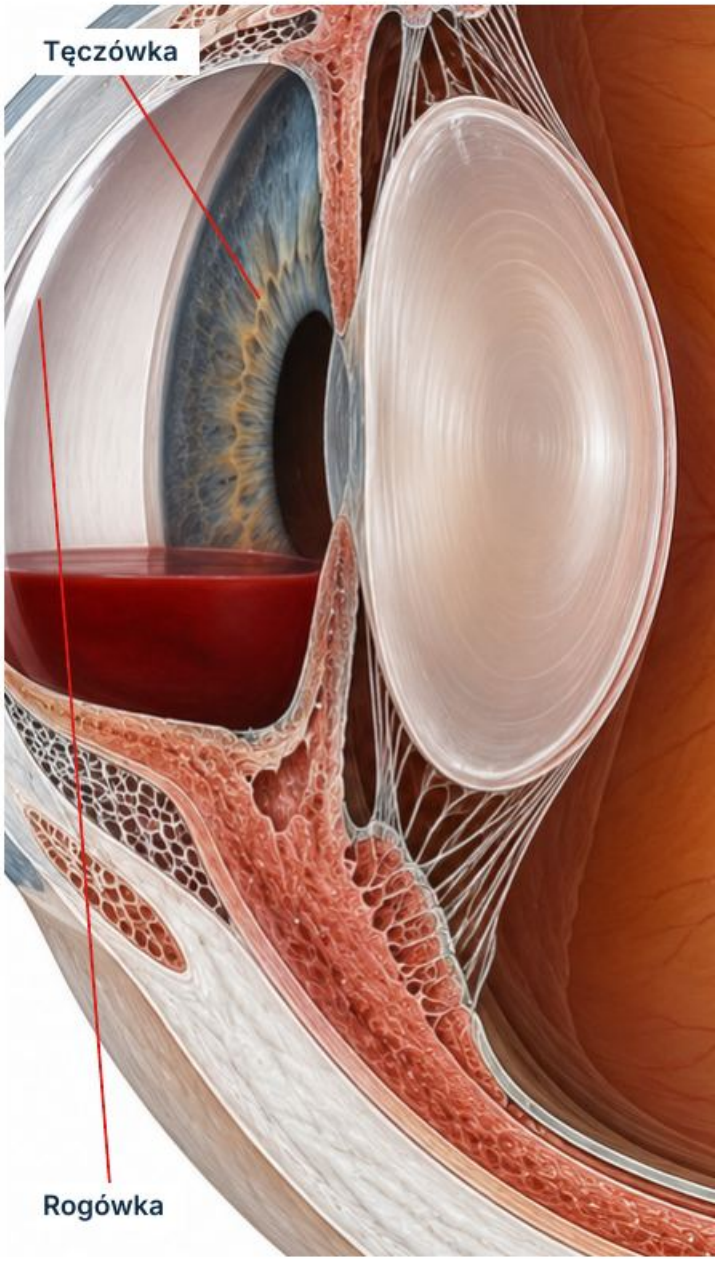

Schemat dydaktyczny

Gdzie patrzeć

Krew znajduje się między rogówką a tęczówką. Może tworzyć poziom, skrzep lub występować jako pojedyncze krwinki widoczne dopiero w lampie.

Miejsce

Opisz poziom i zasięg bez zakładania, że brak dużej warstwy wyklucza krwawienie. Mikrokrwistek wymaga badania w powiększeniu.

Cechy

Zapytaj o uraz, zabieg i inne choroby oka. Krew w komorze nie ujawnia sama mechanizmu ani wszystkich uszkodzeń współistniejących.

Ocena

Sprawdź ostrość i ciśnienie, gdy badanie jest bezpieczne. Po urazie najpierw trzeba wykluczyć otwartą ranę gałki.

W 10 sekund

Wskaż rogówkę, krew i tęczówkę w prawidłowej kolejności. Zapisz uraz oraz brakujące dane o wnętrzu oka.

Nie pomyl

Wylew podspojówkowy leży na zewnątrz gałki pod spojówką. Krwistek jest wewnątrz przedniej komory i wiąże się z innym ryzykiem.

Przypadek fikcyjny

Marek, 30 lat, trener z Poznania: po uderzeniu piłką czerwony poziom przed tęczówką. Mała wysokość krwi nie wyklucza urazu innych struktur.

Częsty błąd

Bagatelizowanie krwawienia, ponieważ źrenica pozostaje widoczna ponad poziomem.

Krwistek po urazie wymaga natychmiastowej oceny okulistycznej; możliwe są ponowne krwawienie i wzrost ciśnienia.

Źródła: M04-S05; M01-S11

Zrosty tylne

Synechiae posteriores

Tylna powierzchnia tęczówki przylega do przedniej torebki soczewki.

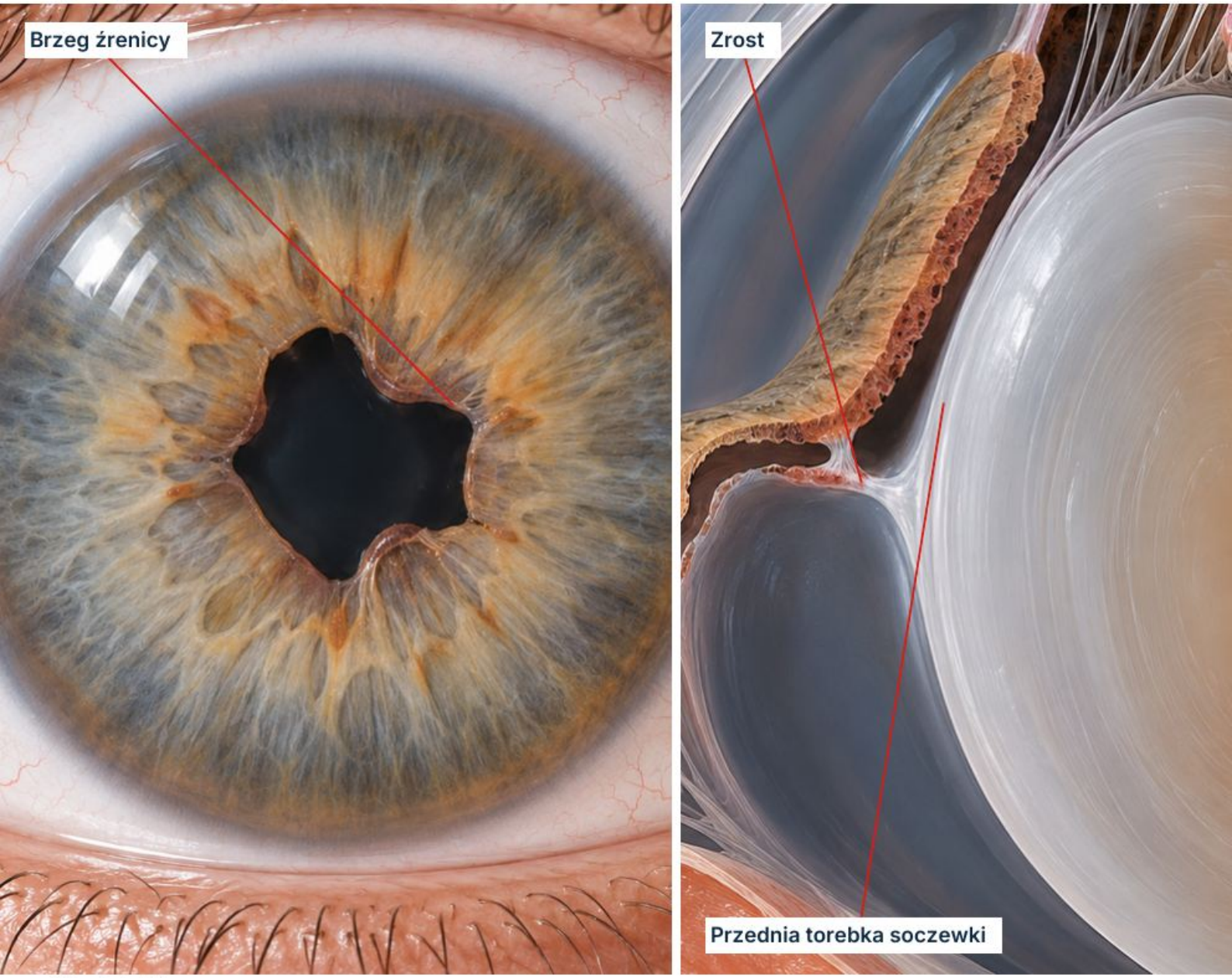

Schemat dydaktyczny

Gdzie patrzeć

Szukaj połączenia tęczówki z soczewką, szczególnie przy brzegu źrenicy. To inna lokalizacja niż zrost w kącie przesączania.

Miejsce

Ogniskowe przytwierdzenie może zniekształcać źrenicę. Opisz lokalizację i zakres; sam nieregularny kształt nie potwierdza rodzaju zrostu.

Częsty błąd

Uznanie nieregularnej źrenicy za dowód aktywnego zapalenia bez dalszego badania.

Cechy

Oceń reakcję brzegu oraz komórki i flare. Zrost może pozostać po zapaleniu, więc jego obecność nie mierzy samodzielnie aktualnej aktywności.

Przypadek fikcyjny

Renata, 52 lata, urzędniczka z Radomia: źrenica nierówna po dawnym zapaleniu. Sprawdź przytwierdzenie do torebki oraz stan komory, nie zakładaj świeżego procesu.

Ocena

Zapytaj o zapalenie, uraz i zabiegi. Rozległe zrosty mogą zaburzać przepływ cieczy i wiązać się ze wzrostem ciśnienia.

Nie pomyl

Zrosty przednie łączą tęczówkę ze strukturami kąta. Ubytek tęczówki i pourazowe uszkodzenie zwieracza także mogą zmieniać kształt źrenicy.

W 10 sekund

Nazwij obie połączone struktury i zakres zrostu. Czy potrafisz odróżnić skutek dawnej choroby od jej obecnej aktywności?

Nowy ból, pogorszenie widzenia lub wysokie ciśnienie wymagają pilnej oceny okulistycznej.

Źródła: M04-S06; M04-S01

Rubeoza tęczówki

Rubeosis iridis

Nieprawidłowe nowe naczynia na powierzchni tęczówki.

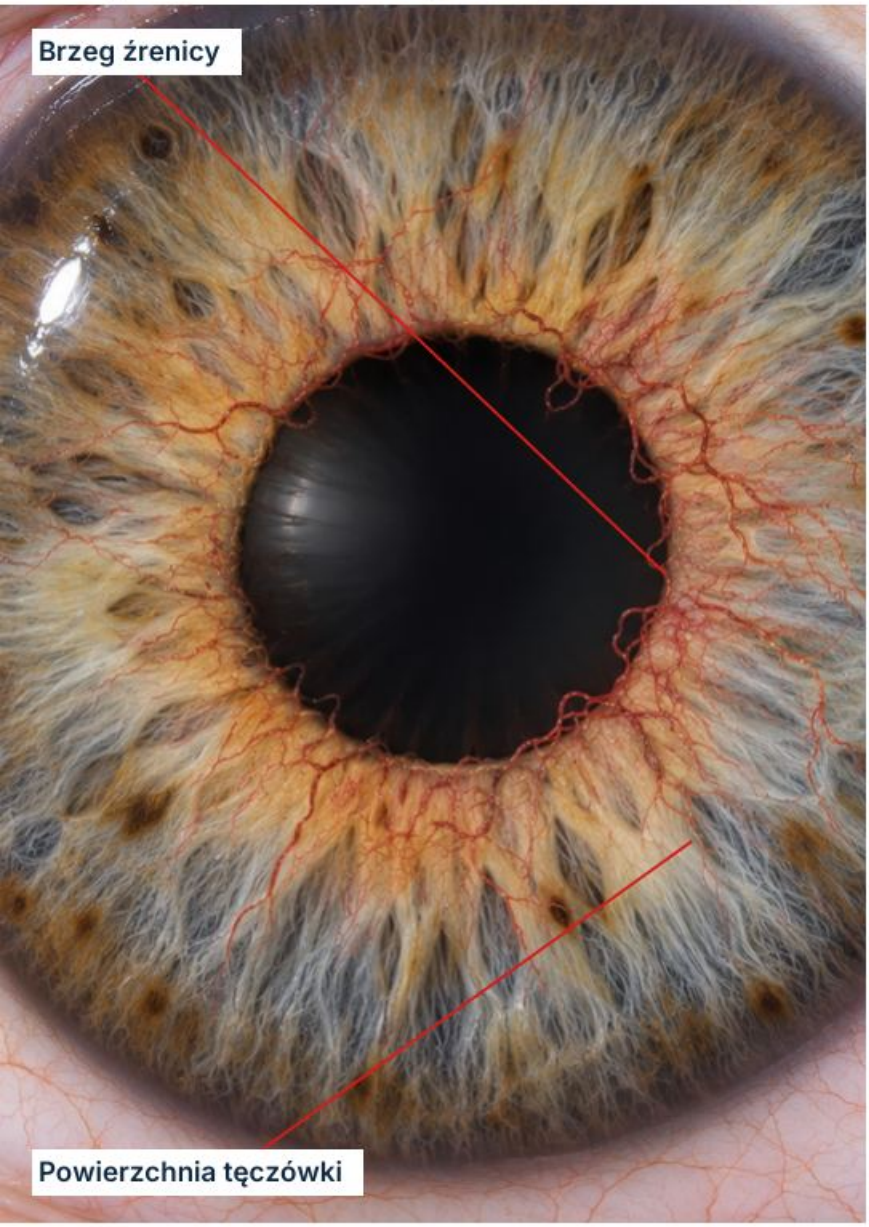



Schemat dydaktyczny

Gdzie patrzeć

Szukaj delikatnych nieregularnych naczyń, często najpierw przy brzegu źrenicy. Oceniaj także kąt w odpowiednim badaniu, nie tylko widoczną tęczówkę.

Miejsce

Nowe naczynia biegną powierzchownie i nieregularnie, w odróżnieniu od zwykłego promienistego układu w zrębie. Kolor samej tęczówki nie rozstrzyga.

Częsty błąd

Uznanie rubeozy za nieistotną, dopóki ciśnienie nie wzrośnie.

Cechy

Prawidłowe ciśnienie nie wyklucza wczesnej rubeozy. Wzrost ciśnienia i zamknięcie kąta mogą rozwinąć się w kolejnych etapach.

Ocena

Zapytaj o cukrzycę, zamknięcie naczyń siatkówki i niedokrwienie. Ocena dna oka pomaga ustalić bodziec naczyniowy, którego fotografia tęczówki nie pokazuje.

W 10 sekund

Opisz przebieg naczyń, brzeg źrenicy i wynik oceny kąta. Czy zbadałeś możliwe źródło niedokrwienia?

Nie pomyl

Widoczne prawidłowe naczynia lub drobne ogniskowe zmiany naczyniowe mogą przypominać rubeozę. Potwierdź wzorzec i szukaj choroby podstawowej.

Przypadek fikcyjny

Stefan, 65 lat, kierowca z Kalisza: po utracie widzenia nowe naczynia przy źrenicy, ciśnienie dziś prawidłowe. Nie wykluczaj zagrożenia na tej podstawie.

Podejrzenie rubeozy wymaga pilnej oceny; ból i spadek widzenia — natychmiastowej.

Źródła: M04-S07

Ubytek tęczówki — coloboma

Coloboma iridis

Wrodzony brak tkanki zmienia obrys źrenicy.

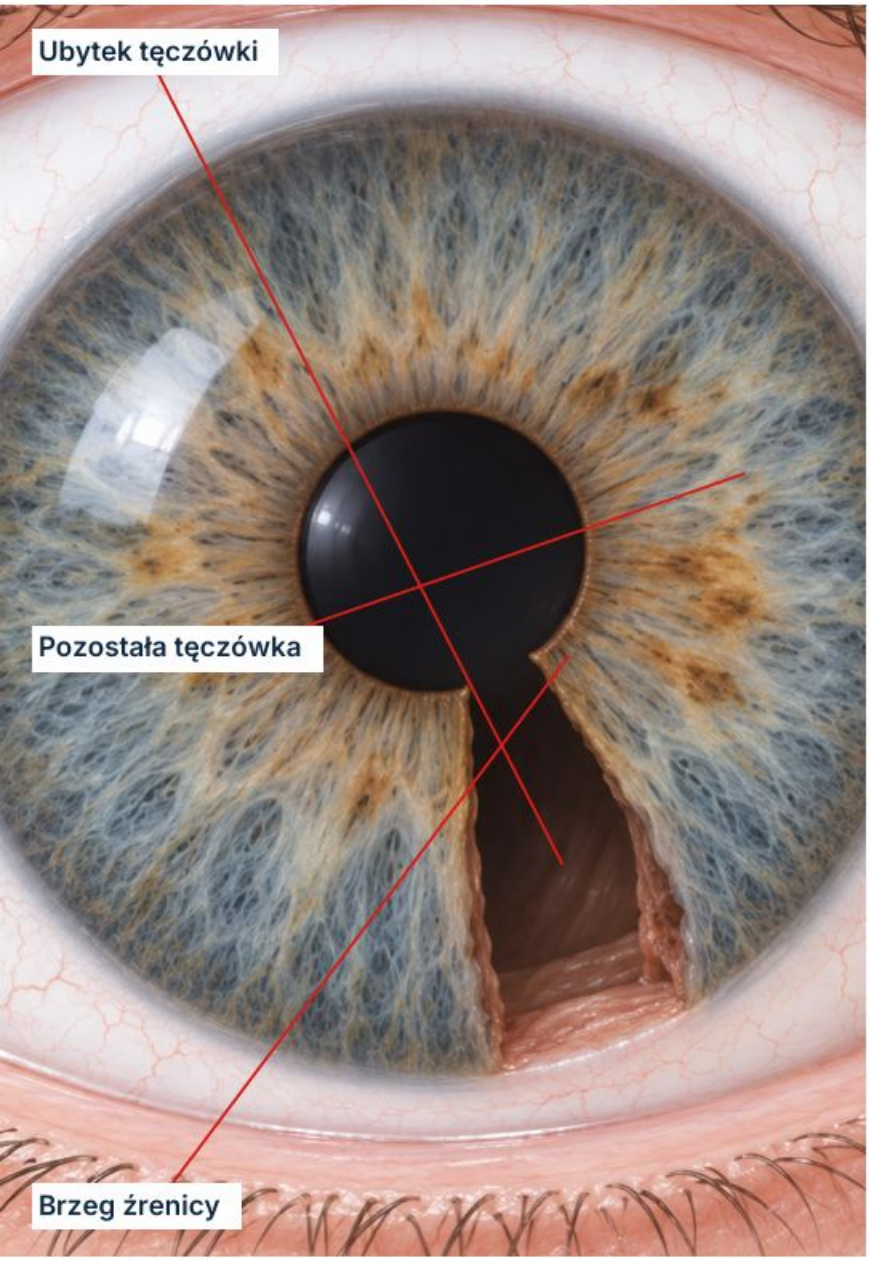

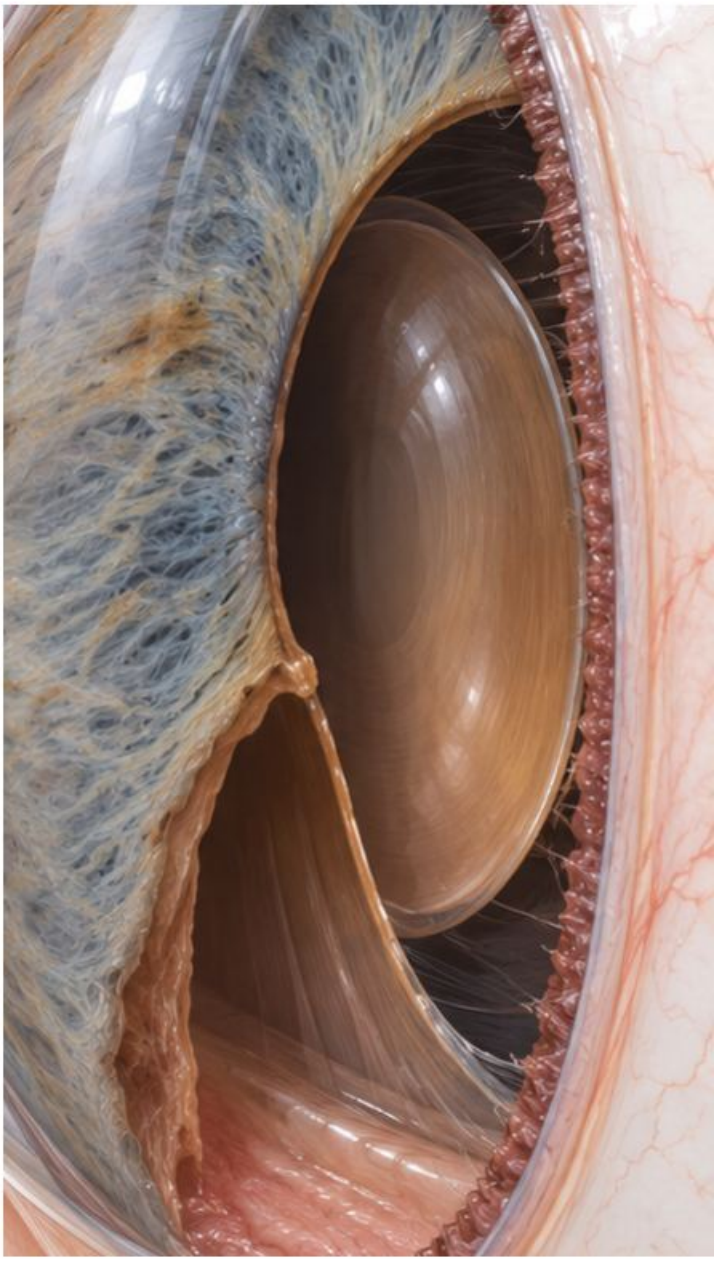

Schemat dydaktyczny

Gdzie patrzeć

Określ zasięg brakującej tkanki i połączenie ubytku ze źrenicą. Coloboma może nadawać źrenicy wygląd dziurki od klucza lub łzy.

Miejsce

Zapytaj o obecność od dzieciństwa i dawną dokumentację. Kształt ubytku jest wskazówką, lecz nie dowodzi jego wrodzonego pochodzenia.

W 10 sekund

Zapisz początek, rozmiar i zajęte struktury. Czy dane pozwalają odróżnić ubytek rozwojowy od nabytego?

Cechy

Oceń widzenie i pozostałe struktury. Coloboma może obejmować także głębsze części oka; widoczna tęczówka nie określa pełnego zasięgu.

Ocena

Ustal światłowstręt i inne dolegliwości. Funkcja zależy od zajętych tkanek, dlatego podobny wygląd źrenicy nie oznacza jednakowego widzenia.

Częsty błąd

Uznanie widocznego ubytku za jedyną możliwą zmianę w oku.

Nie pomyl

Operacyjny lub pourazowy brak tęczówki może wyglądać podobnie. Rozróżnienie wymaga wywiadu, oceny brzegu i całego oka.

Przypadek fikcyjny

Kuba, 16 lat, uczeń z Olsztyna: nietypowa źrenica od urodzenia. Opisz ubytek i sprawdź dno oka, zamiast ograniczać ocenę do wyglądu.

Nowy ból lub pogorszenie widzenia wymagają oceny niezależnie od znanej wady wrodzonej.

Źródła: M04-S08

Anizokoria fizjologiczna

Physiologic anisocoria

Niewielka różnica źrenic przy zachowanych reakcjach.

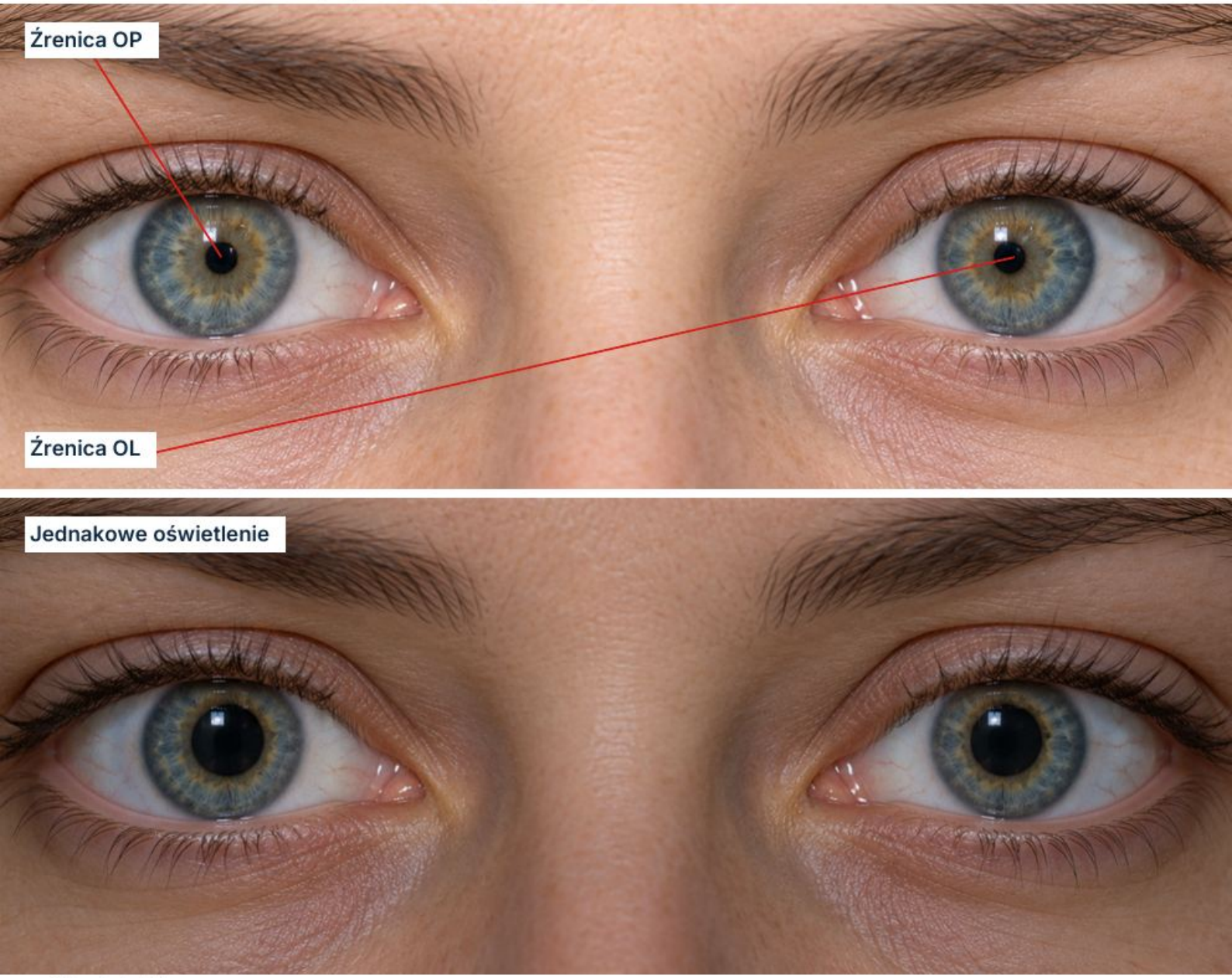

Schemat dydaktyczny

Gdzie patrzeć

Porównaj źrenice w jasnym i słabym oświetleniu. Różnica wielkości jest objawem; określenie fizjologiczna wymaga wykluczenia niepokojących przyczyn.

Miejsce

Typowa różnica jest niewielka, a odpowiedzi na światło i bliż zachowane. Nie oceniaj średnic z dwóch zdjęć o różnej ekspozycji.

Częsty błąd

Uznanie różnicy za fizjologiczną wyłącznie ze względu na mały rozmiar.

Cechy

Sprawdź, czy asymetria podobnie zachowuje się w świetle i ciemności. Wyraźna zależność od oświetlenia kieruje uwagę na odpowiednią drogę unerwienia.

Ocena

Zapytaj o początek, leki, uraz, ból i dwojenie. Dawne zdjęcia mogą wspierać długotrwałość, lecz nie zastępują obecnego badania.

W 10 sekund

Porównaj oświetlenie, reakcje i czas trwania. Czy sprawdziłeś powieki oraz ruchomość oczu?

Nie pomyl

W Hornerze mniejsza źrenica gorzej rozszerza się w ciemności. Duża słabo reagująca źrenica wymaga innych rozpoznań, nie automatycznej etykiety fizjologicznej.

Przypadek fikcyjny

Olga, 28 lat, projektantka z Torunia: mała asymetria na dawnych zdjęciach, brak objawów, reakcje prawidłowe. Dopiero komplet badania wspiera łagodny wzorzec.

Nowa anizokoria z bólem, ptozą lub dwojeniem wymaga natychmiastowej oceny.

Źródła: M04-S09; M04-S11

Źrenica toniczna Adiego

Adie tonic pupil

Słaba odpowiedź na światło, lepsza i toniczna na bliż.





Schemat dydaktyczny

Gdzie patrzeć

Oceń reakcję źrenicy na światło i zmianę odległości celu. Początkowo źrenica bywa większa, lecz wielkość sama nie rozpoznaje źrenicy tonicznej.

Miejsce

Odpowiedź na bliż może być wyraźniejsza niż na światło. Po zwężeniu ponowne rozszerzanie jest powolne, co pokazuje toniczny charakter.

Częsty błąd

Pomijanie oceny ruchomości przy nowo zauważonej szerokiej źrenicy.

Cechy

W lampie mogą być widoczne segmentalne zaburzenia zwieracza. Jedna nieruchoma fotografia nie dokumentuje różnicy szybkości reakcji.

Ocena

Oceń powieki, ruchomość i wywiad lekowy. Nie każda szeroka źrenica to źrenica Adiego, a dysocjacja światło–bliż także ma inne przyczyny.

W 10 sekund

Zapisz światło, bliż i ponowne rozszerzanie. Czy dynamiczna odpowiedź rzeczywiście odpowiada źrenicy tonicznej?

Nie pomyl

Porażenie nerwu III może łączyć szeroką źrenicę z ptozą i ograniczeniem ruchów. Farmakologiczne rozszerzenie wymaga wywiadu o ekspozycji.

Przypadek fikcyjny

Aneta, 32 lata, tłumaczka z Krakowa: trudność czytania i asymetria źrenic. Opisz sekwencję reakcji, zamiast wnioskować z jednej wielkości.

Nowa asymetria z bólem, ptozą lub dwojeniem wymaga natychmiastowej oceny lekarskiej.

Źródła: M04-S10; M04-S09

Wzorzec zespołu Hornera

Horner syndrome

Mniejsza źrenica i niewielka ptoza po tej samej stronie.





Schemat dydaktyczny

Gdzie patrzeć

Porównaj szpary i źrenice w obu oczach. Zespół Hornera jest wzorcem zaburzenia drogi współczulnej, a nie nazwą miejsca uszkodzenia.

Miejsce

Anizokoria zwykle nasila się w ciemności, ponieważ mniejsza źrenica gorzej się rozszerza. Opóźnienie rozszerzania wymaga obserwacji w czasie.

Cechy

Ptoza bywa subtelna. Zaburzenie potliwości może nie być wyraźne, więc brak pełnej klasycznej triady nie wyklucza zespołu.

Ocena

Ustal początek i objawy neurologiczne, ból głowy lub szyi oraz uraz. Dobór dalszych badań zależy od kontekstu i możliwej lokalizacji.

Nie pomyl

Fizjologiczna anizokoria ma zachowane reakcje i nie wyjaśnia nowej ptozy. Samo węższe oko bez oceny źrenic nie potwierdza Hornera.

Częsty błąd

Wykluczenie zespołu tylko dlatego, że pacjent nie zauważa zaburzenia potliwości.

Przypadek fikcyjny

Tomasz, 47 lat, handlowiec z Bydgoszczy: nowa ptoza, mała źrenica i ból szyi. Nie odkładaj pilnej diagnostyki, szukając pełnej triady.

W 10 sekund

Połącz stronę, reakcję w ciemności i czas początku. Czy rozpoznajesz wzorzec, a przyczynę pozostawiasz do pilnego wyjaśnienia?

Nowy bolesny wzorzec Hornera wymaga natychmiastowej oceny lekarskiej.

Źródła: M04-S11; M02-S19

Względny dośrodkowy defekt źreniczny — RAPD

Relative afferent pupillary defect

Badanie porównuje dopływ bodźca, nie wielkość źrenic.



Schemat dydaktyczny

Gdzie patrzeć

W naprzemiennym oświetlaniu porównuj odpowiedź przy pobudzaniu każdego oka. Pacjent patrzy w dal; zmiana fiksacji na bliż może zaburzać ocenę.

Miejsce

Po przeniesieniu światła na oko z mniejszym dopływem bodźca obie źrenice zwężają się słabiej lub względnie rozszerzają.

W 10 sekund

Zapisz, które oko oświetlasz i jak reagują obie źrenice. Czy wynik dotyczy dopływu bodźca czy średnicy?

Cechy

RAPD może wskazywać asymetryczną chorobę nerwu wzrokowego lub rozległą chorobę siatkówki. Nie rozpoznaje jednej etiologii na podstawie samej reakcji.

Ocena

Wielkość źrenic może być równa. Symetryczne obustronne uszkodzenie może nie dawać RAPD, dlatego wynik ujemny nie gwarantuje zdrowych dróg wzrokowych.

Nie pomyl

Anizokoria opisuje rozmiar źrenic, RAPD różnicę odpowiedzi dośrodkowej. Opisz też zaburzenia odśrodkowe, które mogą utrudniać obserwację.

Przypadek fikcyjny

Marta, 44 lata, nauczycielka z Rzeszowa: gorsze widzenie jednego oka, źrenice równe. Słabsza wspólna reakcja przy jego oświetlaniu wymaga wyjaśnienia drogi dośrodkowej.

Częsty błąd

Wykluczenie RAPD, ponieważ źrenice mają równą średnicę.

Nowy RAPD z pogorszeniem widzenia wymaga pilnej oceny okulistycznej.

Źródła: M04-S12

Soczewka

Najpierw lokalizacja zmętnienia, potem położenie całej soczewki.

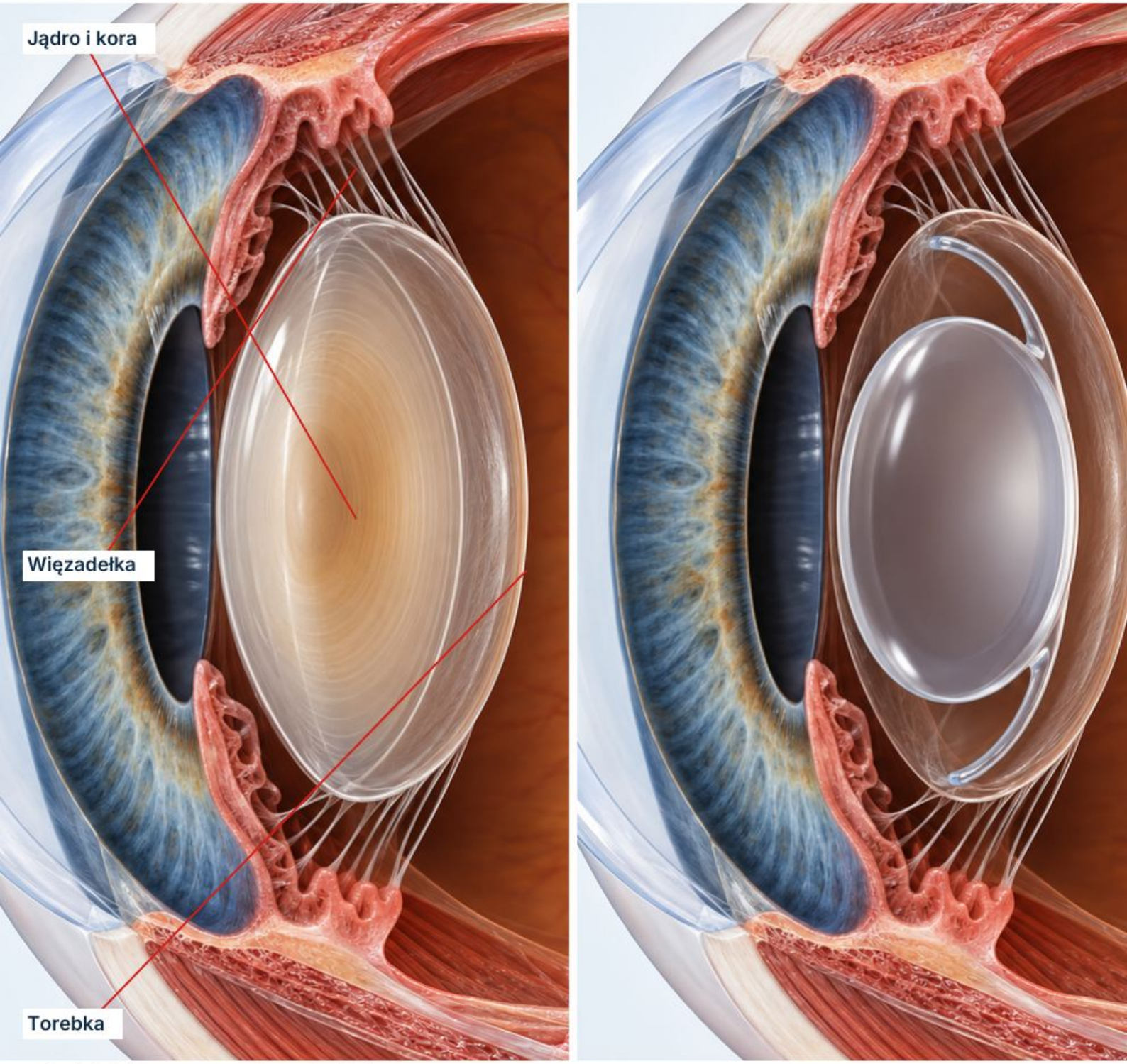

Przekroje dydaktyczne · soczewka naturalna i implant

Warstwa

Rozróżnij centralne żółknięcie, promieniste zmiany korowe i ognisko pod tylną torebką.

Historia

Sprawdź, czy soczewka jest naturalna, czy wszczepiono implant. PCO nie oznacza odrośnięcia zaćmy.

Stabilność

Oceń przesunięcie, drżenie i relację do tęczówki. Wygląd optyki nie ujawnia całej sprawności podparcia.

Po tym module

Opiszesz warstwę, pozycję i wpływ na funkcję oraz wskażesz potrzebne uzupełnienie badania.

Źródła: M05-S01; M05-S05; M05-S07; M05-S11

Zaćma jądrowa

Cataracta nuclearis

Zmętnienie i żółknięcie centralnej części soczewki.

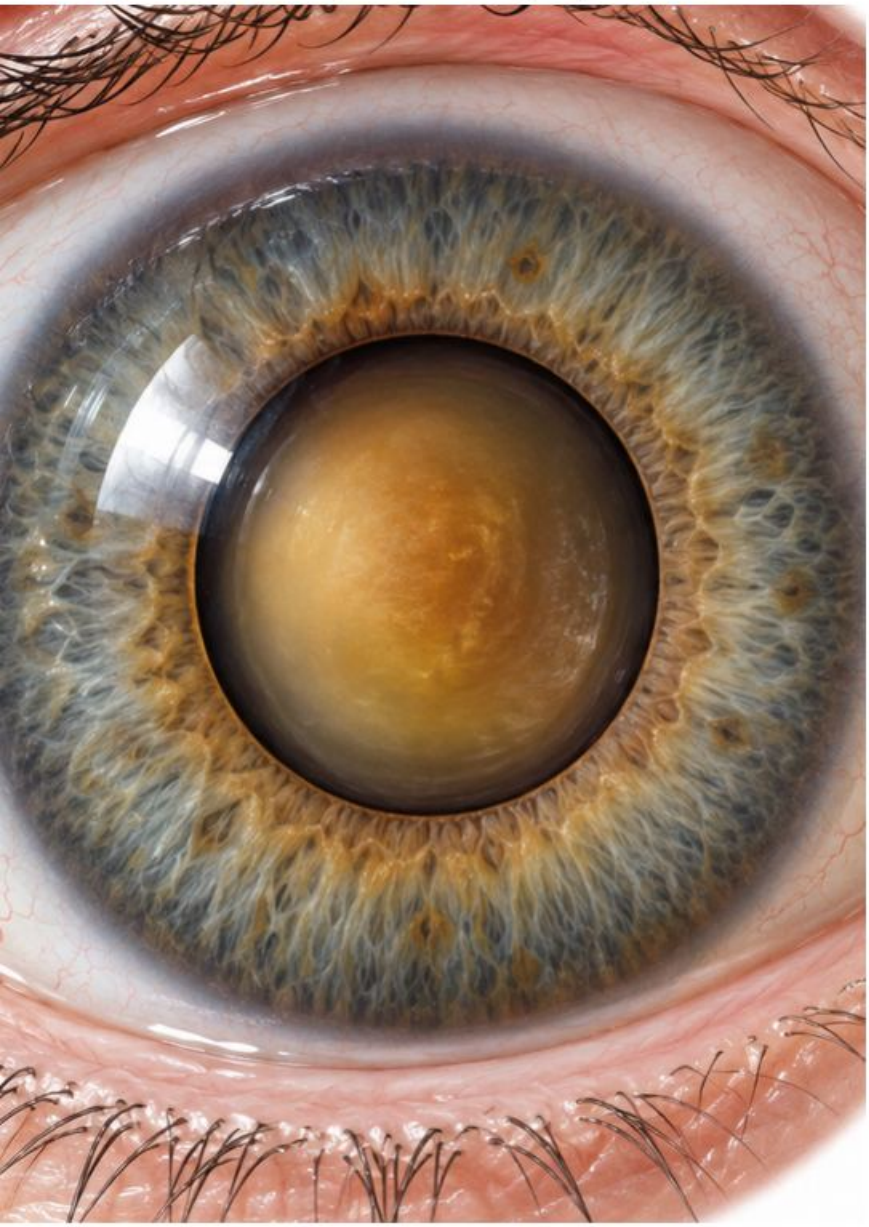

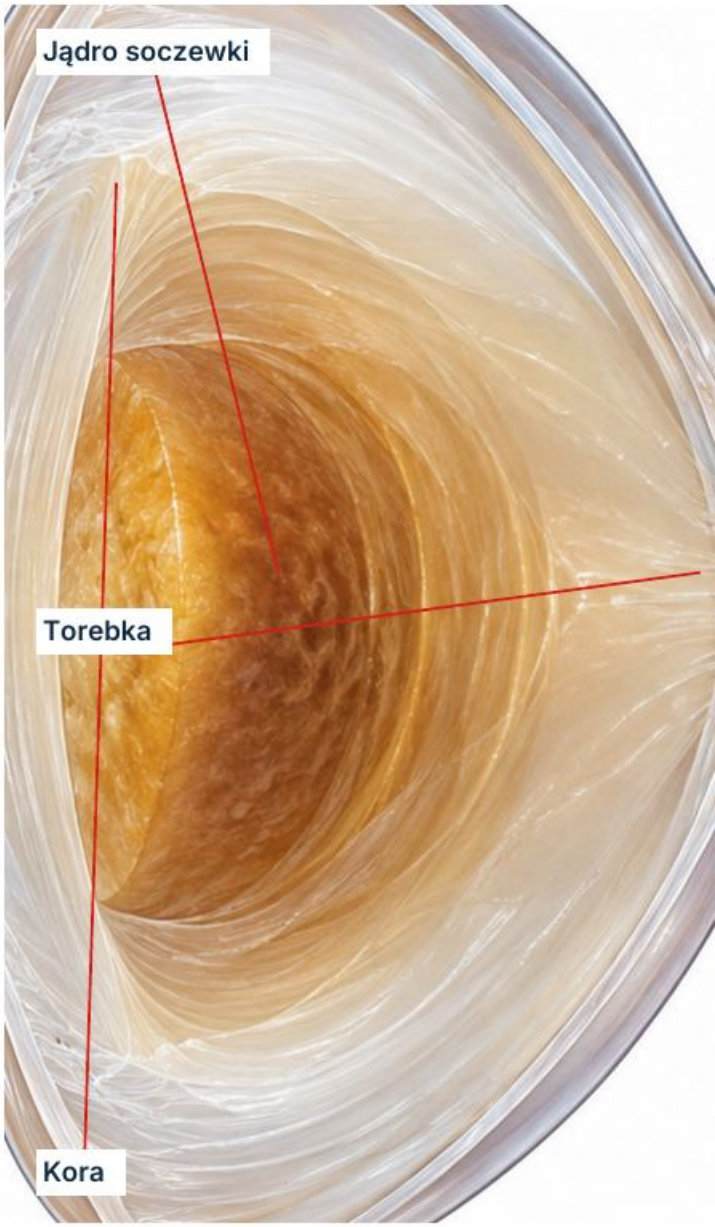

Schemat dydaktyczny

Gdzie patrzeć

Zlokalizuj zmianę w jądrze, za tęczówką. Barwa widoczna przez źrenicę nie pozwala sama odróżnić soczewki od innych ośrodków optycznych.

Miejsce

Żółtawy lub brunatny odcień i narastająca nieprzejrzystość jądra tworzą wzorzec. Opisz go w odpowiednim oświetleniu lampy szczelinowej.

Częsty błąd

Uznanie koloru soczewki za pełną ocenę widzenia.

Cechy

Zapytaj o stopniowe zamglenie, zmianę korekcji i jakość barw. Nie oceniaj codziennych trudności wyłącznie z intensywności żółtego odcienia.

Ocena

Oceń pozostałe warstwy soczewki i dno oka. Jednoczesne zmiany korowe lub podtorebkowe mogą wpływać na objawy bardziej niż samo jądro.

W 10 sekund

Wskaż jądro i opisz pozostałe warstwy. Czy wynik badania funkcji odpowiada zmianom, czy wymaga innego wyjaśnienia?

Nie pomyl

Zaćma korowa ma promieniste zmętnienia w korze, tylna podtorebkowa leży przy tylnej torebce. Różnica wymaga lokalizacji w głębokości.

Przypadek fikcyjny

Maria, 71 lat, emerytka z Gniezna: powolne zamglenie i brunatniejsze jądro. Zmierz ostrość oraz oceń dno, zamiast przypisywać całą utratę funkcji soczewce.

Nagły ból lub utrata widzenia nie są typowym powolnym przebiegiem zaćmy i wymagają pilnej oceny.

Źródła: M05-S01; M05-S02

Zaćma korowa

Cataracta corticalis

Promieniste zmętnienia w obwodowej korze soczewki.

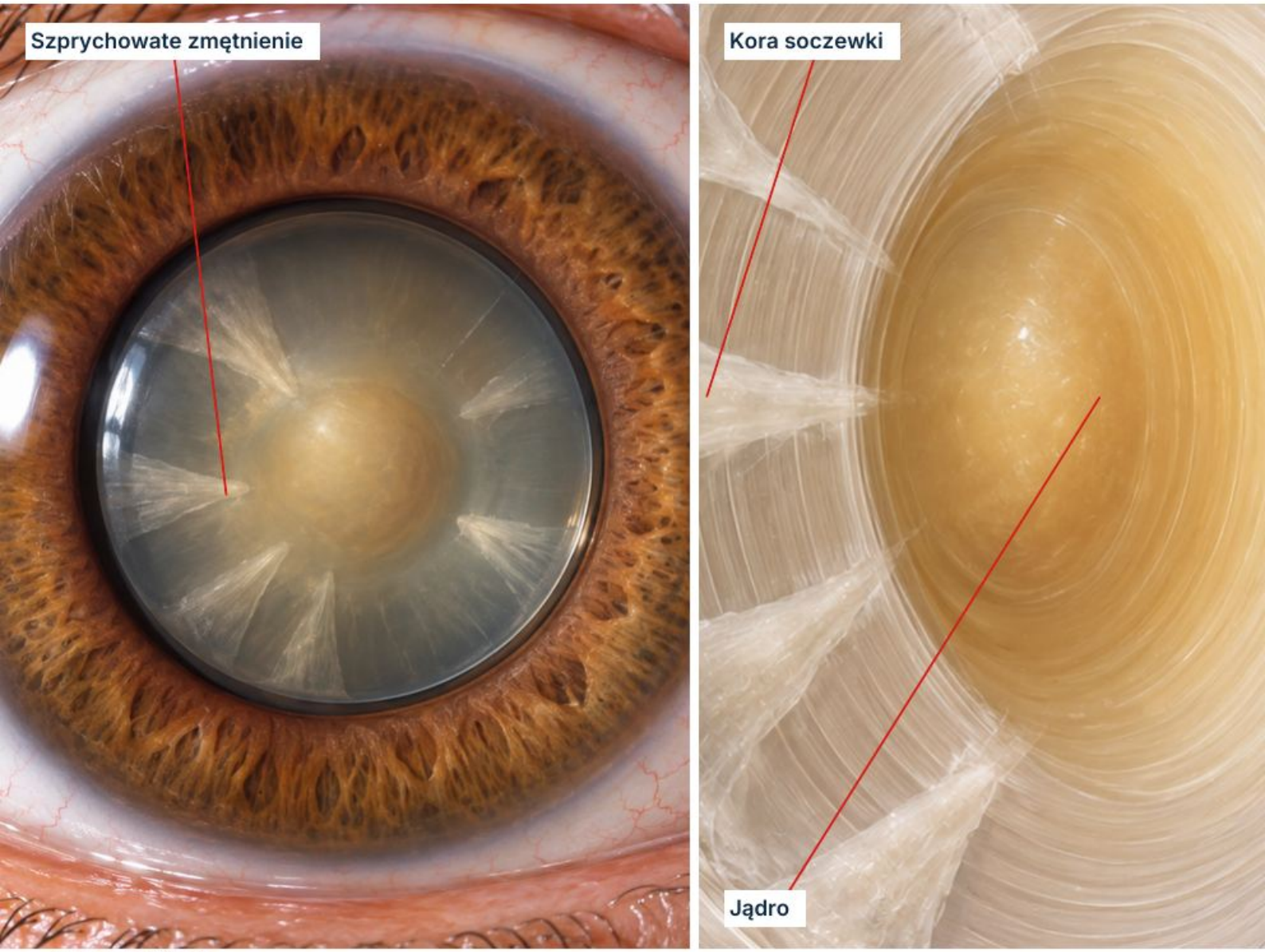

Schemat dydaktyczny

Gdzie patrzeć

Szukaj klinowatych lub szprychowatych obszarów w korze. Oceń ich relację do osi widzenia, a nie wyłącznie jasny wygląd.

Miejsce

Zmętnienia mogą zaczynać się obwodowo i kierować do środka. W retroiluminacji zaznaczają się na tle odblasku; zwykły odblask nie jest zmianą.

Cechy

Zapytaj o olśnienie i trudności w różnych warunkach oświetlenia. Położenie zmętnień względem źrenicy może mieć znaczenie dla dolegliwości.

Ocena

Opisz rozkład i udział innych typów zaćmy. Widoczne szprychy nie wykluczają zmian jądrowych lub podtorebkowych w tym samym oku.

Nie pomyl

Zaćma jądrowa zajmuje środek soczewki bardziej jednolicie. Zmętnienie torebki po operacji znajduje się w innej strukturze i wymaga wywiadu zabiegowego.

Częsty błąd

Mylenie promieni światła na fotografii z rzeczywistymi szprychami korowymi.

Przypadek fikcyjny

Helena, 68 lat, krawcowa z Tarnobrzega: olśnienie, promieniste zmętnienia w korze. Opisz ich zasięg i zmierz widzenie; nie rozpoznawaj typu po samym wieku.

W 10 sekund

Prześledź każdą zmianę w warstwie soczewki. Czy wzór utrzymuje się przy zmianie oświetlenia i ma potwierdzenie w badaniu?

Nowy ból lub gwałtowne pogorszenie widzenia wymagają pilnej oceny innych przyczyn.

Źródła: M05-S01; M05-S02

Zaćma podtorebkowa tylna

Posterior subcapsular cataract · PSC

Zmętnienie tuż przed tylną torebką naturalnej soczewki.

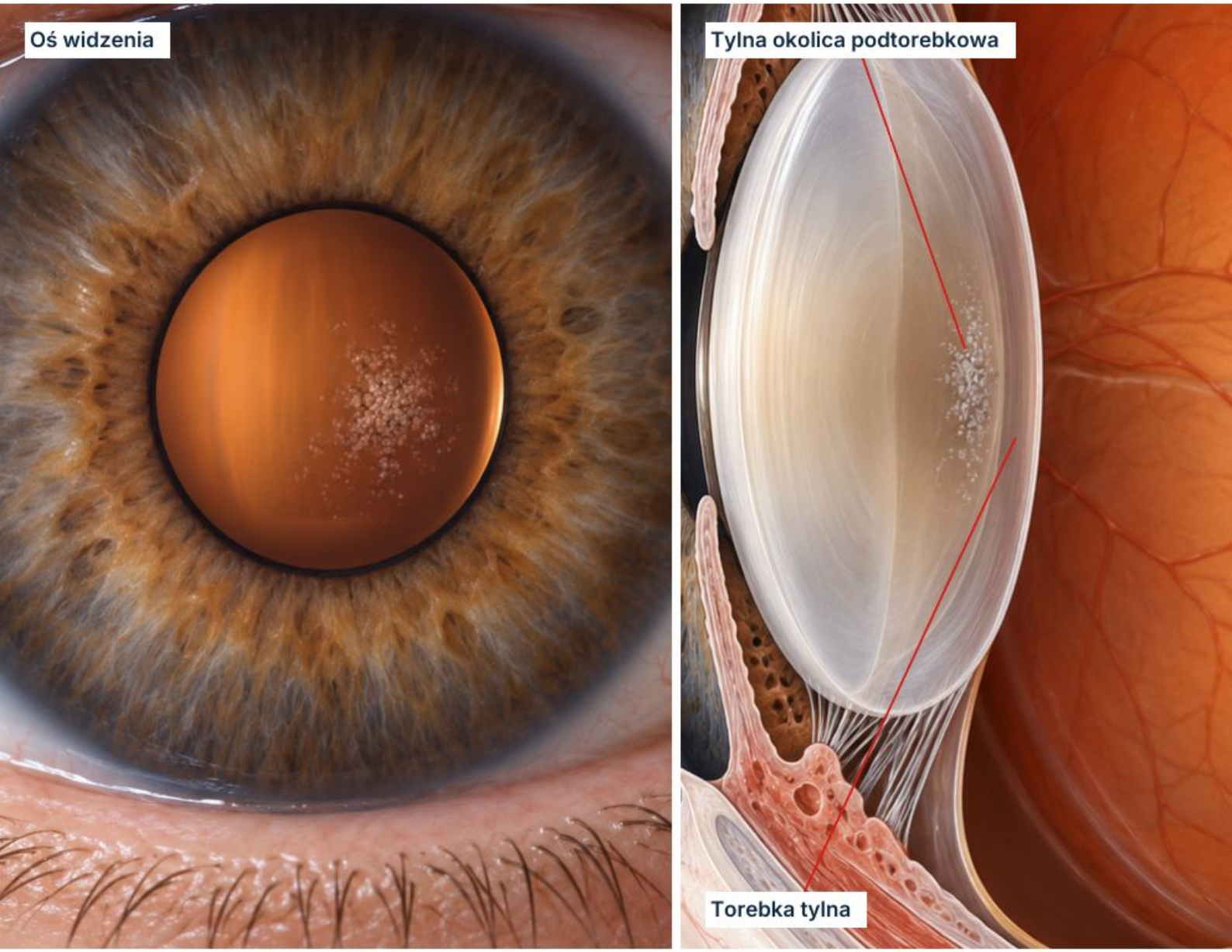

Schemat dydaktyczny

Gdzie patrzeć

Ustal głębokość zmiany za jądrem, przy tylnej torebce. Centralna lokalizacja może dawać znaczne dolegliwości mimo niewielkiej powierzchni zmętnienia.

Miejsce

Ogniskowy ziarnisty lub płytkowaty obszar na tylnej części soczewki odróżnij od jednolitego żółknięcia jądra. Oceń w lampie i retroiluminacji.

Częsty błąd

Nazywanie każdego tylnego zmętnienia „zaćmą wtórną" bez pytania o operację.

Cechy

Zapytaj o olśnienie, trudności czytania i wpływ jasnego światła. Sama ostrość w jednym ustawieniu nie opisuje wszystkich objawów.

Ocena

Sprawdź, czy naturalna soczewka nadal jest obecna. Ustal cukrzycę, stosowane leki i wcześniejsze choroby, bez przypisywania przyczyny samemu wyglądowi.

W 10 sekund

Wskaż naturalną soczewkę, zmianę i torebkę. Czy potrafisz odróżnić PSC od pooperacyjnego PCO?

Nie pomyl

PCO dotyczy tylnej torebki po usunięciu zaćmy. PSC dotyczy naturalnej soczewki; podobna lokalizacja z tyłu nie oznacza tego samego.

Przypadek fikcyjny

Joanna, 55 lat, nauczycielka z Łodzi: olśnienie przy czytaniu, centralne tylne zmętnienie naturalnej soczewki. Zestaw warstwę z dolegliwościami i historią zabiegową.

Nagły spadek widzenia wymaga oceny również poza soczewką.

Źródła: M05-S03; M05-S01; M05-S05

Zaćma dojrzała

Mature cataract

Rozległe zmętnienie soczewki ogranicza wgląd za nią.

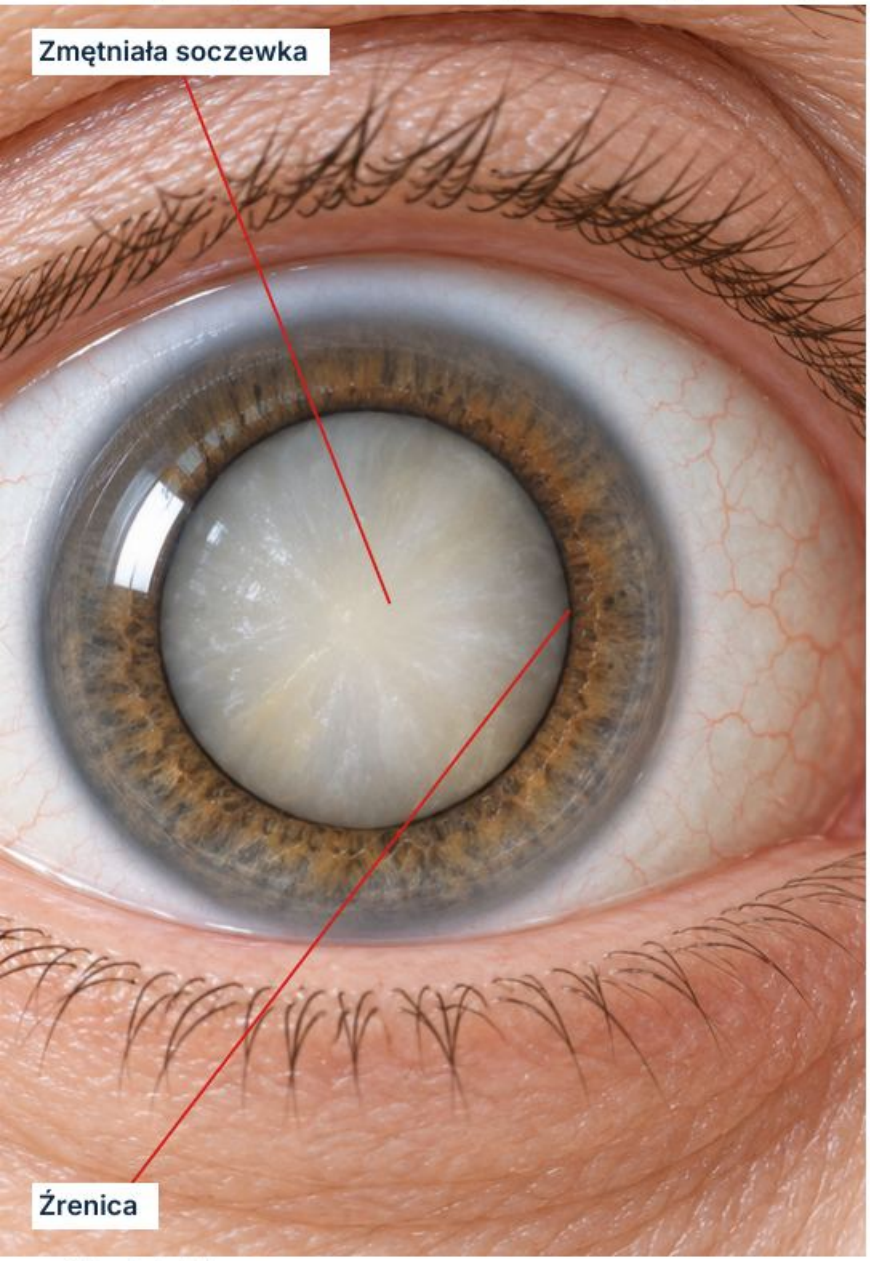

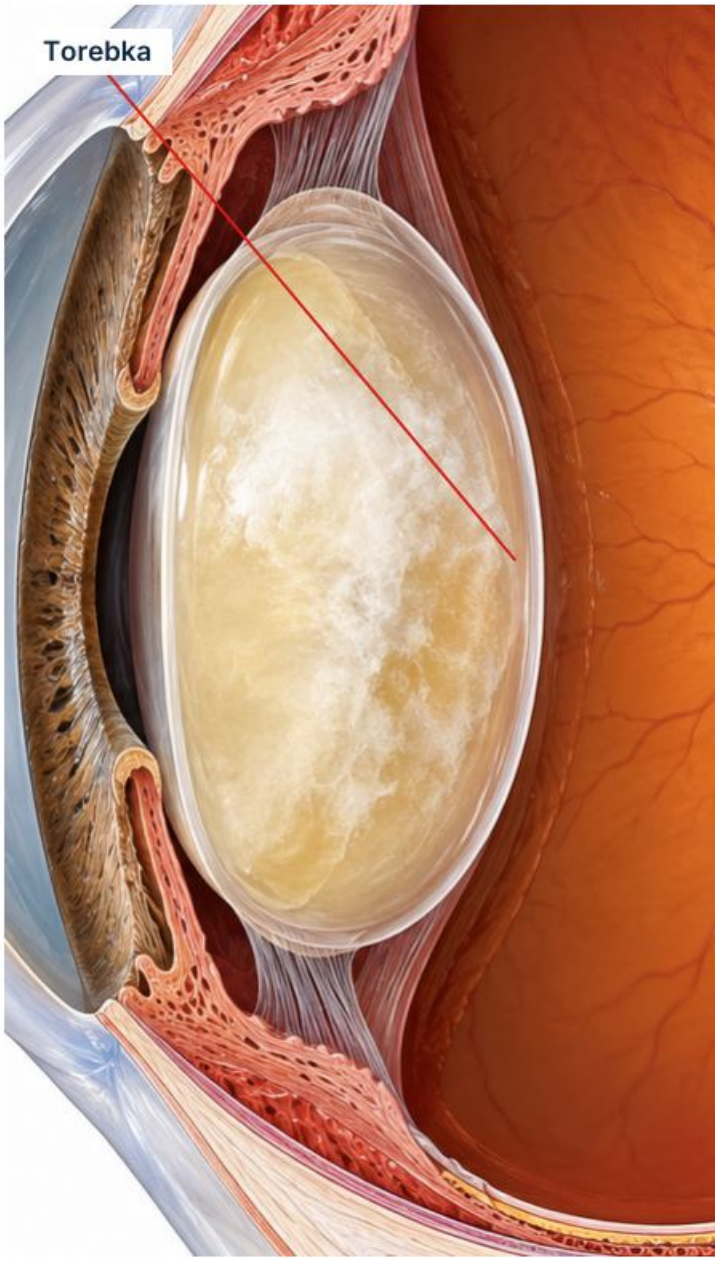

Schemat dydaktyczny

Gdzie patrzeć

Potwierdź położenie białego lub gęstego zmętnienia w soczewce. Biała źrenica jest opisem wyglądu, nie kompletnym rozpoznaniem przyczyny.

Cechy

Oceń widzenie, reakcje źrenic i przedni odcinek. Białej soczewce może towarzyszyć obrzmienie lub inna zaawansowana zmiana wymagająca dokładnego badania.

Częsty błąd

Obietnica pełnego widzenia po usunięciu zaćmy bez oceny dalszych struktur.

Miejsce

Rozległa nieprzejrzystość może uniemożliwiać ocenę dna oka. Brak wglądu nie oznacza prawidłowej siatkówki ani dobrego rokowania funkcjonalnego.

Przypadek fikcyjny

Kazimiera, 79 lat, emerytka z Piotrkowa: stopniowa duża utrata widzenia, gęsta soczewka bez wglądu w dno. Odnotuj ograniczenie badania i zaplanuj jego uzupełnienie.

Ocena

Ustal tempo pogarszania, uraz i wcześniejsze rozpoznania. W zależności od wglądu potrzebne mogą być dodatkowe metody oceny wnętrza oka.

Nie pomyl

Blizna rogówki leży przed komorą, a PCO za implantem po operacji. Lokalizuj strukturę zamiast nazywać każdą biel zaćmą.

W 10 sekund

Czy rozpoznajesz soczewkę i jasno zapisujesz, czego nie udało się zbadać za zmętnieniem?

Ból, czerwone oko lub szybka zmiana widzenia wymagają pilnej oceny.

Źródła: M05-S04; M05-S01

Zmętnienie torebki tylnej

Posterior capsule opacification · PCO

Zmętnienie pozostawionej torebki za implantem.

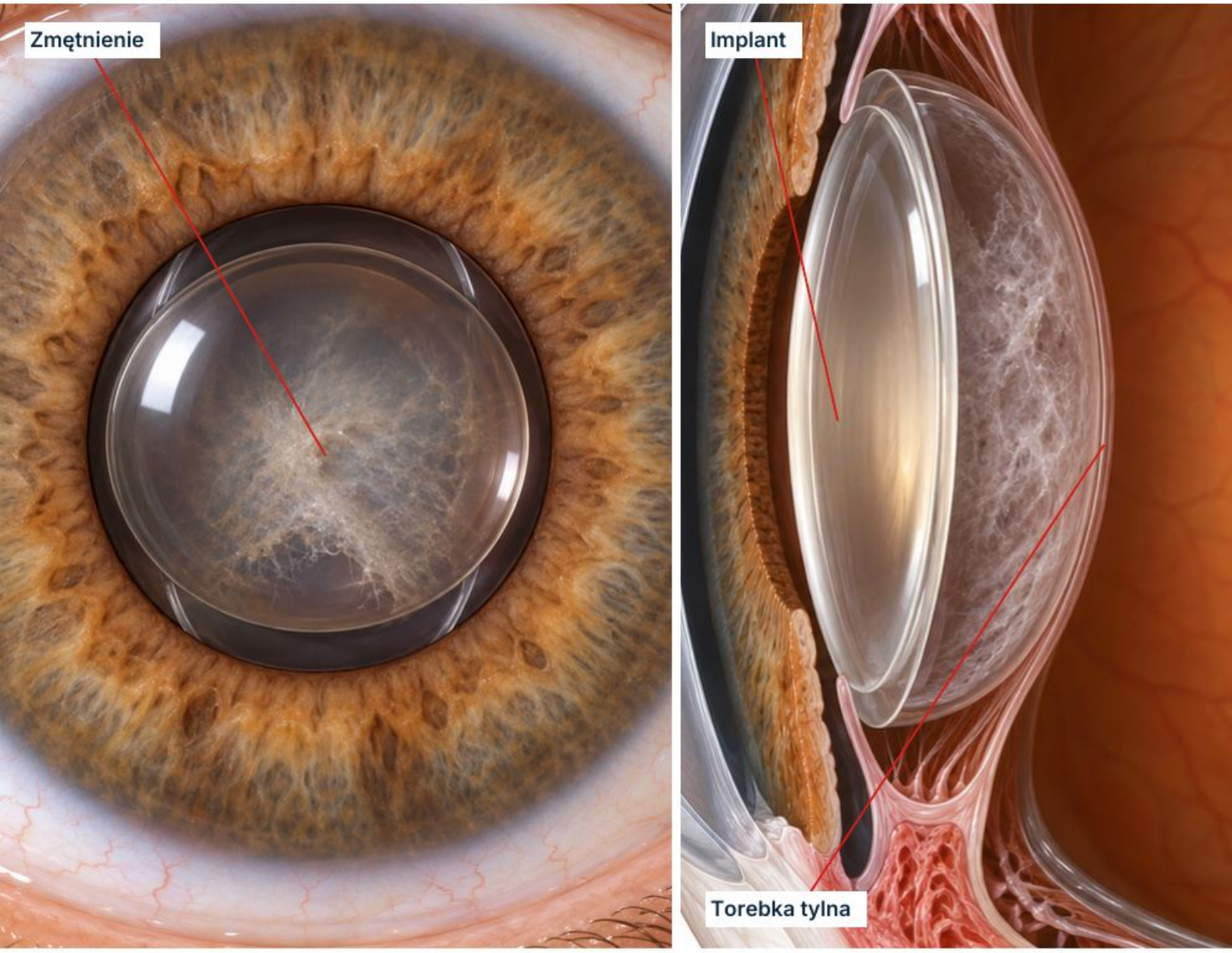

Schemat dydaktyczny

Gdzie patrzeć

Ustal przebytą operację zaćmy i obecność sztucznej soczewki. PCO rozwija się w torebce, nie oznacza odrośnięcia usuniętej naturalnej soczewki.

Miejsce

Zmętnienie lub zgrubienie tylnej torebki może ograniczać przejście światła. Opisz lokalizację względem osi i implantu w lampie szczelinowej.

W 10 sekund

Wskaż implant i torebkę osobno. Czy ich wygląd oraz badanie funkcji rzeczywiście wyjaśniają dolegliwości?

Cechy

Zapytaj o stopniowy powrót zamglenia oraz olśnienie po okresie lepszego widzenia. Sam związek czasowy nie potwierdza przyczyny.

Ocena

Oceń rogówkę, położenie implantu, plamkę i pozostałe struktury. Nie każde pooperacyjne pogorszenie jest PCO, nawet jeśli torebka ma drobne zmiany.

Częsty błąd

Nazywanie każdego spadku widzenia po operacji „zaćmą wtórną".

Nie pomyl

Tylna podtorebkowa zaćma dotyczy naturalnej soczewki. Przemieszczony implant lub obrzęk plamki mogą powodować podobne trudności po operacji.

Przypadek fikcyjny

Halina, 72 lata, emerytowana księgowa z Warszawy: po poprawie pooperacyjnej narasta zamglenie. Potwierdź zmianę torebki i wyklucz przyczyny siatkówkowe.

Nagły spadek widzenia, ból lub czerwone oko wymagają pilnej oceny, nie rutynowej etykiety PCO.

Źródła: M05-S05; M05-S06

Podwichnięcie soczewki

Subluxatio lentis

Częściowe przemieszczenie naturalnej soczewki.

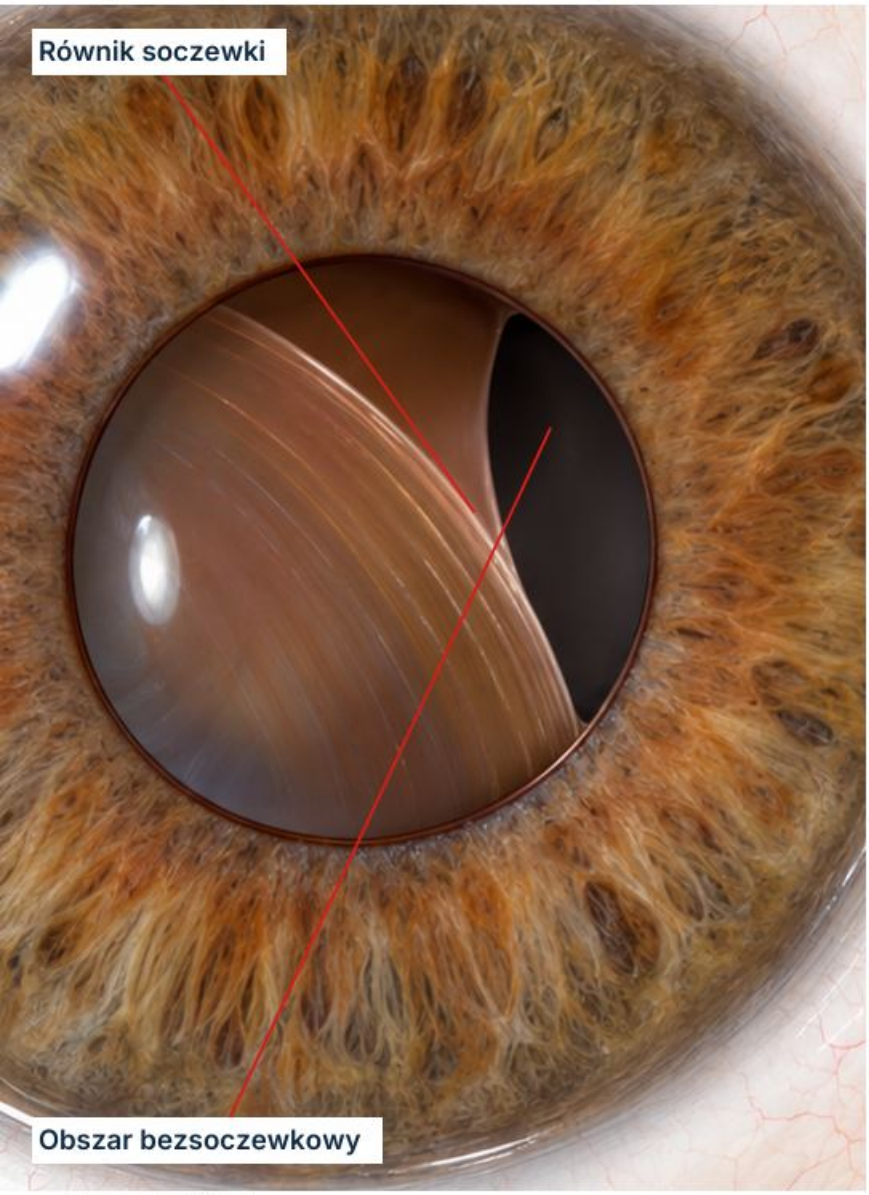

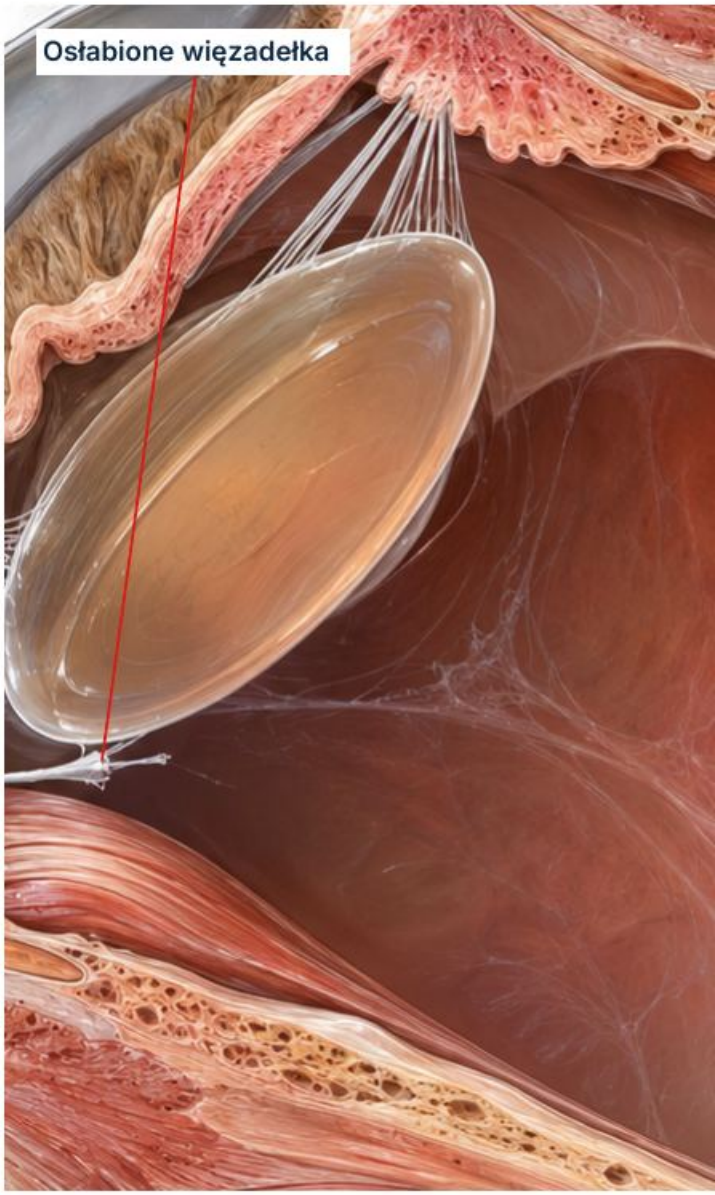

Schemat dydaktyczny

Gdzie patrzeć

Oceń położenie soczewki względem źrenicy i jej podparcia. Widoczny równik oraz asymetryczna pozycja mogą wskazywać częściową utratę stabilności.

Miejsce

Przesunięcie może odsłaniać obszar źrenicy bez soczewki. Opisz kierunek, a nie zakładaj przyczyny na podstawie jednej orientacji.

Częsty błąd

Utożsamienie kierunku przesunięcia z pewnym rozpoznaniem choroby dziedzicznej.

Cechy

Obserwuj stabilność podczas badania; drżenie soczewki lub tęczówki (fakodoneza lub irydodoneza) może wspierać podejrzenie. Statyczna fotografia nie dokumentuje ruchomości.

Ocena

Zapytaj o uraz, rodzinny wywiad i choroby ogólnoustrojowe. Zmierz widzenie i oceń dno; samo przesunięcie nie określa wszystkich powikłań.

W 10 sekund

Czy widzisz naturalną soczewkę i jej pozostałe podparcie? Zapisz pozycję, ruchomość i funkcję.

Nie pomyl

Zwichnięcie oznacza pełne opuszczenie prawidłowej pozycji. Przesunięty implant wymaga historii operacji i nie jest podwichnięciem naturalnej soczewki.

Przypadek fikcyjny

Wiktor, 29 lat, informatyk z Bielska-Białej: niestabilna korekcja i widoczny równik. Opisz przesunięcie oraz wywiad; nie rozpoznawaj zespołu ogólnego tylko po kierunku.

Ból, uraz lub nagłe pogorszenie widzenia wymagają pilnej oceny okulistycznej.

Źródła: M05-S07; M05-S08

Zwichnięcie soczewki

Luxatio lentis

Soczewka całkowicie przemieszcza się z prawidłowej pozycji.

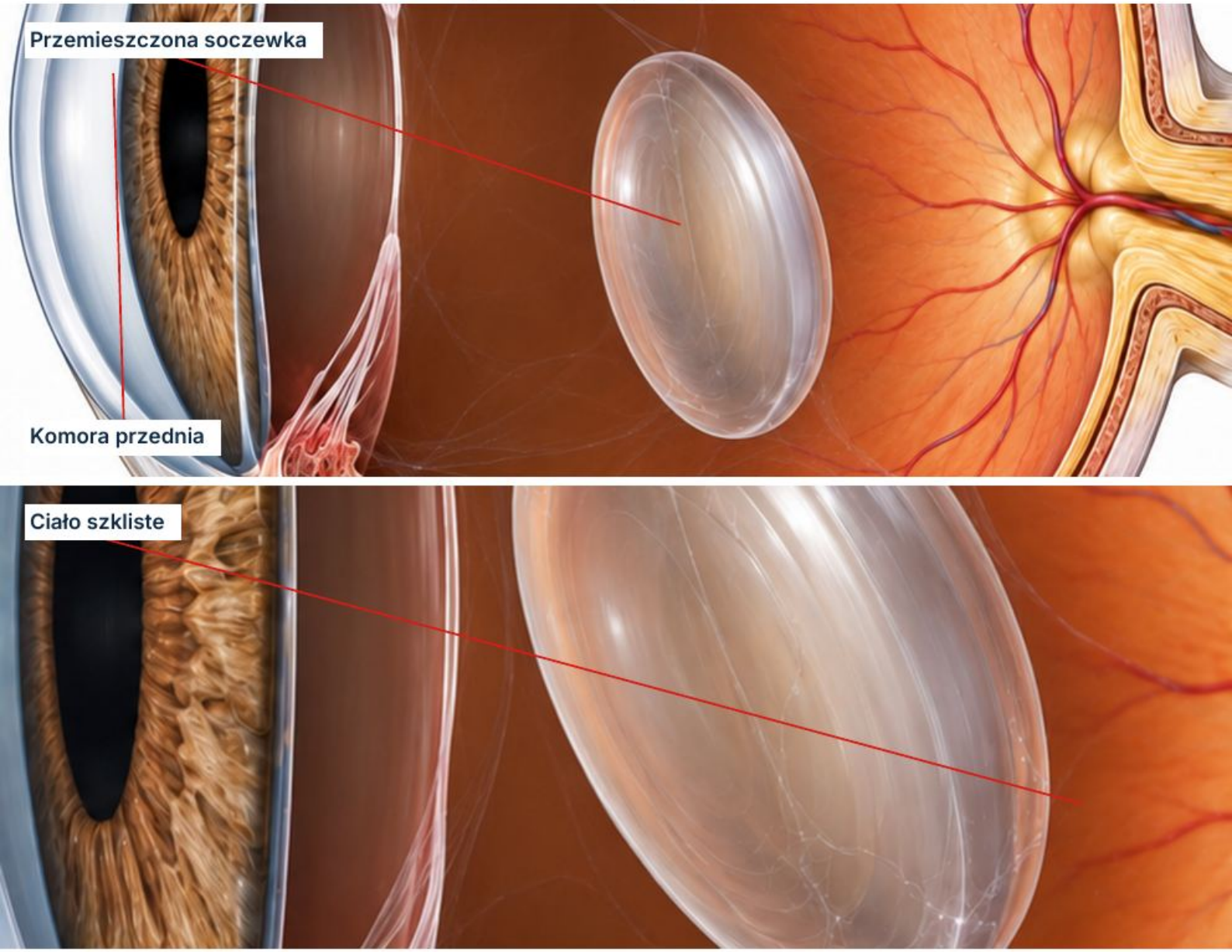

Schemat dydaktyczny

Gdzie patrzeć

Ustal, gdzie znajduje się naturalna soczewka: przed tęczówką czy w tylnym odcinku. Brak widocznej soczewki w źrenicy nie określa jej położenia.

Miejsce

Przednie przemieszczenie może zagrażać rogówce i odpływowi cieczy. Tylne może ograniczać widzenie i współistnieć z uszkodzeniem siatkówki.

Częsty błąd

Założenie, że przemieszczona ku tyłowi soczewka nie stwarza zagrożenia.

Cechy

Oceń ostrość i inne struktury bez zakładania, że brak bólu wyklucza powikłania. Przy ograniczonym wglądzie potrzebne bywa dodatkowe obrazowanie.

Ocena

Zapytaj o uraz, wcześniejsze zabiegi i choroby związane z więzadełkami. Odróżnij naturalną soczewkę od przemieszczonego implantu.

W 10 sekund

Nazwij soczewkę, kierunek i dostępny wgląd. Czy oceniono rogówkę, ciśnienie oraz tylny odcinek?

Nie pomyl

W podwichnięciu część podparcia jest zachowana i soczewka pozostaje częściowo w swoim miejscu. Zakresu niestabilności nie określa sam rozmiar źrenicy.

Przypadek fikcyjny

Roman, 58 lat, mechanik z Zabrza: po urazie gwałtownie pogorszone widzenie. Nie ograniczaj badania do źrenicy: określ położenie soczewki i urazy współistniejące.

Zwichnięcie po urazie, przednie przemieszczenie lub nagłe objawy wymagają natychmiastowej oceny okulistycznej.

Źródła: M05-S07; M05-S08

Pierścień Vossiusa

Vossius ring

Pierścieniowy ślad barwnika na przedniej torebce soczewki.

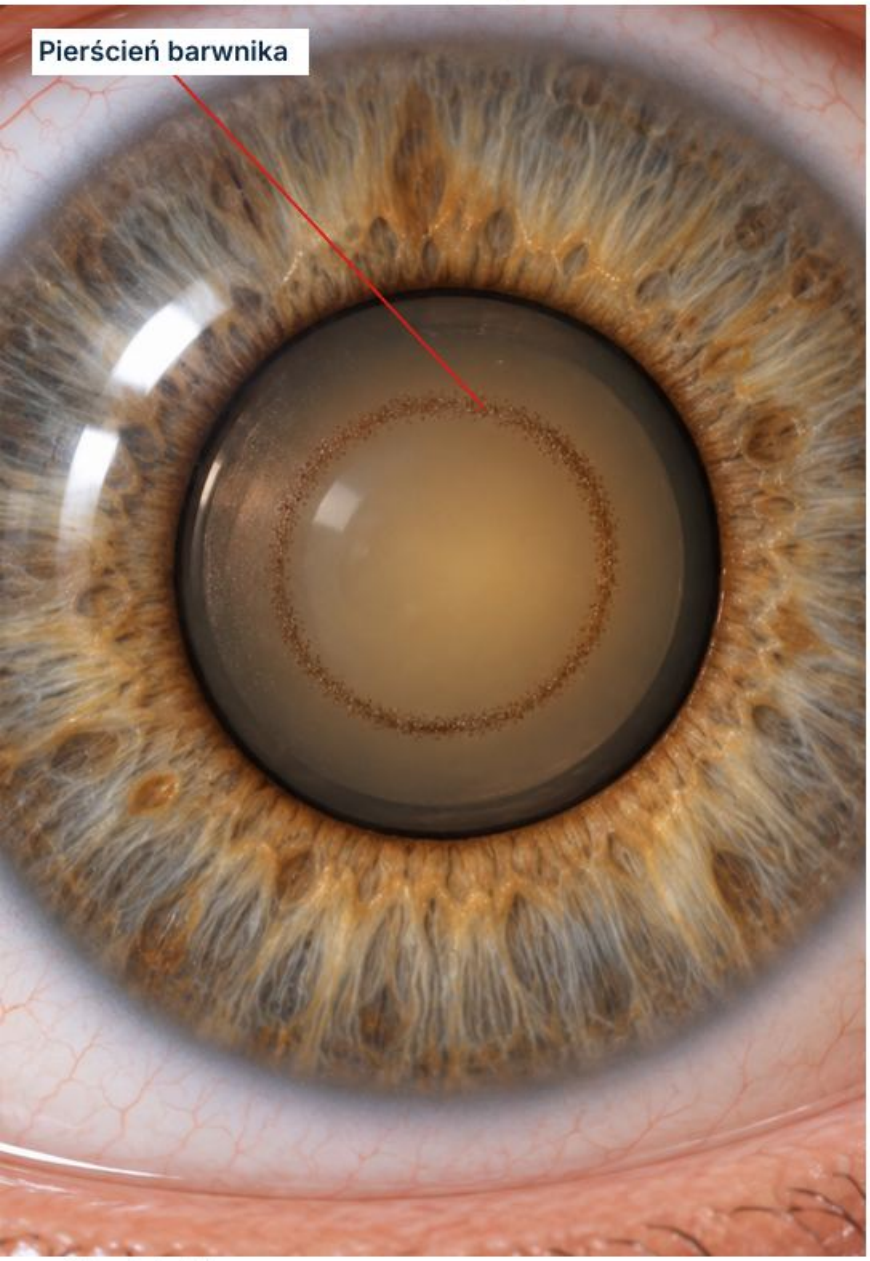



Schemat dydaktyczny

Gdzie patrzeć

Zlokalizuj cienką linię pigmentu na przedniej torebce naturalnej soczewki. Pełny lub niepełny pierścień może pozostawać po tępym urazie.

Miejsce

Kontakt barwnikowej części tęczówki z soczewką podczas urazu wyjaśnia odcisk. Opisz kształt i kompletność bez odgadywania siły uderzenia.

Częsty błąd

Uznanie odcisku za jedyne uszkodzenie lub utożsamienie go z krwią w komorze.

Cechy

Zapytaj o uraz i inne objawy. Pierścień sam bywa bezobjawowy, ale nie wyklucza współistnienia uszkodzenia kąta, soczewki lub siatkówki.

Ocena

Oceń położenie soczewki, komorę i pozostałe struktury. Czas urazu i obecność pierścienia nie zastępują pełnej oceny urazowej.

W 10 sekund

Wskaż powierzchnię torebki, pigment i wywiad urazowy. Czy nadal oceniasz całe oko?

Nie pomyl

Materiał pseudoeksfoliacyjny jest białoszarawy i włóknisty, a pozapalny pigment może tworzyć nieregularne skupiska. Lokalizacja i wywiad pomagają odróżnić wzorce.

Przypadek fikcyjny

Zbigniew, 46 lat, trener z Lubina: po uderzeniu piłką niepełny pigmentowy okrąg. Opisz przednią torebkę i sprawdź inne następstwa urazu.

Nowy uraz z bólem lub pogorszeniem widzenia wymaga pilnej oceny okulistycznej.

Źródła: M05-S09; M04-S05

Zespół pseudoeksfoliacji

Pseudoexfoliation syndrome · PEX

Białoszarawy włóknisty materiał w przednim odcinku.



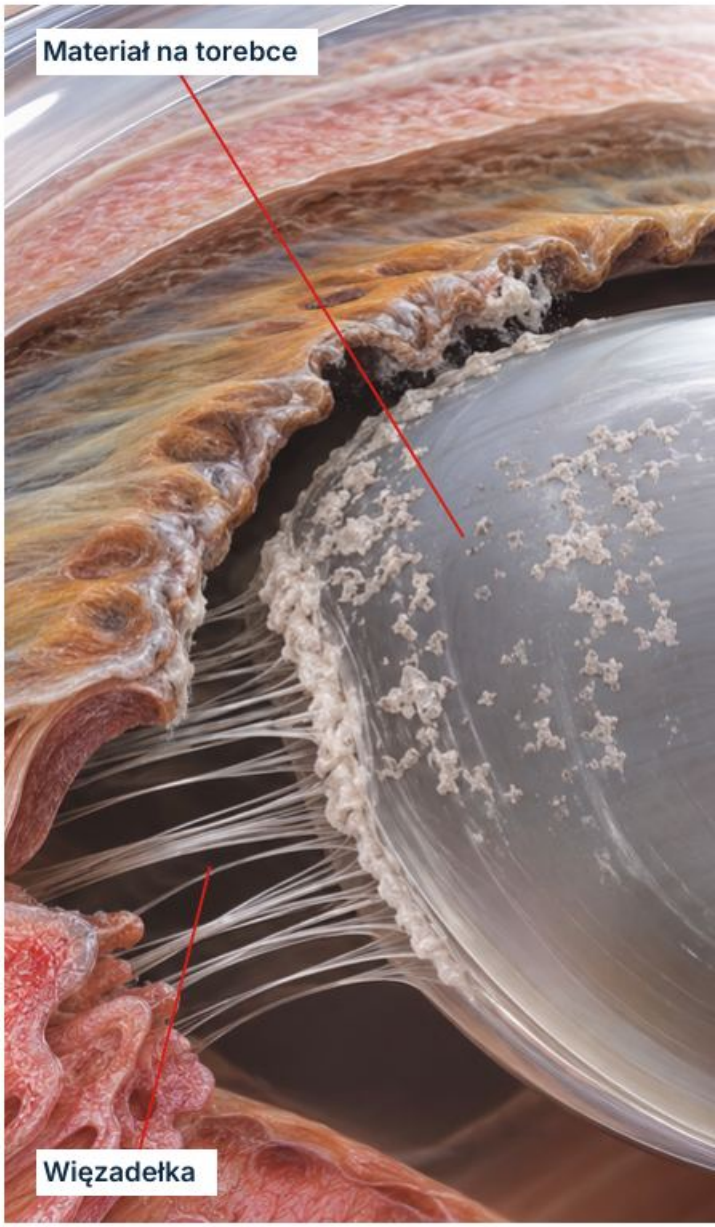

Schemat dydaktyczny

Gdzie patrzeć

Oceń przednią torebkę soczewki i brzeg źrenicy. Materiał może być asymetryczny między oczami; pojedynczy widok nie wyklucza zmian drugiej strony.

Miejsce

Białawe płatki i strefowy wzór na torebce wspierają rozpoznanie. Odróżnij materiał powierzchowny od zmętnienia wewnątrz jądra lub kory.

Częsty błąd

Uznanie prawidłowego ciśnienia za wykluczenie ryzyka związanego z PEX.

Cechy

Zwróć uwagę na rozszerzanie źrenicy i stabilność soczewki. PEX może wiązać się z osłabieniem więzadełek oraz ryzykiem przemieszczenia.

Ocena

Zmierz ciśnienie i oceń nerw wzrokowy. Samo PEX nie oznacza już rozpoznanej jaskry, a pojedynczy prawidłowy pomiar nie kończy kontroli.

W 10 sekund

Połącz torebkę, źrenicę, więzadełka i nerw. Które następstwa faktycznie stwierdzono?

Nie pomyl

Pigmentowy pierścień Vossiusa wiąże się z urazem; prawdziwe złuszczanie torebki ma inną strukturę. Biały materiał wymaga lokalizacji, nie samej nazwy.

Przypadek fikcyjny

Zofia, 75 lat, emerytka z Opola: płatki na torebce, słabe rozszerzenie źrenicy. Opisz materiał i oceń ciśnienie oraz stabilność, bez automatycznego rozpoznania jaskry.

Ból lub nagłe pogorszenie widzenia wymagają pilnej oceny możliwych powikłań.

Źródła: M05-S10; M05-S07

Pseudofakia — ocena położenia soczewki

Pseudophakia · intraocular lens

Obecność implantu to początek, nie koniec oceny.

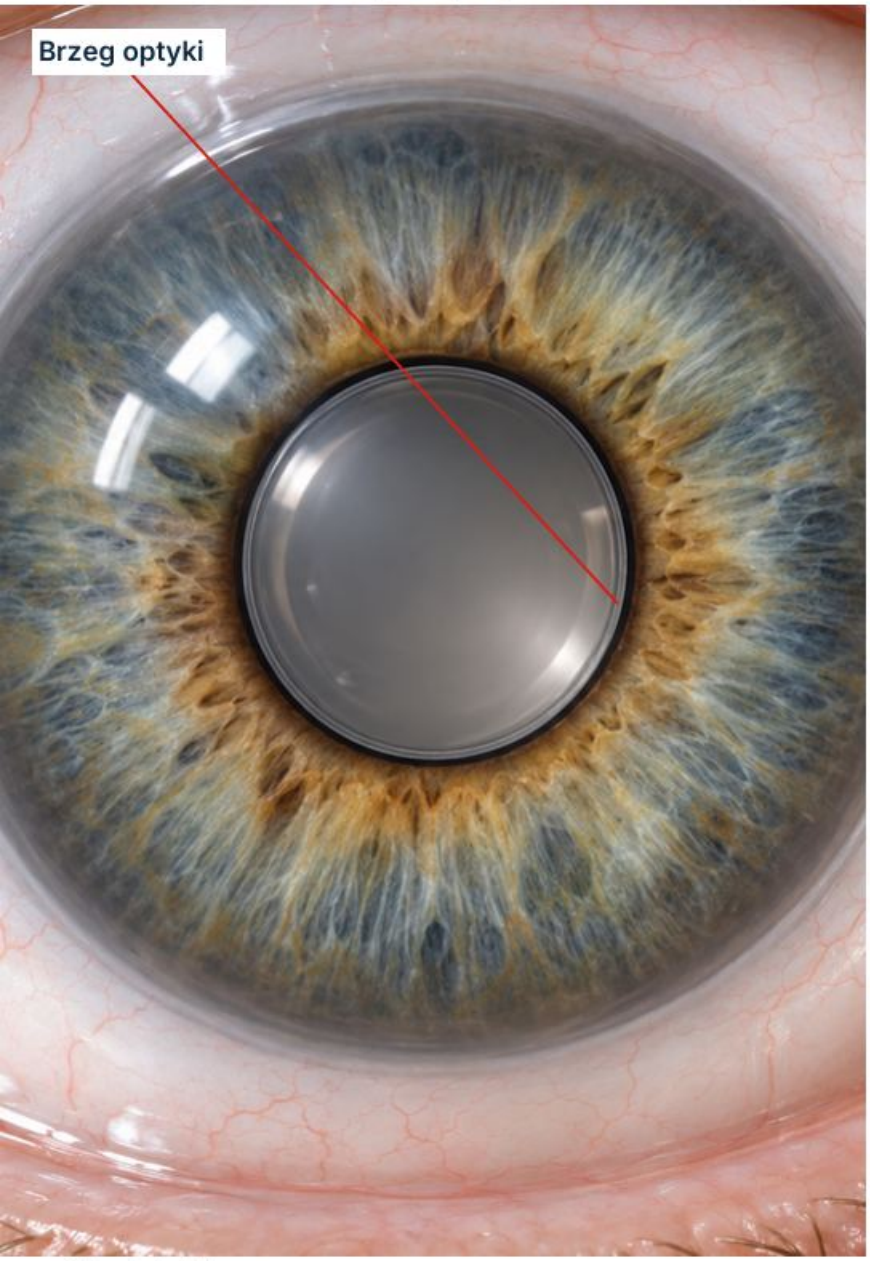

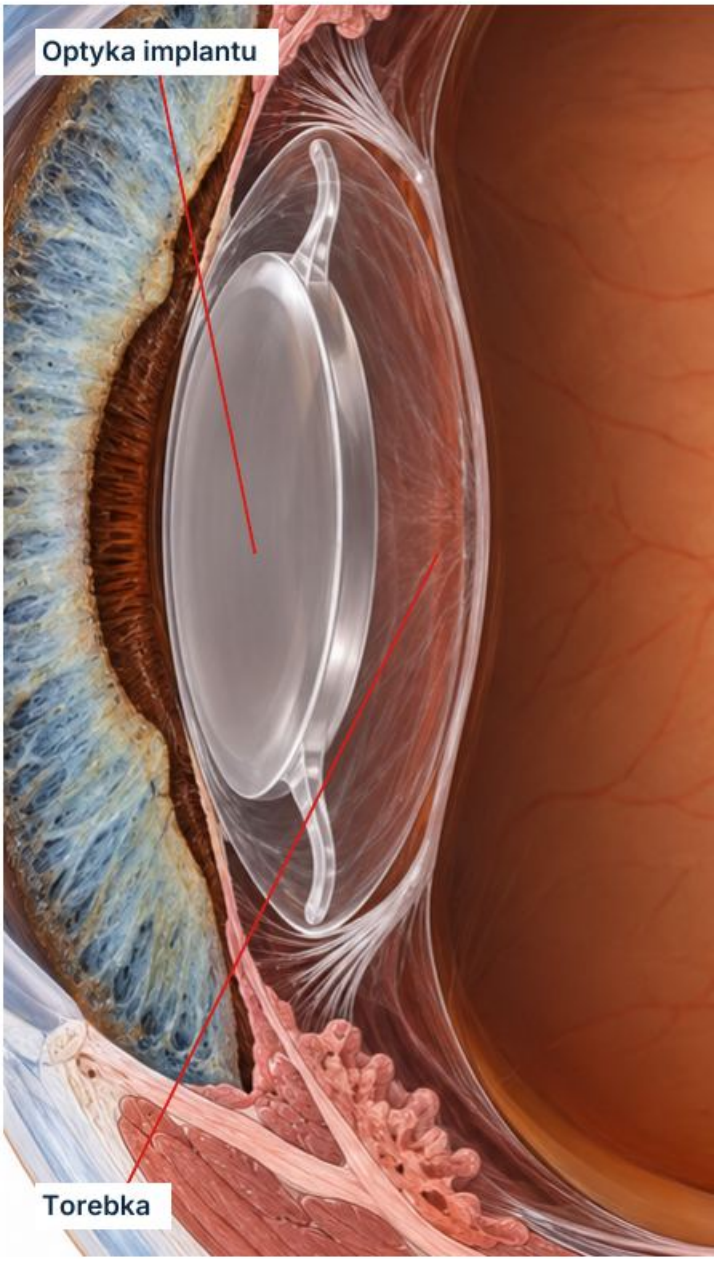

Schemat dydaktyczny

Gdzie patrzeć

Ustal obecność sztucznej soczewki po usunięciu naturalnej. Opisz położenie optyki względem źrenicy, zamiast poprzestawać na określeniu pseudofakia.

Ocena

Zapytaj o czas operacji, uraz, zmienne widzenie i jednooczne dwojenie. Zbadaj rogówkę oraz tylny odcinek, nie tylko implant.

Nie pomyl

PCO dotyczy zmętniałej torebki za optyką. Brak naturalnej soczewki bez implantu to afakia; historia zabiegu pomaga ustalić stan.

Miejsce

Sprawdź centrację i możliwe przechylenie. Widoczny brzeg może towarzyszyć przemieszczeniu, lecz fotografia wymaga interpretacji z uwzględnieniem ustawienia oka i źrenicy.

Cechy

Oceń stabilność podczas badania oraz relację do tęczówki i torebki. Nieprawidłowy kontakt może współistnieć z zapaleniem, krwawieniem lub wzrostem ciśnienia.

Przypadek fikcyjny

Edward, 69 lat, emerytowany kierowca z Włocławka: po latach od operacji widzi brzeg optyki. Oceń pozycję i podparcie, nie zakładaj jedynie zmętnienia torebki.

Częsty błąd

Uznanie obecności implantu za dowód jego prawidłowego położenia.

W 10 sekund

Nazwij centrację, stabilność i stan torebki. Czy inne struktury wyjaśniają objawy lepiej niż sama optyka?

Nowy ból lub nagła zmiana widzenia wymagają pilnej oceny okulistycznej.

Źródła: M05-S11; M05-S05

Oczodół, ustawienie i ruchomość

Oddziel położenie gałki, ustawienie osi i zakres ruchu.

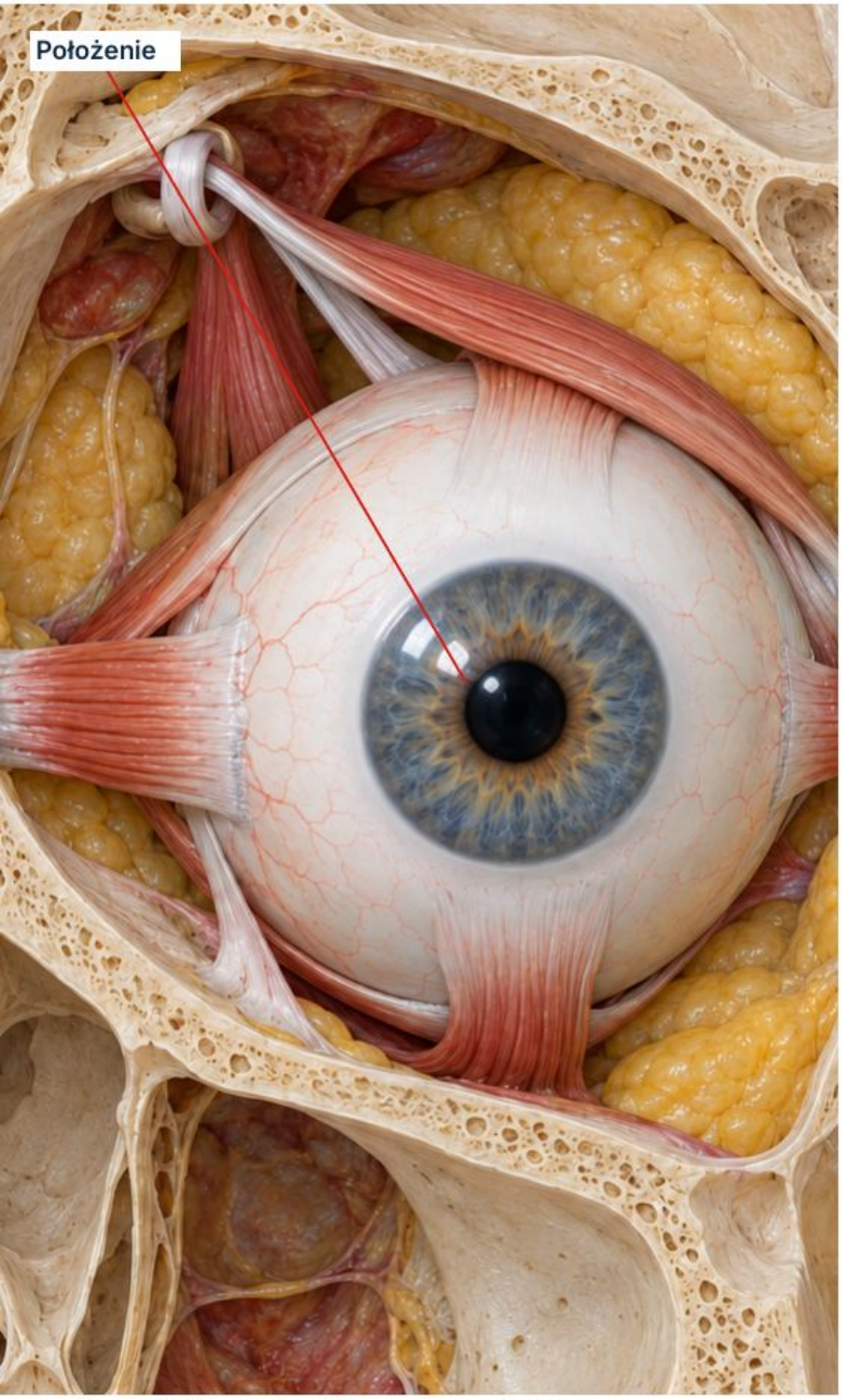



Schematy dydaktyczne · kierunki z perspektywy pacjenta

Oczodół

Wytrzeszcz i zapadnięcie odnoszą się do gałki. Retrakcja dotyczy brzegu powieki; nie zastępuj jednego opisu drugim.

Kierunek osi

Ustawienie

Zapisz odchylenie ku nosowi lub skroni oraz zależność od fiksacji i czasu.

Zakres ruchu

Funkcja

Porównaj kierunki, źrenice i powieki. Samo ograniczenie nie rozstrzyga między nerwem, mięśniem a restrykcją.

Po tym module

Opiszesz wzorzec przestrzenny i ruchowy oraz wskażesz objawy wymagające pilnej diagnostyki oczodołowej lub neurologicznej.

Źródła: M06-S01; M06-S04; M06-S06; M06-S08

Wytrzeszcz

Proptosis

Gałka oczna przesuwa się ku przodowi w oczodole.

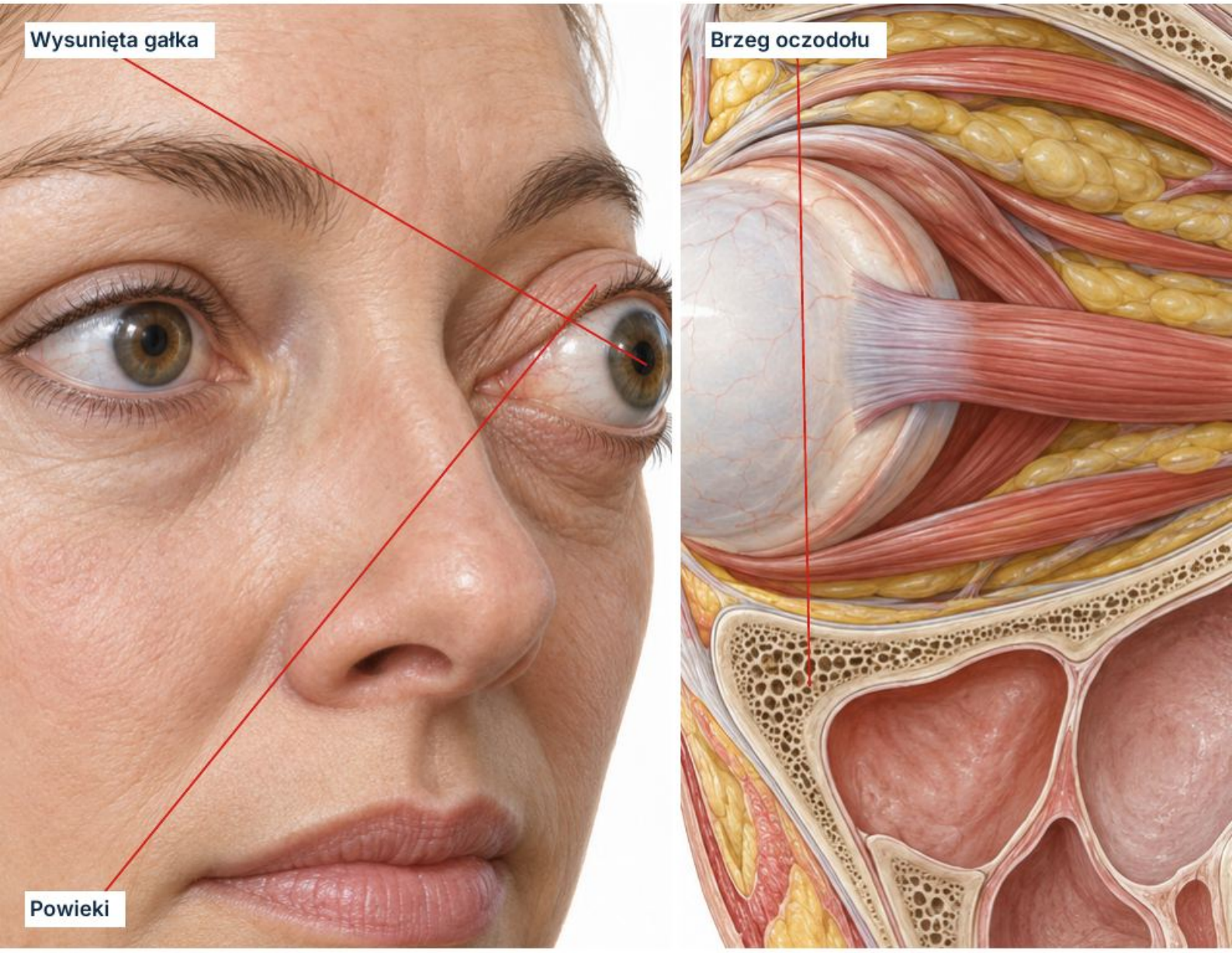

Schemat dydaktyczny

Gdzie patrzeć

Oceń położenie gałki względem oczodołu i drugiej strony. Szeroka szpara sama nie potwierdza wysunięcia; potrzebna jest ocena pozycji, nie tylko powiek.

Miejsce

Porównaj wygląd z przodu i z profilu. Egzoftalmometria pozwala udokumentować wysunięcie; nie mierz milimetrów na zdjęciu bez odpowiedniej skali.

W 10 sekund

Czy potwierdzasz przemieszczenie gałki, a nie tylko zmianę szpary? Wskaż tempo i wynik badania funkcji.

Cechy

Ustal jednostronność, tempo i kierunek przemieszczenia. Nagła bolesna zmiana wymaga innej pilności niż dawna stabilna asymetria.

Ocena

Oceń widzenie, źrenice, ruchomość i domykanie. Zmiany w oczodole mogą zagrażać nerwowi lub powierzchni oka, nawet gdy dominującą cechą jest wygląd.

Częsty błąd

Rozpoznanie orbitopatii tarczycowej na podstawie samego szeroko otwartego oka.

Nie pomyl

Retrakcja powiek może sprawiać wrażenie dużego oka bez rzeczywistego wytrzeszczu. Oba zjawiska mogą współistnieć, więc opisz je osobno.

Przypadek fikcyjny

Beata, 50 lat, sprzedawczyni z Sandomierza: narastające wysunięcie i dwojenie. Zapisz funkcję oraz pozycję, zamiast przypisywać zmianę automatycznie tarczycy.

Nagły wytrzeszcz, ból lub pogorszenie widzenia wymagają natychmiastowej oceny lekarskiej.

Źródła: M06-S01; M06-S09

Zapadnięcie gałki ocznej

Enophthalmos

Gałka jest położona głębiej w oczodole.

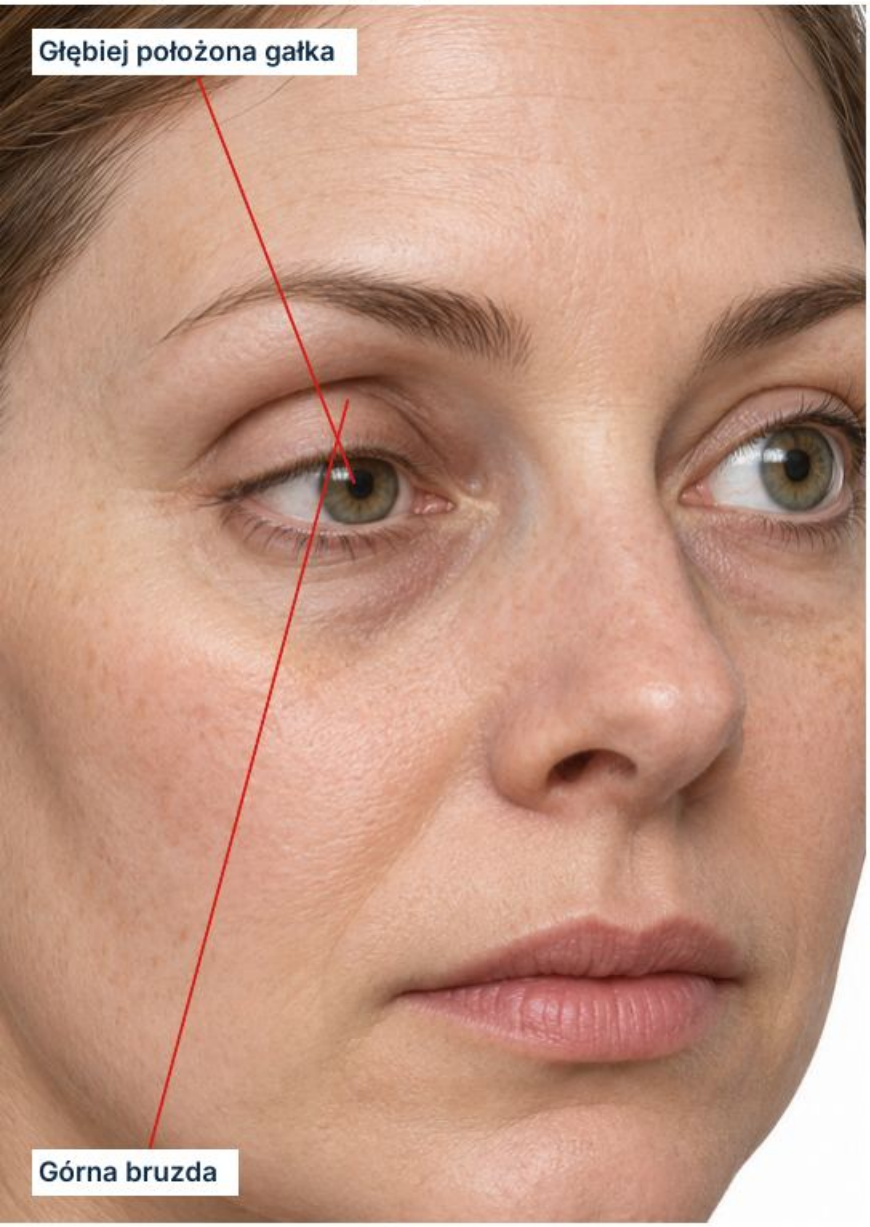

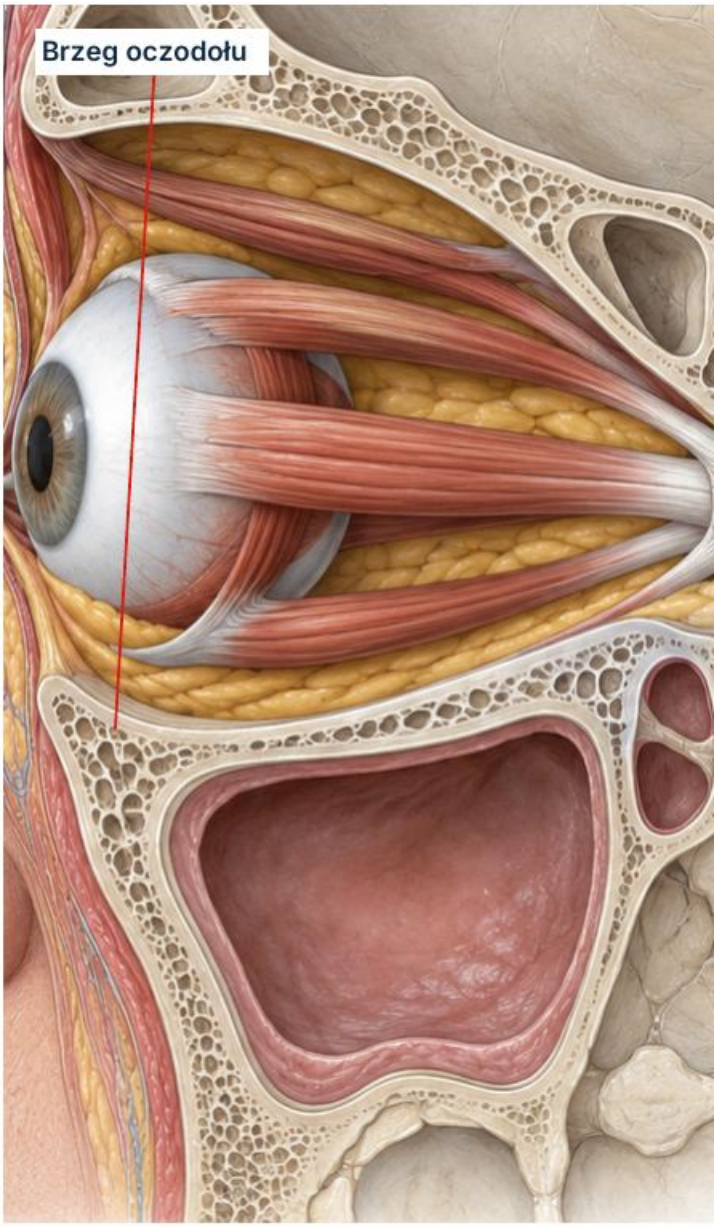

Schemat dydaktyczny

Gdzie patrzeć

Porównaj rzeczywiste położenie gałki z drugą stroną i oczodołem. Głęboka bruzda lub mniejsza szpara nie są samodzielnym pomiarem enoftalmii.

Miejsce

Oceń symetrię z kilku kierunków. Pomiar egzoftalmometryczny i obrazowanie, gdy wskazane, pomagają odróżnić pozycję od wrażenia optycznego.

Częsty błąd

Uznanie każdej wąskiej szpary za cofnięcie gałki.

Cechy

Zapytaj o uraz twarzy i tempo zmiany. Zmiana objętości oczodołu lub tkanek może przesuwać gałkę; sama fotografia nie pokazuje mechanizmu.

Ocena

Sprawdź dwojenie, ruchomość, ostrość i ustawienie pionowe. Zapadnięcie oraz obniżenie gałki to różne osie przemieszczenia, choć mogą współistnieć.

W 10 sekund

Nazwij kierunek przemieszczenia i sposób jego potwierdzenia. Czy odróżniasz położenie gałki od położenia powieki?

Nie pomyl

Ptoza zwęża szparę i może pozorować zapadnięcie. Wytrzeszcz drugiej strony również zmienia porównanie, więc oceniaj oba oczy niezależnie.

Przypadek fikcyjny

Grzegorz, 37 lat, kurier z Jeleniej Góry: po urazie asymetria i dwojenie. Oceń położenie oraz funkcję, a nie tylko bruzdę powieki.

Uraz z nową asymetrią, dwojeniem lub pogorszeniem widzenia wymaga pilnej oceny.

Źródła: M06-S02; M01-S06

Retrakcja powiek

Eyelid retraction

Brzeg górny leży za wysoko lub dolny za nisko.



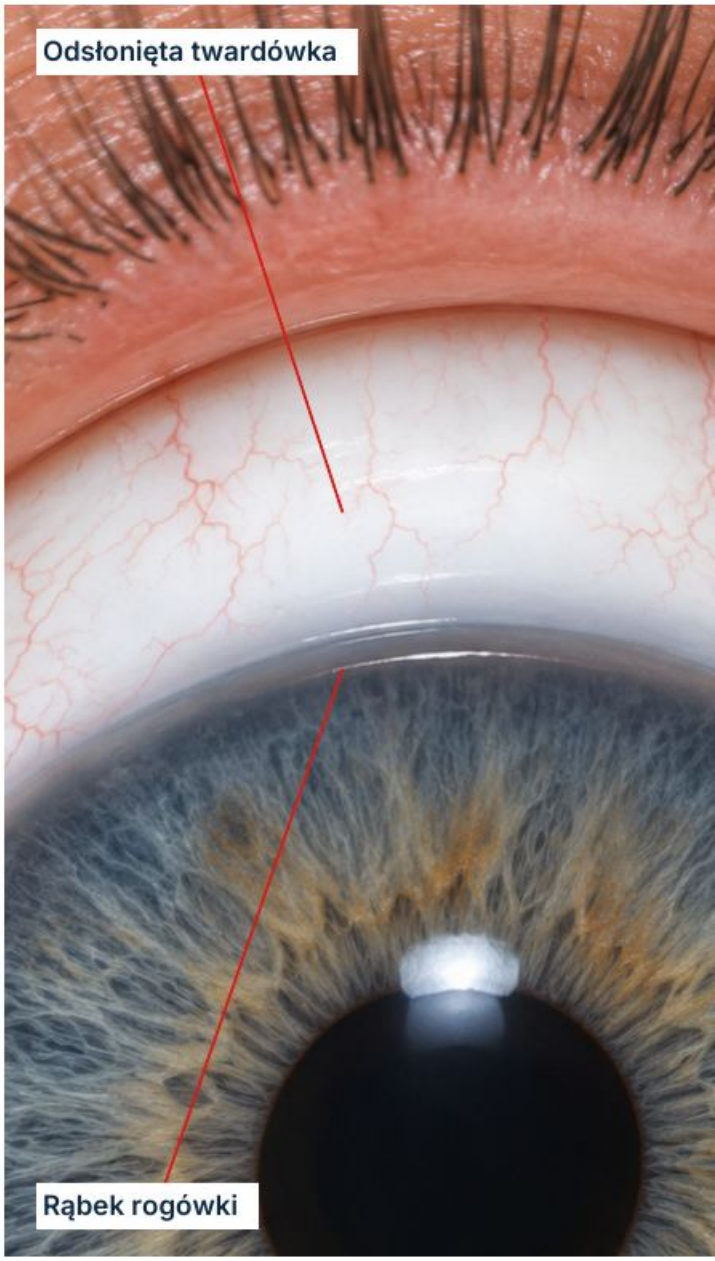

Schemat dydaktyczny

Gdzie patrzeć

Przy spojrzeniu na wprost oceń brzeg powieki względem rąbka. Ustawienie głowy i kierunek patrzenia muszą być podobne po obu stronach.

Miejsce

Odsłonięta twardówka nad lub pod rogówką może wskazywać retrakcję. Opisz stronę, powiekę i zasięg zamiast samego wrażenia „szerokiego oka".

Częsty błąd

Nazywanie każdej retrakcji dowodem orbitopatii tarczycowej.

Cechy

Obserwuj mruganie i domykanie. Poszerzenie ekspozycji może zagrażać powierzchni rogówki, nawet bez potwierdzonego wysunięcia gałki.

Nie pomyl

Wytrzeszcz opisuje pozycję gałki, a niedomykalność niepełne zamknięcie szpary. Retrakcja nie jest synonimem żadnego z nich.

W 10 sekund

Wskaż rąbek, brzeg i powierzchnię ekspozycji. Czy oceniono również rogówkę oraz pełność mrugania?

Ocena

Zapytaj o choroby tarczycy, zabiegi i uraz. Retrakcja może mieć różne przyczyny; związek z tarczycą wymaga pełnego obrazu klinicznego.

Przypadek fikcyjny

Urszula, 48 lat, księgowa z Lublina: widoczna twardówka nad rogówką, pieczenie. Sprawdź domykanie i pozycję gałki, zamiast wnioskować wyłącznie o wytrzeszczu.

Ból lub pogorszenie widzenia wymagają pilnej oceny, szczególnie przy niedomykaniu.

Źródła: M06-S03; M01-S13

Zez zbieżny

Esotropia

Oś jednego lub obu oczu odchyla się ku nosowi.

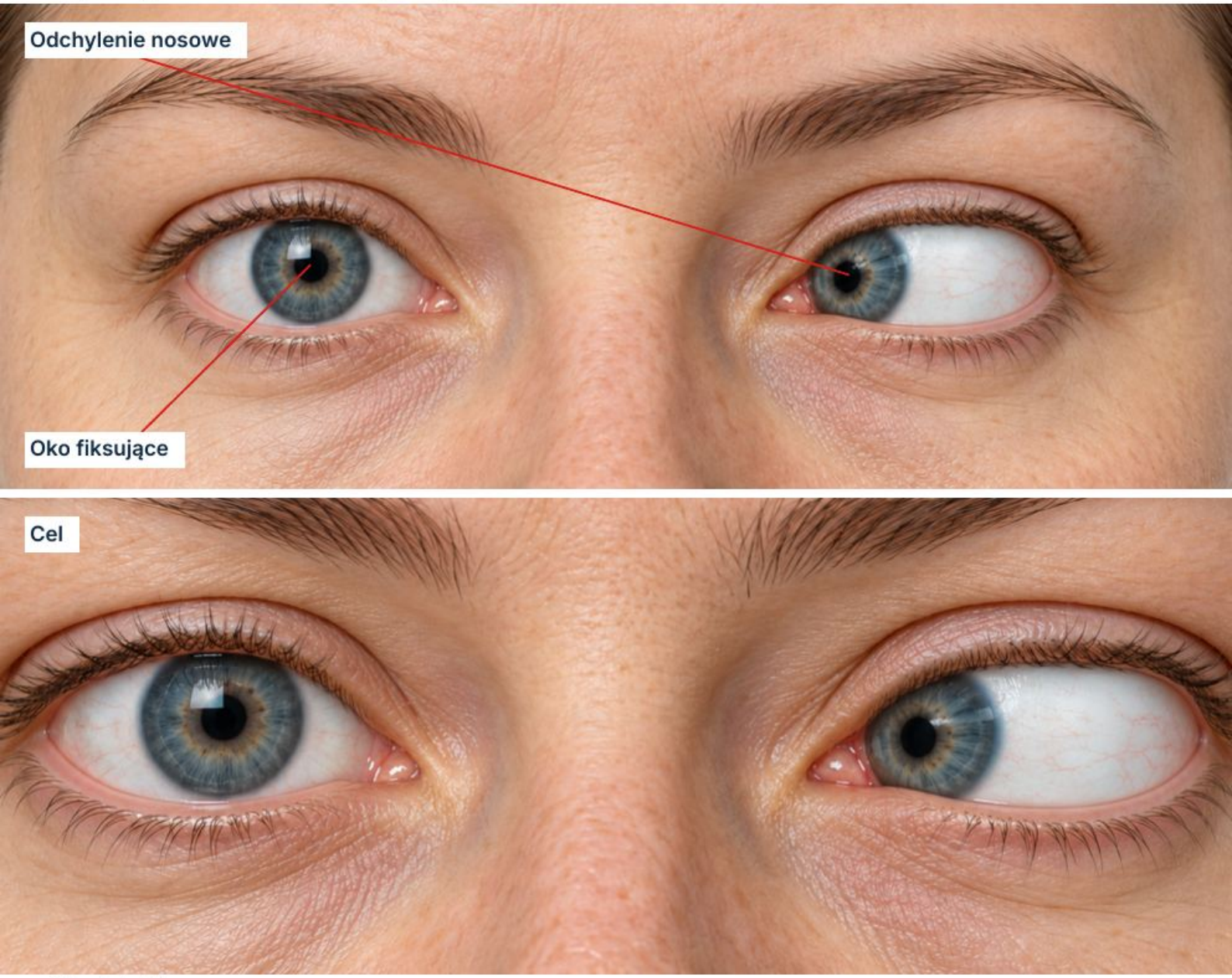

Schemat dydaktyczny

Gdzie patrzeć

Oceń ustawienie podczas fiksacji, z głową skierowaną prosto. Zbieżność oczu przy patrzeniu z bliska nie jest automatycznie zezem.

Miejsce

Ustal stałość, okresowość i naprzemienność odchylenia. Jedna fotografia nie dokumentuje kontroli ustawienia w czasie.

W 10 sekund

Zapisz kierunek, stałość i oko fiksujące. Czy odchylenie potwierdzono badaniem, a nie samym odblaskiem zdjęcia?

Cechy

Badanie zasłaniania i ocena ruchomości pomagają potwierdzić odchylenie. Sam szeroki grzbiet nosa może pozorować zez u dziecka.

Ocena

Zmierz widzenie obu oczu i oceń refrakcję oraz współpracę obuoczną. U dorosłego nowe odchylenie może wiązać się z dwojeniem.

Częsty błąd

Uznanie wyglądu nasady nosa za wystarczający dowód prawdziwego zeza.

Nie pomyl

Zez rozbieżny kieruje oko ku skroni. Ograniczenie odwodzenia może powodować zbieżne ustawienie, ale nie każdy zez zbieżny jest porażeniem nerwu VI.

Przypadek fikcyjny

Ola, 7 lat, uczennica z Włocławka: rodzic obserwuje oko zwrócone ku nosowi. Potwierdź ustawienie i ostrość, nie rozpoznawaj niedowidzenia wyłącznie z fotografii.

Nowy zez z dwojeniem lub objawami neurologicznymi wymaga pilnej oceny; dziecko z zezem także wymaga badania.

Źródła: M06-S04; M06-S09

Zez rozbieżny

Exotropia

Oko odchyla się ku skroni zamiast utrzymywać wspólną fiksację.

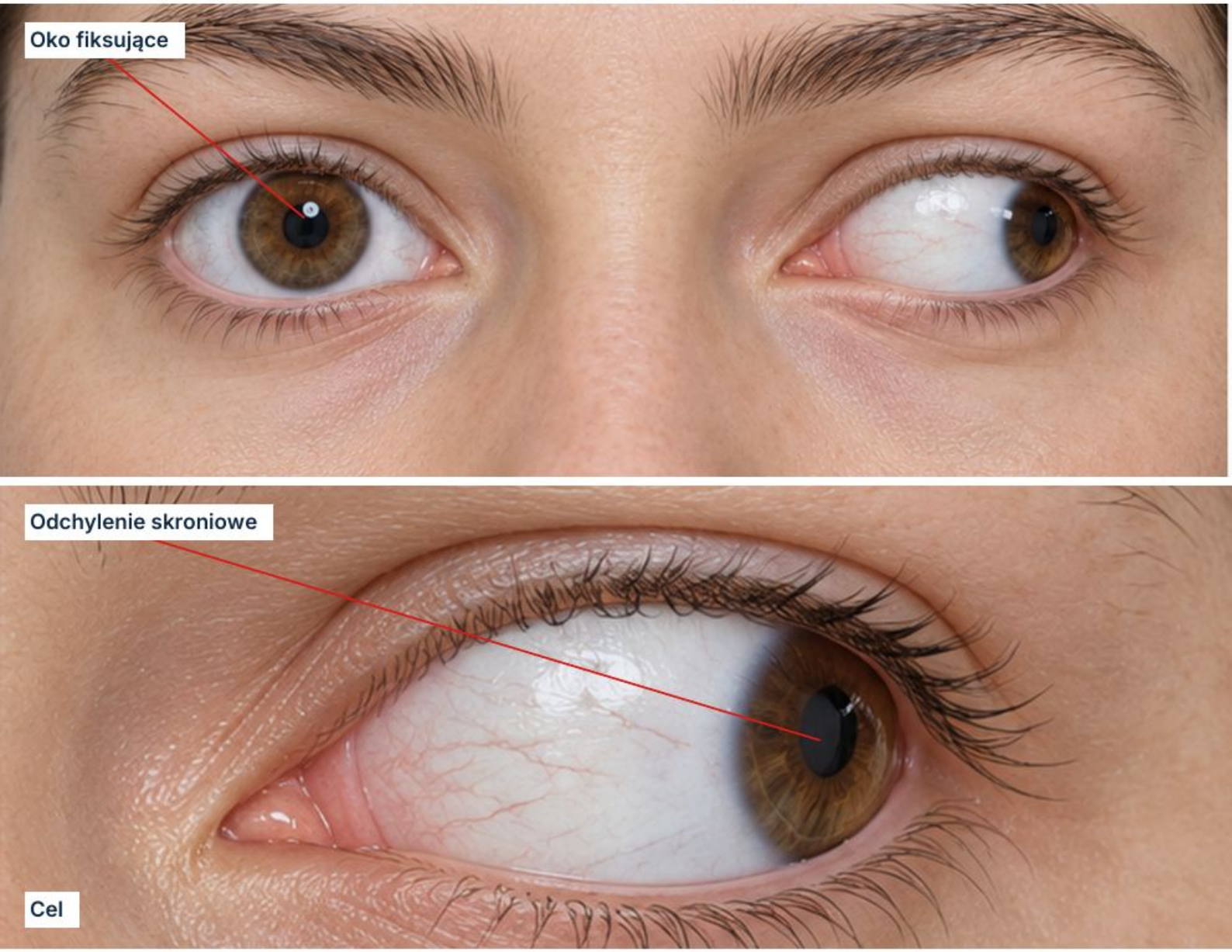

Schemat dydaktyczny

Gdzie patrzeć

Porównaj ustawienie przy patrzeniu w dal i z bliska. Oko może odchylać się okresowo, a podczas krótkiej obserwacji pozostawać ustawione prawidłowo.

Miejsce

Ustal częstość i warunki występowania. Zmęczenie lub jasne światło mogą ujawniać objawy; pojedynczy moment nie opisuje całego przebiegu.

Częsty błąd

Wykluczenie okresowego zeza na podstawie jednej prawidłowej fotografii.

Cechy

Zbadaj widzenie każdego oka oraz kontrolę ustawienia. Słabsze widzenie jednego oka może współistnieć z odchyleniem czuciowym.

Ocena

Zapytaj o początek, dwojenie i wcześniejszą operację zeza. Rodzaj odchylenia wynika z badania, nie z samej pozycji na zdjęciu.

W 10 sekund

Nazwij kierunek, częstość i warunki obserwacji. Czy oceniono ostrość, ruchomość i funkcję obuoczną?

Nie pomyl

Esotropia kieruje oko ku nosowi. Rozbieżność przy ptozie i ograniczeniu ruchów wymaga także rozważenia zaburzenia unerwienia, a nie wyłącznie okresowego zeza.

Przypadek fikcyjny

Mikołaj, 11 lat, uczeń z Łodzi: oko czasem ucieka na zewnątrz, szczególnie wieczorem. Prawidłowe ustawienie w gabinecie nie wyklucza okresowego odchylenia opisanego w wywiadzie.

Nowe dwojenie, ptoza lub gwałtowna zmiana ustawienia wymagają pilnej oceny lekarskiej.

Źródła: M06-S05; M06-S07

Ograniczenie odwodzenia

Abduction deficit

Oko nie wykonuje pełnego ruchu ku skroni.

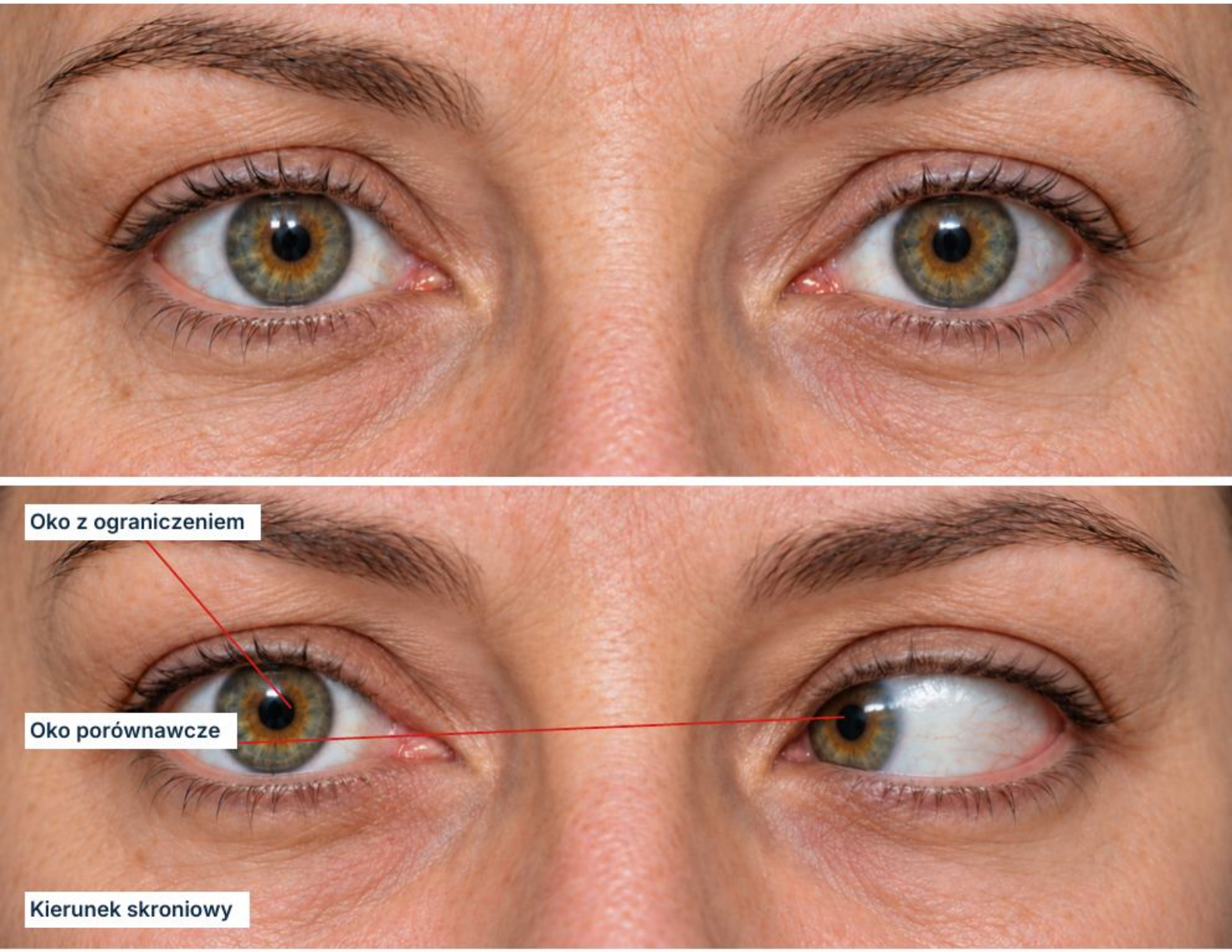

Schemat dydaktyczny

Gdzie patrzeć

Oceń ruch każdego oka oddzielnie i obu razem. Ograniczenie odwodzenia jest opisem funkcji; nie potwierdza automatycznie uszkodzenia nerwu VI.

Miejsce

Porównaj ustawienie na wprost oraz podczas spojrzenia w stronę ograniczenia. Zbieżne odchylenie i poziome dwojenie mogą się wtedy nasilać.

Częsty błąd

Rozpoznanie „cukrzycowego porażenia" wyłącznie na podstawie choroby w wywiadzie.

Cechy

Zapytaj, czy dwojenie zależy od odległości celu i kierunku patrzenia. Brak zgłaszanego dwojenia nie zastępuje badania ruchów.

Ocena

Oceń źrenice, powieki, pozostałe ruchy i objawy neurologiczne. Mechaniczna restrykcja oczodołowa może przypominać zaburzenie unerwienia.

W 10 sekund

Zapisz oko, kierunek i zależność od spojrzenia. Czy problem jest izolowany, czy towarzyszą mu inne deficyty?

Nie pomyl

Porażenie nerwu VI jest jedną z przyczyn. Zez utrwalony, choroba mięśni lub mechaniczne ograniczenie wymagają odrębnego różnicowania.

Przypadek fikcyjny

Adam, 56 lat, kierowca z Piły: nowe dwojenie w dal, słabszy ruch prawego oka ku skroni. Opisz wzorzec i zbadaj pozostałe funkcje, zamiast zakładać przyczynę naczyniową.

Nowe ograniczenie z dwojeniem lub objawami neurologicznymi wymaga pilnej oceny.

Źródła: M06-S06; M06-S09

Ograniczenie przywodzenia i ptoza

Adduction deficit with ptosis

Ruch ku nosowi jest ograniczony, a powieka opada.



Schemat dydaktyczny

Gdzie patrzeć

Sprawdź brzeg powieki i ruch gałki ku nosowi. Dwa objawy oceniaj razem, ale dokumentuj oddzielnie.

Miejsce

Oceń także ruchy pionowe i ustawienie na wprost. Rozbieżne, obniżone oko z ptozą może tworzyć wzorzec porażenia nerwu III.

W 10 sekund

Zapisz powiekę, kierunki ruchów i reakcję źrenic. Czy opisujesz pełny wzorzec, nie tylko jeden ograniczony ruch?

Cechy

Porównaj źrenice i ich reakcje. Poszerzona słabo reagująca źrenica zwiększa niepokój, lecz jej prawidłowy wygląd nie wyklucza wszystkich poważnych przyczyn.

Nie pomyl

Miastenia może dawać zmienne ograniczenia i ptozę bez typowego zajęcia źrenicy. Sam niedowład przywodzenia także wymaga szerszej lokalizacji neurologicznej.

Ocena

Ustal nagłość, ból głowy i dwojenie oraz zmienność objawów. Zaburzenia złącza nerwowo-mięśniowego również mogą zmieniać ruchy i powieki.

Przypadek fikcyjny

Aleksander, 60 lat, urzędnik z Siedlec: nagła ptoza i dwojenie, oko słabo kieruje się ku nosowi. Nie odkładaj oceny, czekając na poszerzenie źrenicy.

Częsty błąd

Uznanie prawidłowej średnicy źrenicy za dowód bezpieczeństwa.

Nowa ptoza z zaburzeniem ruchów wymaga natychmiastowej oceny lekarskiej, zwłaszcza z bólem.

Źródła: M06-S07; M06-S09

Zapalenie tkanek oczodołu — objawy alarmowe

Orbital cellulitis

Zakażenie za przegrodą może zagrozić widzeniu i zdrowiu.



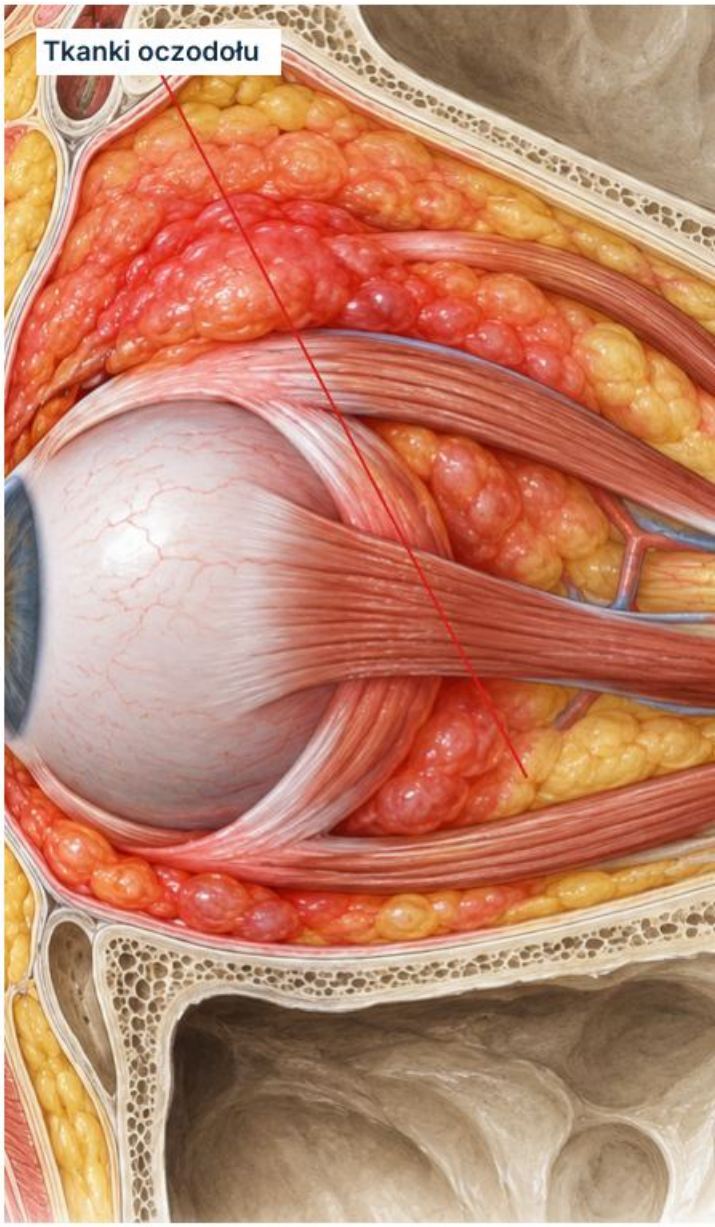

Schemat dydaktyczny

Gdzie patrzeć

Podejrzewaj zajęcie tkanek za przegrodą przy obrzęku z zaburzeniami funkcji oka. Sama fotografia czerwonej powieki nie pokazuje granicy zakażenia.

Miejsce

Ból przy ruchach, ograniczenie ruchomości i wytrzeszcz są alarmujące. Nie oczekuj, aż wszystkie objawy pojawią się równocześnie.

Cechy

Zbadaj ostrość, źrenice i widzenie barw, jeśli możliwe. Pogorszenie funkcji może wskazywać zagrożenie nerwu wzrokowego.

Ocena

Zapytaj o gorączkę, objawy zapalenia zatok, uraz i tempo rozwoju objawów. Gdy obrzęk uniemożliwia badanie, nie uznawaj nieocenionych funkcji za prawidłowe.

Nie pomyl

W niepowikłanym zapaleniu przedprzegrodowym widzenie i ruchomość pozostają zachowane, bez wytrzeszczu. Odróżnienie wymaga badania, a czasem obrazowania.

Przypadek fikcyjny

Franek, 9 lat, uczeń z Łomży: gorączka, opuchnięta powieka i ból podczas patrzenia w bok. Nie traktuj tego jak samego jęczmienia; konieczna pilna diagnostyka.

Częsty błąd

Wykluczenie zajęcia tkanek oczodołu tylko dlatego, że nie widać dużego wytrzeszczu.

W 10 sekund

Udokumentuj ruchy, ból, widzenie i źrenice. Czy któreś dane są nieocenione, zamiast rzeczywiście prawidłowe?

Podejrzenie zapalenia oczodołu wymaga natychmiastowej oceny szpitalnej.

Źródła: M06-S08; M02-S19

Siatkówka i ciało szkliste

Kształt zmiany podpowiada jej warstwę, a rozmieszczenie pomaga ustalić mechanizm.

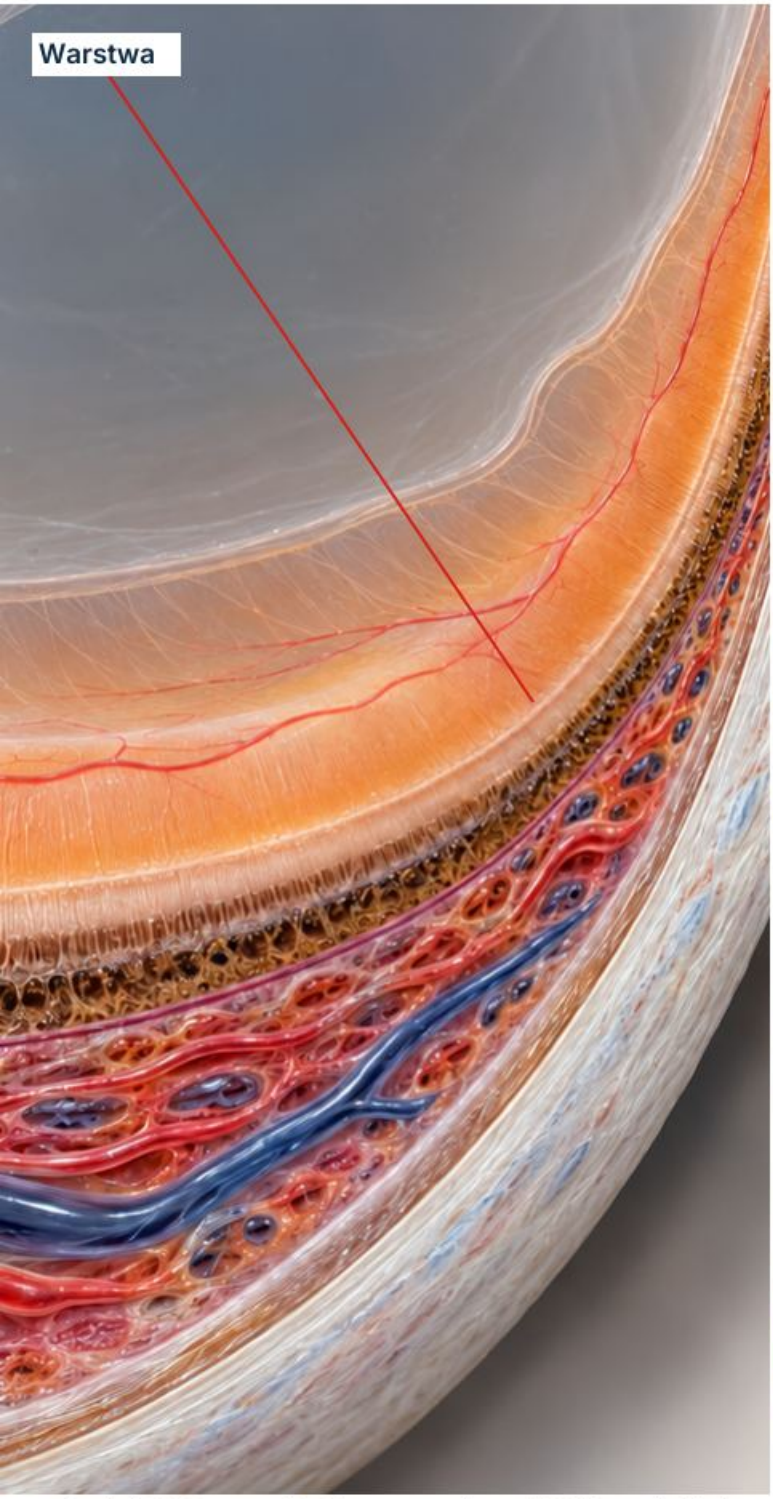

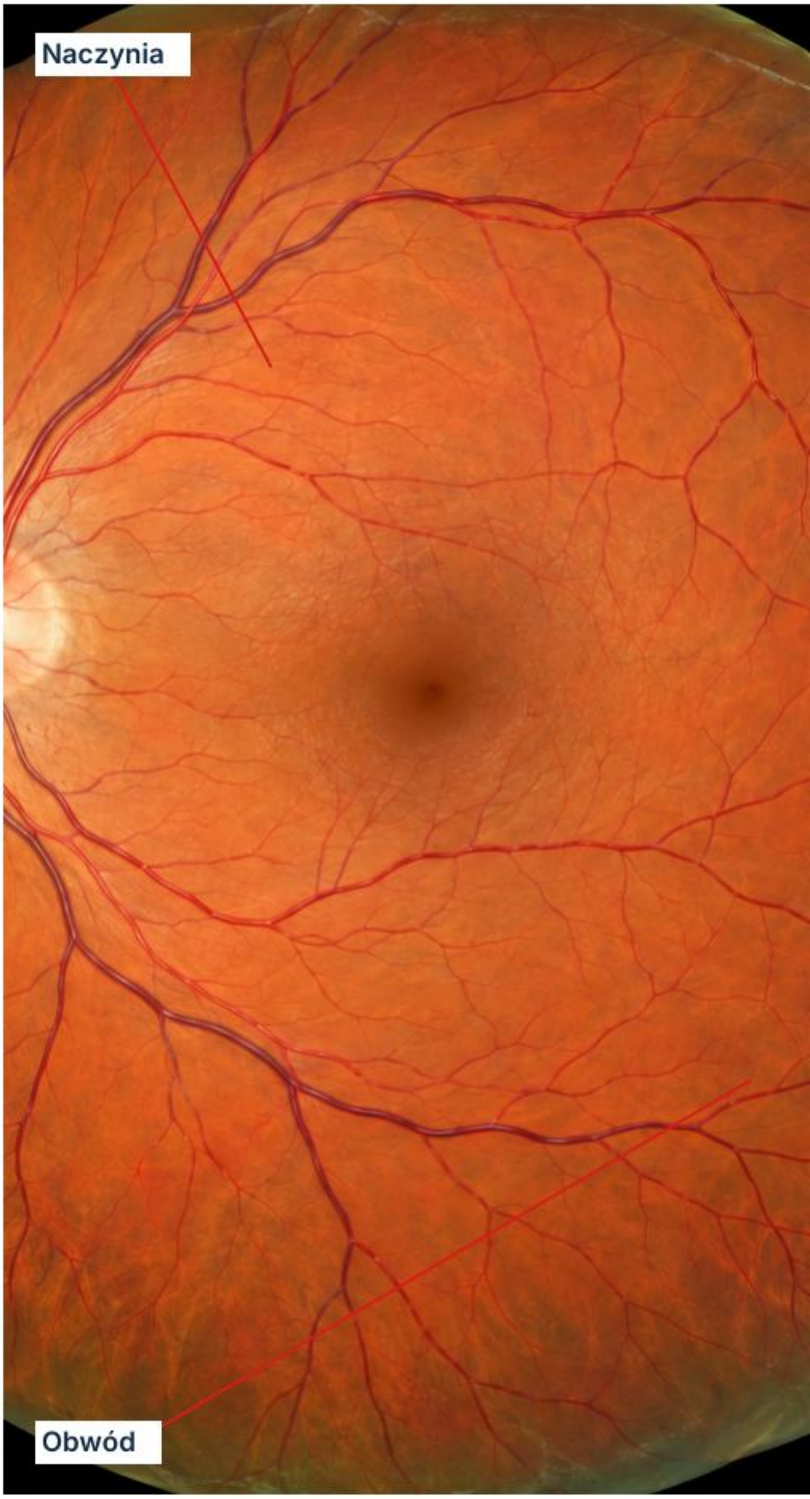

Przekrój dydaktyczny: siatkówka, przestrzeń przedsiatkówkowa i szklistka.

Najpierw głębokość

Oddziel zmiany śródsiatkówkowe, przedsiatkówkowe i zmętnienia szklistki.

Potem układ

Porównaj krwotoki, złogi i nieprawidłowe naczynia w całym widocznym dnie.

Sprawdź granice

Prawidłowa plamka nie wyklucza przedarcia; fotografia nie zastępuje oceny całego obwodu.

Po tym module

Potrafisz powiązać kształt z warstwą, rozpoznać trakcję i wskazać objawy wymagające pilnego badania.

Źródła: M07-S03; M07-S07; M07-S11

Mikrotętniaki

Microaneurysmata

Drobne czerwone punkty mogą odpowiadać poszerzeniom kapilar.

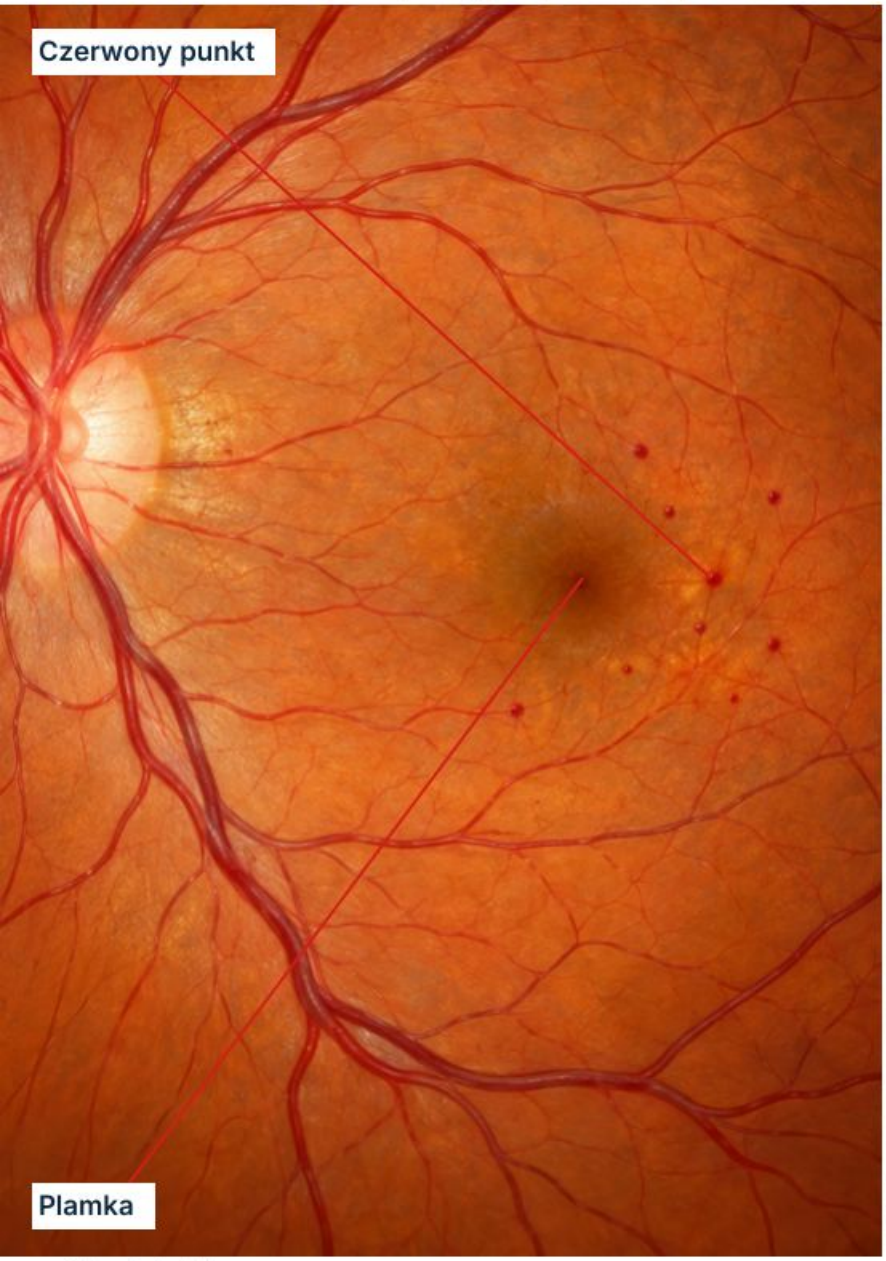

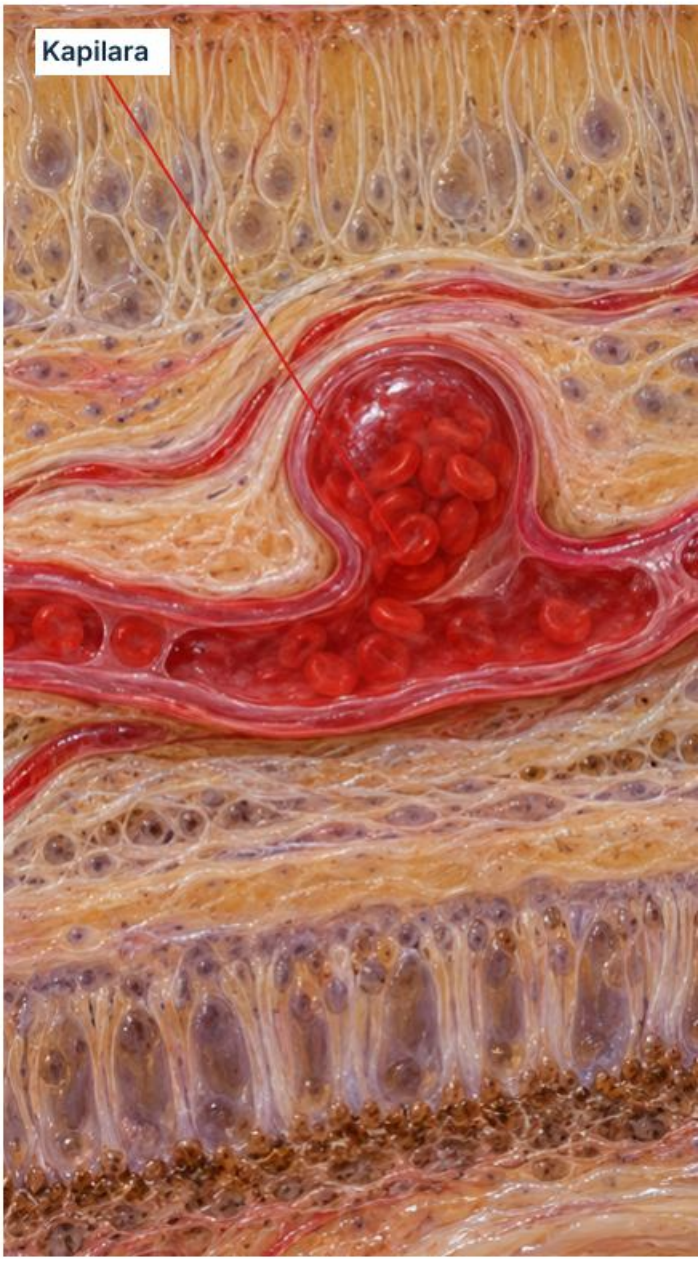

Schemat dydaktyczny

Gdzie patrzeć

Szukaj w obrębie siatkówki, także przy plamce. Oceń całe dno, a nie tylko największy czerwony punkt.

Miejsce

Zwykle są małe, okrągłe i wyraźnie odgraniczone. Fotografia nie zawsze pozwala odróżnić je od drobnego krwotoku.

Cechy

Policz orientacyjnie ogniska i zaznacz rozmieszczenie. Towarzyszące wysięki oraz krwotoki poszerzają obraz mikroangiopatii.

Ocena

Angiografia fluoresceinowa może uwidocznić punktowe wypełnianie mikrotętniaków. OCT ocenia obrzęk, którego nie potwierdza sam czerwony kolor.

Nie pomyl

Krwotok punktowy jest wynaczynioną krwią, mikrotętniak zmianą naczynia. Przy niepewnym obrazie opisz punktową zmianę zamiast deklarować mechanizm.

Przypadek fikcyjny

Teresa, 61 lat, z Kielc, choruje na cukrzycę. Kilka czerwonych punktów bez dolegliwości wymaga oceny całej siatkówki; dobre widzenie nie wyklucza retinopatii.

Częsty błąd

Rozpoznawanie obrzęku plamki na podstawie liczby czerwonych punktów.

W 10 sekund

Czy rozróżniasz widoczny punkt od potwierdzonego mikrotętniaka? Sprawdź plamkę i pozostałe kwadranty.

Nowe pogorszenie widzenia wymaga pilnej oceny okulistycznej.

Źródła: M07-S01; M07-S02

Krwotoki punktowe i plamiste

Haemorrhagiae intraretinales

Głębsze krwotoki mają okrągły lub plamisty zarys.



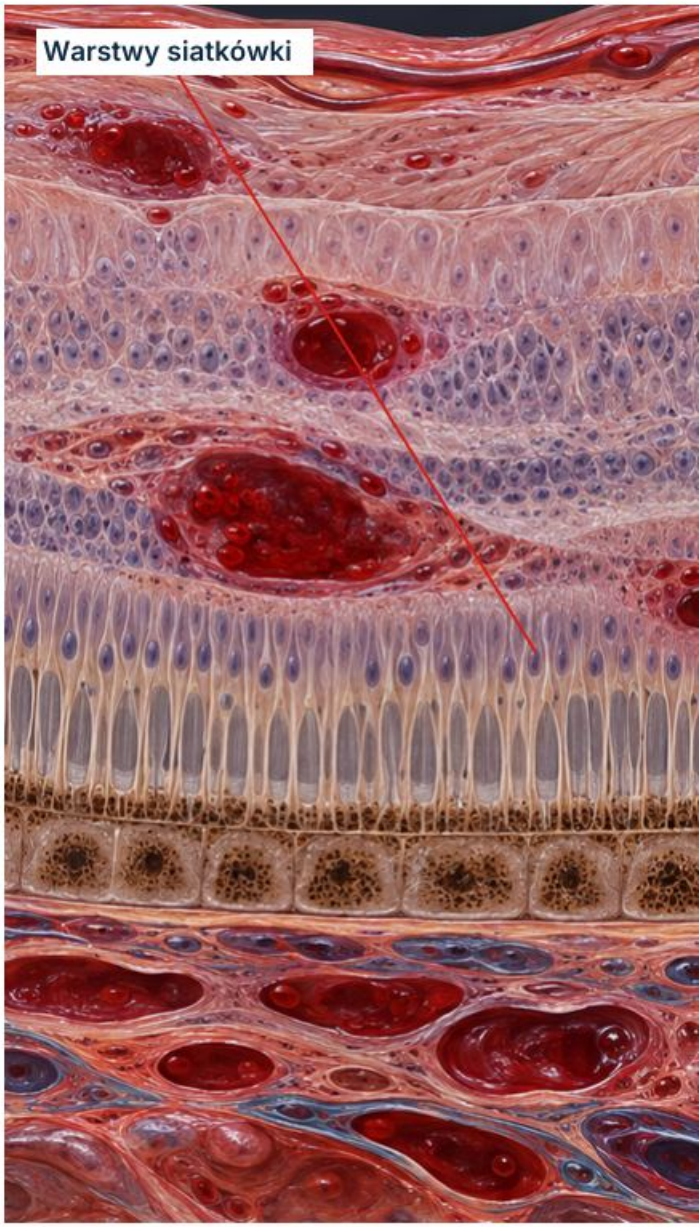

Schemat dydaktyczny

Gdzie patrzeć

Oglądaj siatkówkę między naczyniami i na obwodzie. Zaznacz liczbę zajętych kwadrantów oraz związek ze strefą odpływu żylnego.

Miejsce

Ciemnoczerwone ogniska są ograniczane przez otaczającą tkankę. Większe plamy mogą mieć nieregularne, ale stosunkowo wyraźne granice.

Częsty błąd

Uznawanie każdego czerwonego punktu za mikrotętniak cukrzycowy.

Cechy

Kształt wspiera lokalizację wewnątrz siatkówki, zwłaszcza w głębszych warstwach. Nie określa samodzielnie przyczyny ani wieku krwawienia.

Ocena

Porównaj żyły, tętnice, plamkę i drugie oko. Cukrzyca oraz zamknięcie żyły mogą dawać podobne pojedyncze ogniska, lecz inne rozmieszczenie.

W 10 sekund

Wskaż kształt, głębokość sugerowaną wyglądem i rozmieszczenie. Czy sprawdzono naczynia?

Nie pomyl

Krwotok płomykowaty układa się wzdłuż włókien nerwowych. Mikrotętniak może przypominać najmniejszy punkt; nie każdy wymaga pewnej etykiety na fotografii.

Przypadek fikcyjny

Marek, 59 lat, z Opola: plamiste krwotoki w jednym sektorze i poszerzona żyła. Opisz sektorowy wzorzec, zamiast automatycznie przypisywać go cukrzycy.

Nagły ubytek widzenia lub rozległe świeże krwawienie wymagają pilnej oceny.

Źródła: M07-S03; M07-S01

Krwotoki płomykowate

Haemorrhagiae flammeae

Powierzchowna krew przyjmuje kierunek włókien nerwowych.

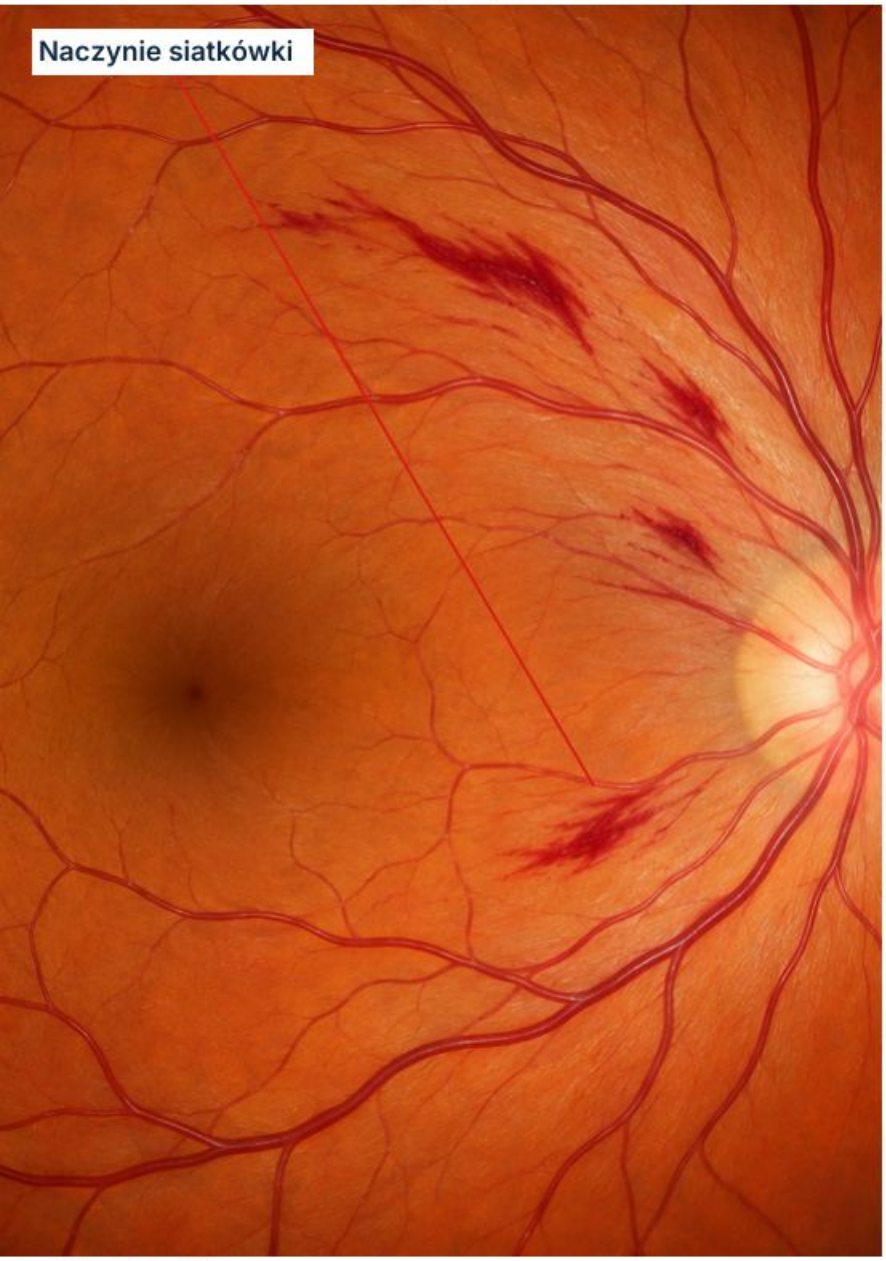



Schemat dydaktyczny

Gdzie patrzeć

Szukaj szczególnie przy tarczy i w tylnym biegunie. Odnieś długą oś krwotoku do przebiegu pęczków włókien.

Miejsce

Ognisko jest wydłużone, smugowate, o postrzępionym zakończeniu. Kształt wynika z rozchodzenia się krwi w powierzchownych warstwach.

Cechy

Zapisz obecność ognisk waty, zmian tętnic i obrzęku tarczy. To zestawienie ma większą wartość niż samo słowo „płomykowaty".

Ocena

Zmierz ciśnienie tętnicze i zbierz wywiad ogólny. Krwotok o tym kształcie występuje w różnych chorobach, więc nie potwierdza sam nadciśnienia.

Nie pomyl

Przytarczowy krwotok związany z jaskrą wymaga analizy obręczy i włókien. Krwotoki punktowe są bardziej zwarte i zwykle położone głębiej.

Częsty błąd

Stawianie rozpoznania nadciśnienia na podstawie samego kształtu krwotoku.

Przypadek fikcyjny

Zofia, 66 lat, z Radomia: smugi przy tarczy i nowe zamglenie. Zapisz także ciśnienie i stan tarczy; fotografia nie rozstrzyga pilności ogólnoustrojowej.

W 10 sekund

Czy ognisko podąża za włóknami? Wymień dwie współistniejące cechy i wynik pomiaru ciśnienia.

Bardzo wysokie ciśnienie z zaburzeniami widzenia lub objawami neurologicznymi wymaga natychmiastowej oceny medycznej.

Źródła: M07-S03; M07-S04

Krwotok przedsiatkówkowy

Haemorrhagia praeretinalis

Krew gromadzi się przed powierzchnią siatkówki.

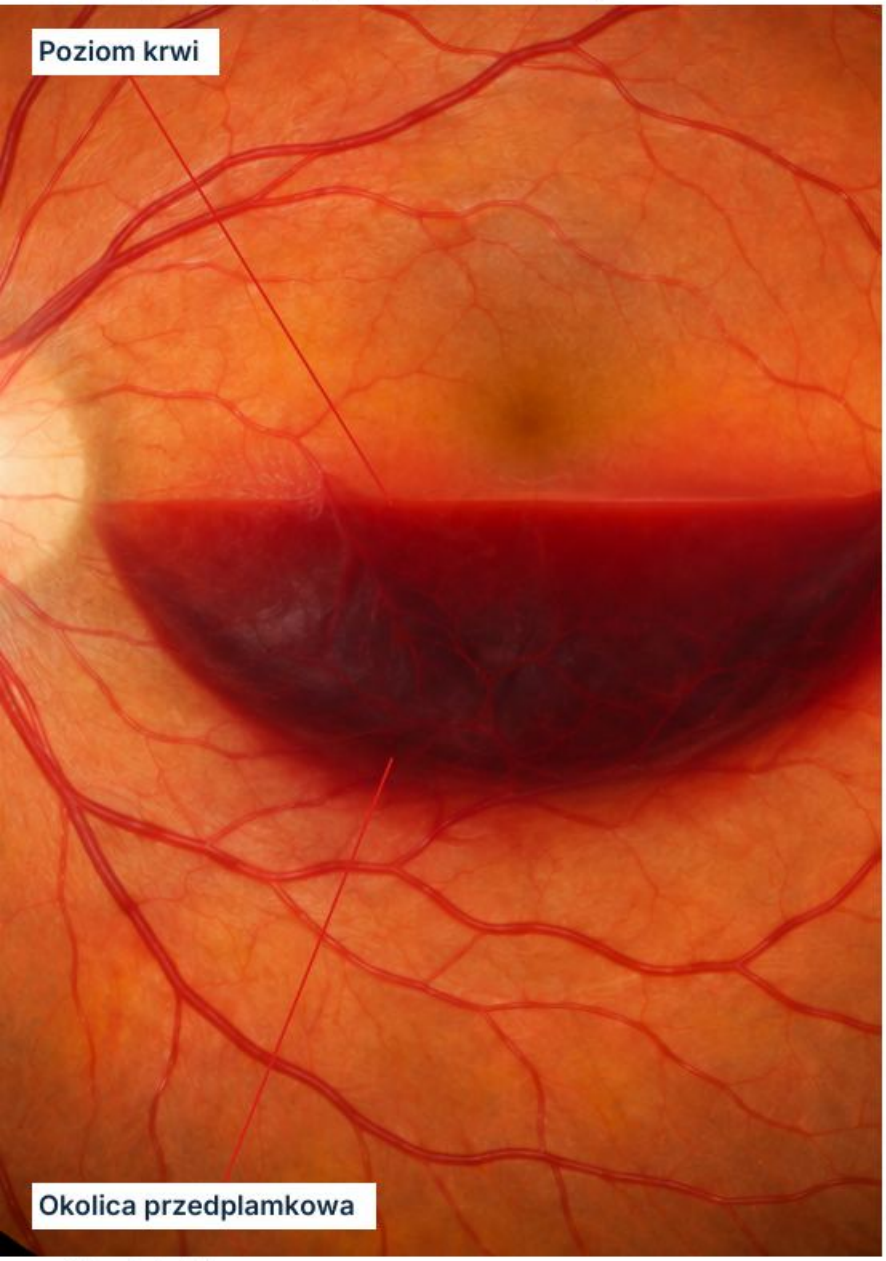

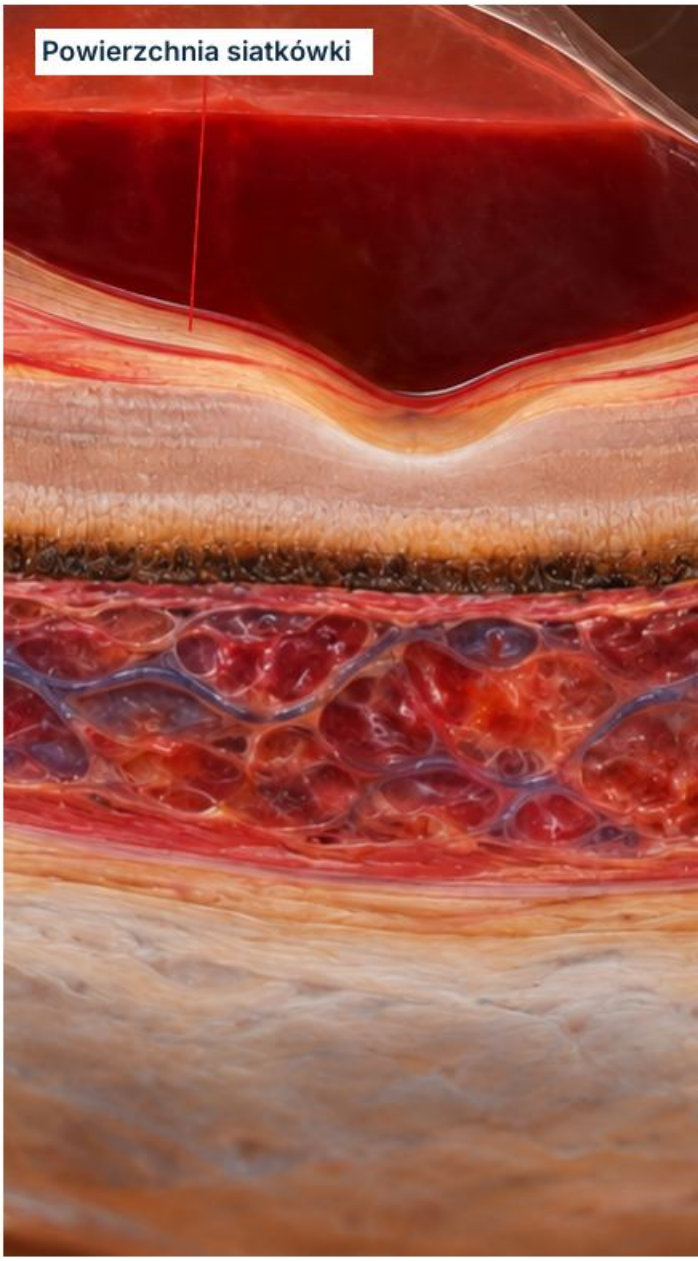

Schemat dydaktyczny

Gdzie patrzeć

Ustal relację do naczyń i plamki. Krwotok może leżeć pod tylną powierzchnią ciała szklistego albo pod błoną graniczną wewnętrzną.

Miejsce

Dobrze odgraniczone nagromadzenie krwi może mieć łódkowaty kształt i poziom krwi. Nie każdy krwotok tworzy taki poziom.

Częsty błąd

Przypisanie krwotoku wysiłkowi bez zbadania pozostałej siatkówki.

Cechy

Naczynia pod nagromadzoną krwią bywają zasłonięte. OCT pomaga ustalić przedział anatomiczny, którego fotografia nie rozróżnia wiarygodnie.

Ocena

Zapytaj o nagły początek, wysiłek, kaszel i choroby siatkówki. Związek czasowy z parciem nie wyklucza innych przyczyn krwawienia.

W 10 sekund

Wskaż górną granicę, zasłonięte struktury i położenie względem plamki. Czy potrzebne jest OCT?

Nie pomyl

Krwotok podsiatkówkowy leży głębiej; naczynia siatkówki zwykle przechodzą nad nim. Rozlane zmętnienie krwią wskazuje raczej na zajęcie szklistki.

Przypadek fikcyjny

Paweł, 42 lata, z Łodzi: centralna plama po dźwiganiu. Widoczne nagromadzenie krwi przed plamką wymaga ustalenia warstwy i wykluczenia nieprawidłowych naczyń.

Nagła utrata widzenia wymaga pilnego badania okulistycznego.

Źródła: M07-S05; M07-S06

Krwotok do ciała szklistego

Haemophthalmus

Krew w szklistce ogranicza przejrzystość ośrodków.

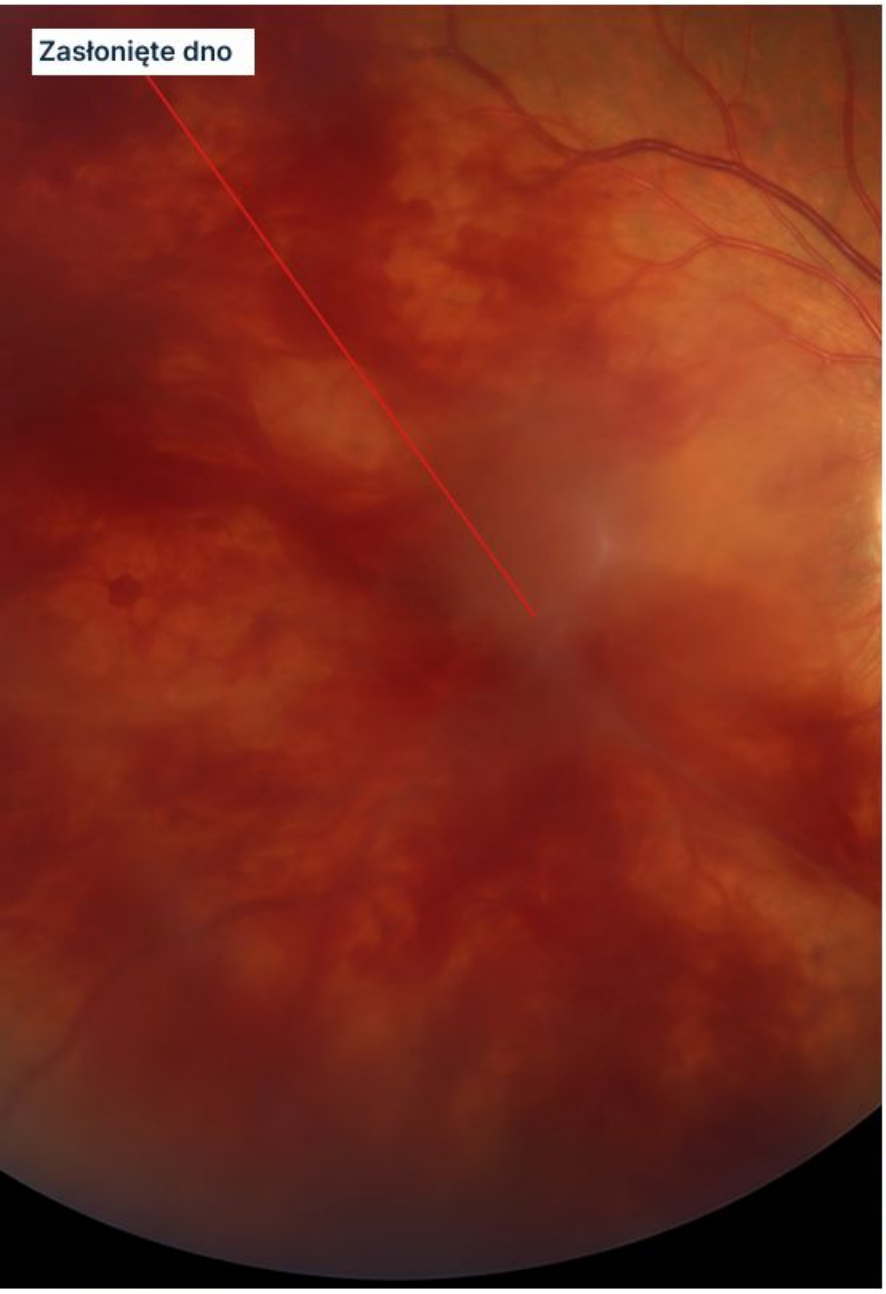



Schemat dydaktyczny

Gdzie patrzeć

Oceń szklistkę oraz zakres widocznego dna. Brak wglądu jest ograniczeniem badania, a nie dowodem prawidłowej siatkówki.

Miejsce

Możliwe są czerwone zmętnienia, pasma albo rozlana mgła. Nasilenie objawów zależy od ilości i położenia krwi.

Cechy

Nagłe bezbolesne zamglenie, pajęczyny lub liczne męty ustal w wywiadzie. Sam opis pacjenta nie odróżnia krwi od innych zmętnień.

Ocena

Przy zasłoniętym dnie USG w projekcji B pomaga szukać odwarstwienia i innych zmian. Konieczna pozostaje ocena przyczyny krwawienia.

Przypadek fikcyjny

Andrzej, 64 lata, z Płocka: nagła mgła i nowe męty. Znana cukrzyca nie zwalnia z poszukiwania przedarcia siatkówki, zwłaszcza gdy dno jest niewidoczne.

Nie pomyl

Zapalenie szklistki również ogranicza przejrzystość. Wywiad, badanie w lampie i obrazowanie pomagają rozróżnić krew od komórek zapalnych.

Częsty błąd

Uznanie cukrzycy za wystarczające wyjaśnienie każdego krwotoku.

W 10 sekund

Ile siatkówki rzeczywiście obejrzano? Zapisz ograniczenie wglądu i sposób oceny niewidocznego obszaru.

Świeży krwotok wymaga pilnej oceny, szczególnie z błyskami, cieniem lub utratą widzenia.

Źródła: M07-S06; M07-S07

Wysięki twarde

Exsudata dura

Lipidowe złogi wskazują na przeciek naczyniowy.

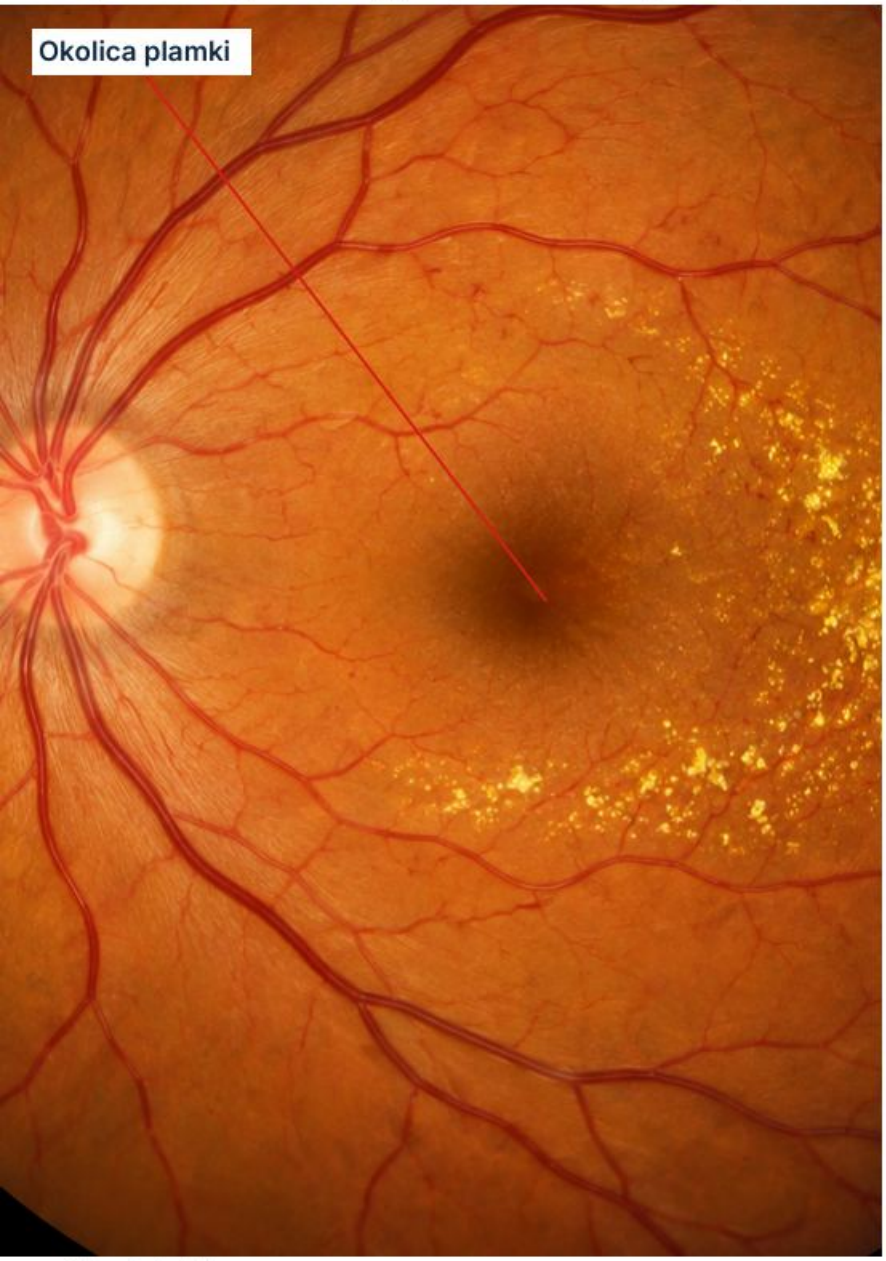

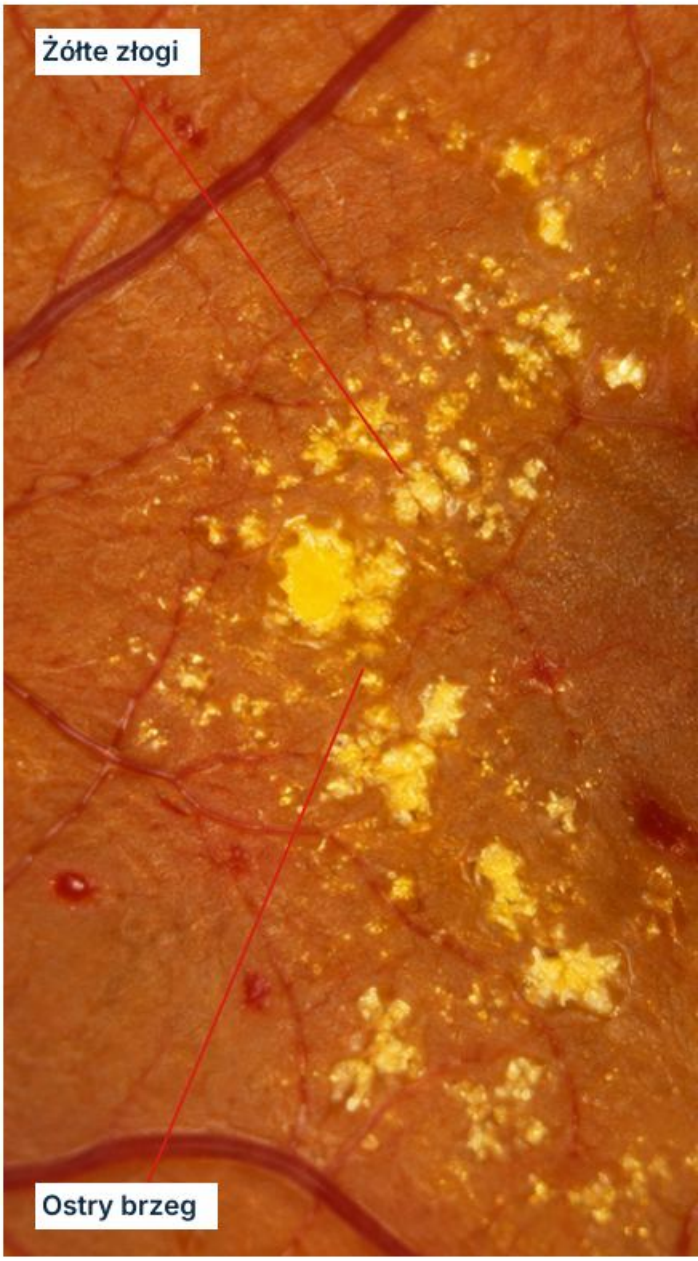

Schemat dydaktyczny

Gdzie patrzeć

Szukaj żółtych ognisk w siatkówce, nie pod nią. Oceń ich układ względem plamki i czerwonych zmian naczyniowych.

Miejsce

Złogi są zwykle wyraźnie odgraniczone, woskowożółte. Mogą tworzyć skupiska, pierścień lub układ gwiaździsty.

Częsty błąd

Nazywanie wszystkich żółtych punktów druzami albo wszystkich wysięków aktywnym obrzękiem.

Cechy

Rozmieszczenie może wskazywać obszar przewlekłego przecieku. Sam wysięk nie mierzy aktualnej ilości płynu ani aktywności procesu.

Ocena

OCT służy ocenie obrzęku i położenia złogów. Sprawdź ostrość wzroku oraz choroby naczyniowe, zamiast wnioskować o funkcji ze zdjęcia.

W 10 sekund

Czy brzegi są ostre? Ustal warstwę, układ i obecność płynu w OCT.

Nie pomyl

Ogniska waty mają bardziej puszyste, nieostre brzegi i leżą powierzchownie. Druzy są związane z kompleksem RPE–błona Brucha, a nie przeciekiem kapilar siatkówki.

Przypadek fikcyjny

Krystyna, 63 lata, z Kalisza: żółty pierścień skroniowo od dołka. Opisz związek z plamką i wynik OCT, nie określaj obrzęku jedynie po kolorze.

Nowe zniekształcenie lub pogorszenie widzenia wymaga pilnej oceny plamki.

Źródła: M07-S01; M07-S02; M07-S08

Ogniska waty

Cotton-wool spots

Białawe ognisko odzwierciedla uszkodzenie włókien nerwowych.



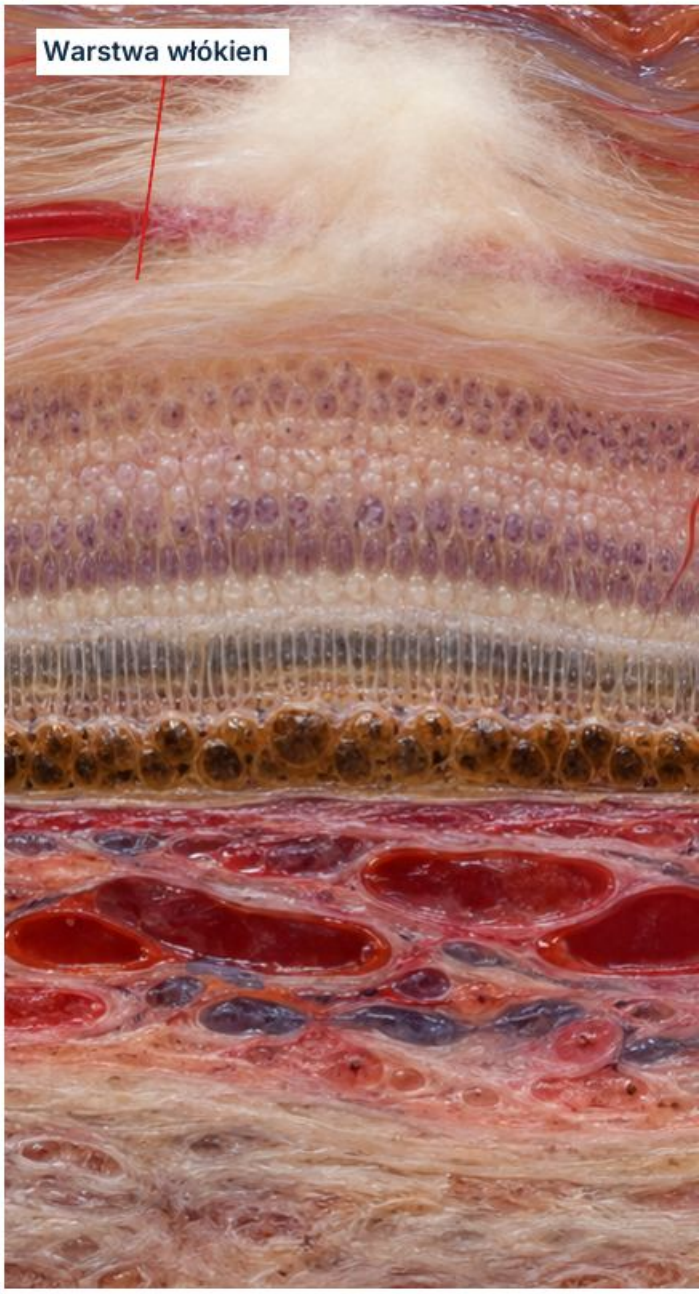

Schemat dydaktyczny

Gdzie patrzeć

Oglądaj powierzchowne warstwy tylnego bieguna. Nie używaj określenia „wysięk miękki" jako wyjaśnienia mechanizmu.

Miejsce

Ogniska są białawe lub szarawe, o rozmytych, pierzastych brzegach. Mogą częściowo przesłaniać przebiegające pod nimi naczynia.

W 10 sekund

Pokaż puszysty brzeg i relację do naczynia. Jakie dane ogólne wymagają sprawdzenia?

Cechy

Zaburzenie transportu aksoplazmatycznego wiąże je z ogniskowym uszkodzeniem warstwy włókien. Nie są po prostu miękką odmianą złogów lipidowych.

Przypadek fikcyjny

Elżbieta, 54 lata, z Torunia: pojedyncze nowe białawe ognisko. Brak znanej cukrzycy nie oznacza, że stwierdzona zmiana jest prawidłowa; zbierz wywiad i oceń resztę dna.

Ocena

Oceń ciśnienie, cukrzycę i pozostałe objawy. Możliwe przyczyny są naczyniowe, zapalne, zakaźne i inne; wywiad kieruje dalszą diagnostyką.

Nie pomyl

Wysięk twardy jest bardziej żółty i ostro ograniczony. Włókna mielinowe zwykle tworzą stabilny pierzasty obszar, często związany z tarczą.

Częsty błąd

Traktowanie izolowanego ogniska jako nieistotnej odmiany normy.

Objawy neurologiczne lub gwałtowne pogorszenie widzenia wymagają natychmiastowej oceny.

Źródła: M07-S08; M07-S04

IRMA — śródsiatkówkowe nieprawidłowości mikronaczyniowe

Intraretinal microvascular abnormalities

Nieprawidłowe połączenia naczyniowe pozostają w siatkówce.



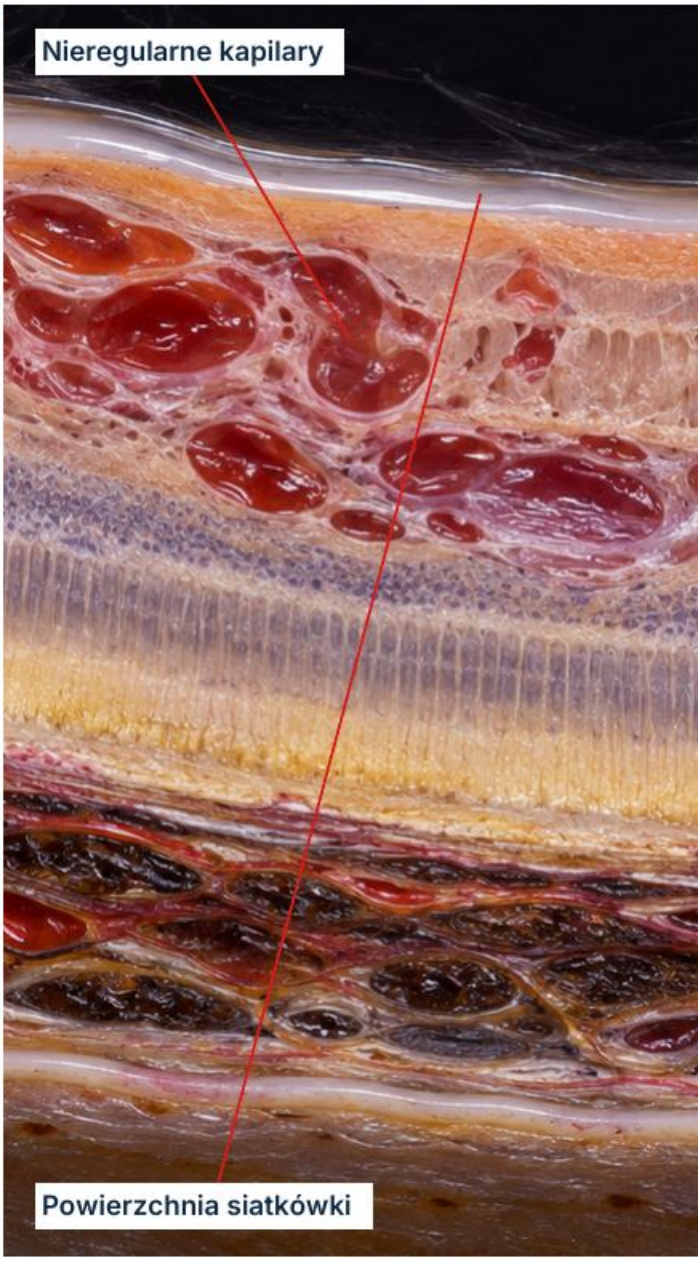

Schemat dydaktyczny

Gdzie patrzeć

Szukaj krętych, poszerzonych drobnych naczyń przy obszarach zaburzonej perfuzji. Oceń wszystkie kwadranty i tarczę.

Miejsce

IRMA mają nieregularny przebieg i łączą odcinki mikrokrążenia. Nie określaj ich wyłącznie jako „kręte żyły", bo chodzi o inną skalę naczyń.

W 10 sekund

Czy naczynia pozostają w siatkówce? Wskaż dane potwierdzające, zamiast zgadywać po kolorze.

Cechy

Ich lokalizacja śródsiatkówkowa odróżnia je od naczyń proliferujących ponad powierzchnią. Płaskie zdjęcie może nie rozstrzygać tej relacji.

Przypadek fikcyjny

Wojciech, 58 lat, z Gdańska: cukrzyca i nieregularna sieć przy licznych krwotokach. Sprawdź głębokość naczyń i resztę dna przed ustaleniem stadium.

Częsty błąd

Utożsamianie każdego nieprawidłowego naczynia z proliferacją.

Ocena

Angiografia i odpowiednie obrazowanie OCT/OCT-A pomagają ocenić perfuzję oraz granicę wewnętrzną siatkówki. Sam brak krwawienia nie wyklucza zaawansowanej retinopatii.

Nie pomyl

Neowaskularyzacja przekracza powierzchnię siatkówki lub wyrasta z tarczy. W razie niepewności potrzebna jest ocena specjalistyczna, nie etykieta oparta na jednym skrzyżowaniu.

Podejrzenie zaawansowanej retinopatii wymaga pilnej oceny okulistycznej.

Źródła: M07-S01; M07-S09

Neowaskularyzacja siatkówki

Neovascularisatio retinae

Nowe kruche naczynia rosną na powierzchni siatkówki.

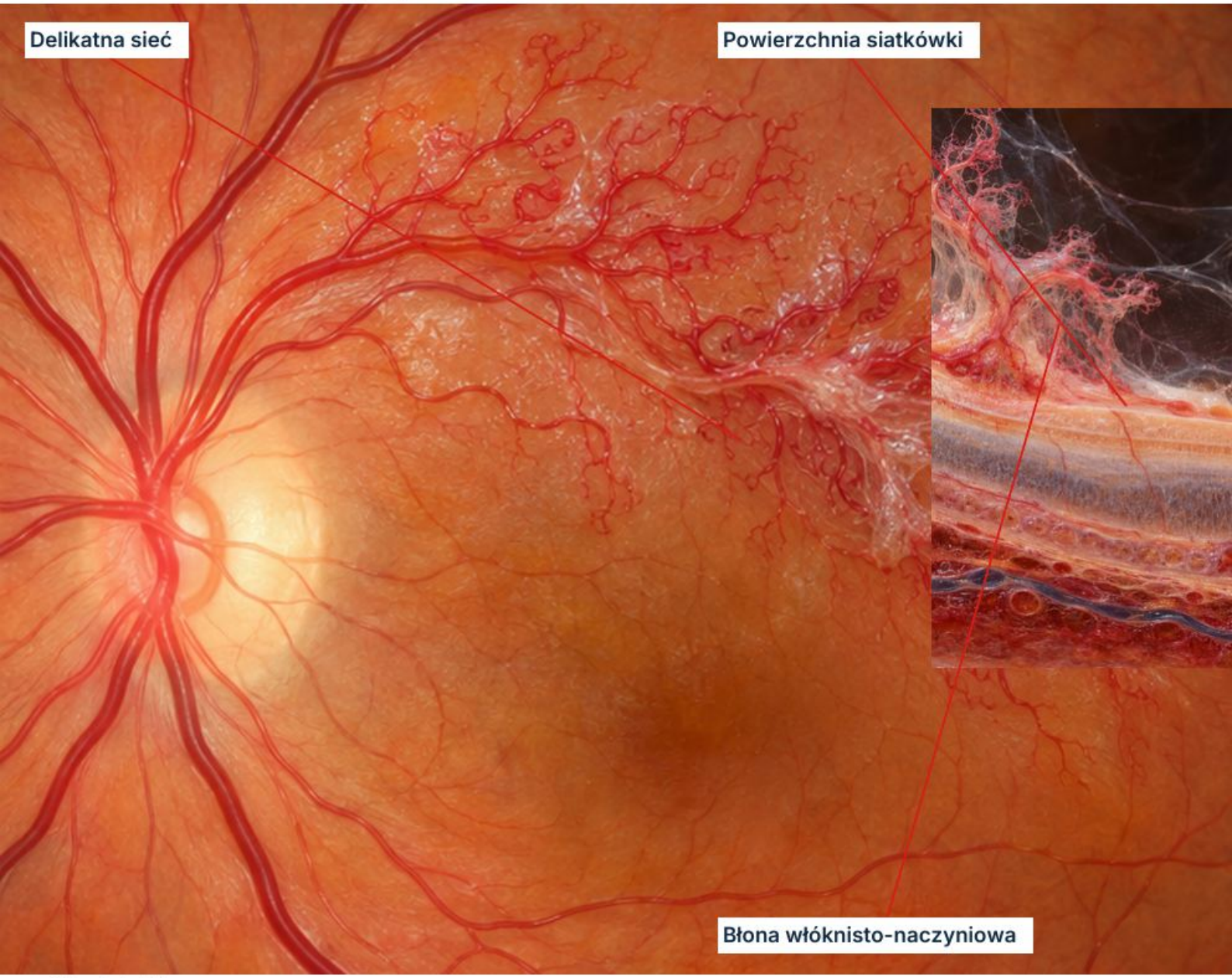

Schemat dydaktyczny

Gdzie patrzeć

Obejrzyj tarczę oraz pozostałą siatkówkę. Naczynia mogą wyrastać z tarczy lub poza nią, zwłaszcza przy granicach niedokrwienia.

Miejsce

Delikatne, chaotyczne pętle różnią się od uporządkowanych głównych naczyń. Mogą przekraczać prawidłowe granice anatomiczne.

Częsty błąd

Pomijanie proliferacji przy zachowanym dobrym widzeniu centralnym.

Cechy

Towarzyszące krwawienie przedsiatkówkowe lub do szklistki zwiększa znaczenie znaleziska. Jego brak nie wyklucza proliferacji.

Ocena

Angiografia uwidacznia przeciek; obrazowanie przekrojowe pomaga ustalić relację do powierzchni. Oceń także błony i ich pociąganie siatkówki.

W 10 sekund

Pokaż początek sieci, jej granice i położenie względem powierzchni. Czy są krwotok lub trakcja?

Nie pomyl

IRMA leżą śródsiatkówkowo. Prawidłowe naczynie albo krążenie oboczne nie staje się neowaskularyzacją tylko dlatego, że jest kręte.

Przypadek fikcyjny

Roman, 62 lata, z Lublina: nowe pętle i drobny krwotok przed siatkówką. Opisz położenie oraz krwawienie; nie czekaj na spadek ostrości, by uznać zmianę za istotną.

Podejrzenie proliferacji, zwłaszcza ze świeżym krwotokiem, wymaga pilnej oceny okulistycznej.

Źródła: M07-S01; M07-S02; M07-S06

Otwór siatkówki

Foramen retinae

Okrągły ubytek może wynikać ze ścieńczenia siatkówki.

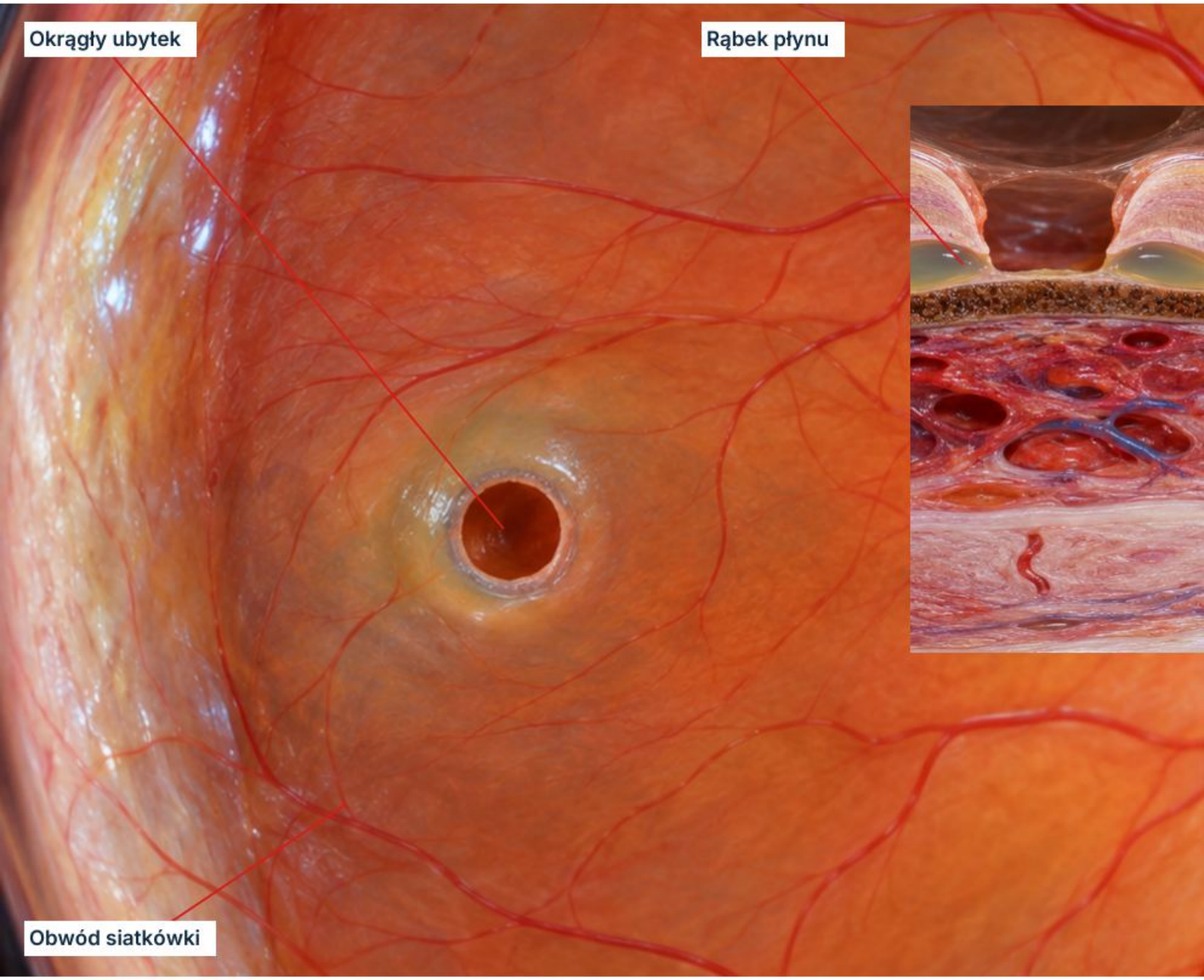

Schemat dydaktyczny

Gdzie patrzeć

Szukaj na obwodzie, także w obrębie zwyrodnienia kraciastego. Centralna fotografia dna nie obejmuje całego obszaru ryzyka.

Miejsce

Otwór zanikowy bywa okrągły lub owalny i nie ma podkowiastego płatka. Otaczający barwnik może wskazywać przewlekłość, ale nie zastępuje oceny.

Częsty błąd

Uznanie każdego otworu za świeże trakcyjne przedarcie.

Cechy

Sprawdź płyn podsiatkówkowy wokół ubytku. Zapisz położenie, liczbę otworów i zakres otaczającej zmiany.

Ocena

Badanie obwodu po rozszerzeniu źrenicy, niekiedy z wgłobieniem twardówki, ocenia otwory niewidoczne na standardowym zdjęciu. Objawy ustal oddzielnie.

W 10 sekund

Czy jest płatek, trakcja lub płyn? Zapisz, czy cały obwód został zbadany.

Nie pomyl

Przedarcie podkowiaste ma płatek związany z trakcją. Otwór z operculum wymaga oceny oderwanego fragmentu; sama okrągłość nie określa mechanizmu.

Przypadek fikcyjny

Katarzyna, 35 lat, z Bydgoszczy, ma krótkowzroczność. Przypadkowy okrągły ubytek wymaga oceny otoczenia i wywiadu o błyskach, nawet gdy ostrość jest dobra.

Nowe błyski, liczne męty lub zasłona wymagają pilnej oceny siatkówki.

Źródła: M07-S10; M07-S07

Przedarcie podkowiaste

Ruptura retinae

Trakcja pozostawia płatek w kształcie podkowy.

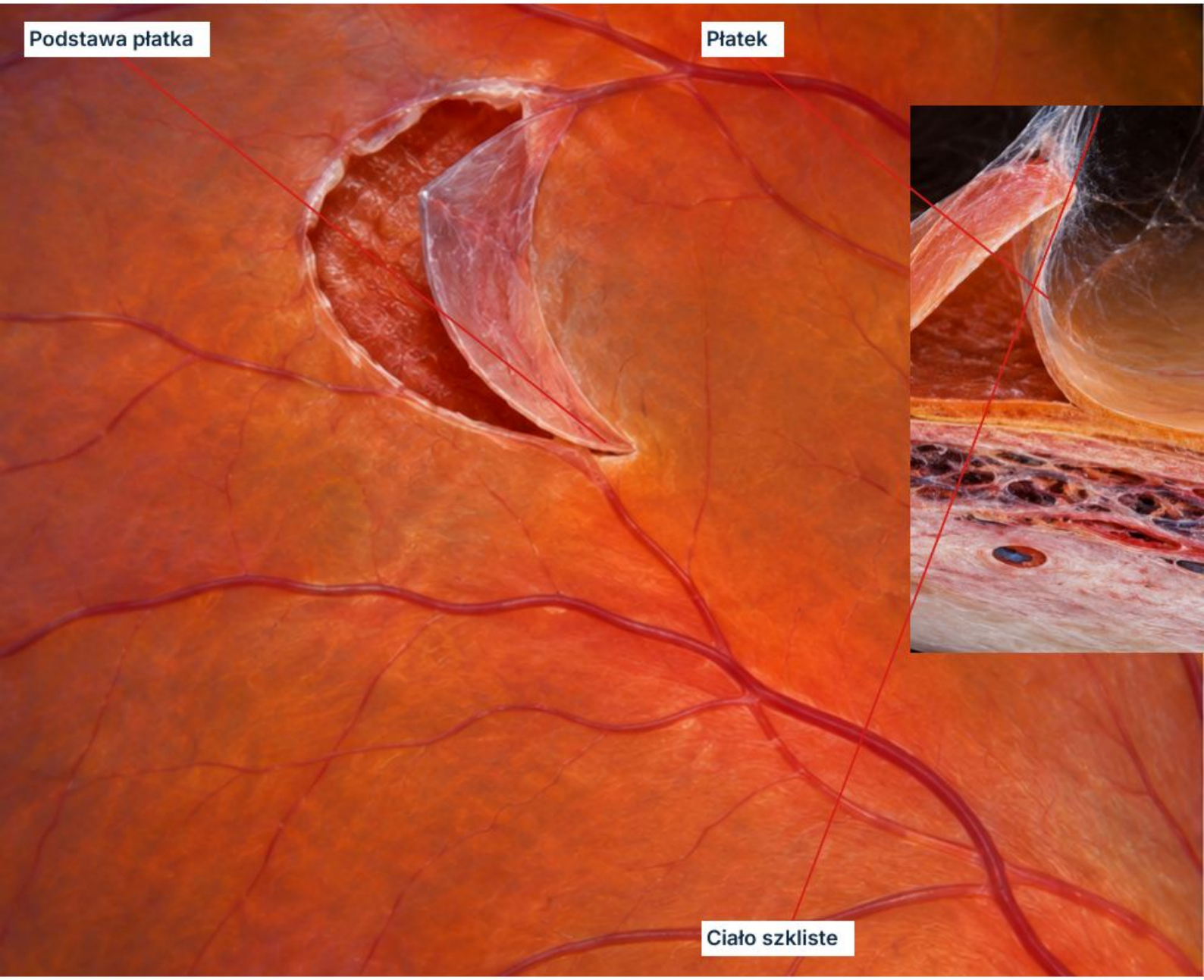

Schemat dydaktyczny

Gdzie patrzeć

Oceń obwód siatkówki i miejsce przyczepu szklistki. Zapisz położenie godzinowe oraz rozległość przedarcia.

Miejsce

Ubytek ma kształt litery U lub podkowy z płatkiem. Przyczep szklistki może nadal pociągać tkankę.

W 10 sekund

Wskaż płatek, jego podstawę i otaczający płyn. Czy oceniono pozostały obwód?

Cechy

Sprawdź płyn podsiatkówkowy i sąsiadujące krwawienie. Niewielkie przedarcie może mieć duże znaczenie mimo skromnego obrazu.

Ocena

Zapytaj o nagłe błyski i wysyp mętów. Zbadaj cały obwód po rozszerzeniu źrenicy; znalezienie jednej zmiany nie kończy poszukiwań.

Częsty błąd

Kończenie badania po prawidłowym wyglądzie plamki.

Nie pomyl

Otwór zanikowy zwykle nie ma płatka ani takiego mechanizmu trakcyjnego. Retinoschisis rozdziela warstwy siatkówki, zamiast tworzyć typowe pełnościenne przedarcie.

Przypadek fikcyjny

Piotr, 57 lat, z Krakowa: od rana błyski, a w obwodzie uniesiony płatek. Dobra ostrość centralna nie zmniejsza pilności oceny przedarcia.

Podejrzenie świeżego objawowego przedarcia wymaga pilnej oceny okulistycznej tego samego dnia.

Źródła: M07-S07; M07-S11

Przedarciowe odwarstwienie siatkówki

Ablatio retinae rhegmatogenes

Płyn przechodzi przez ubytek pod siatkówkę.

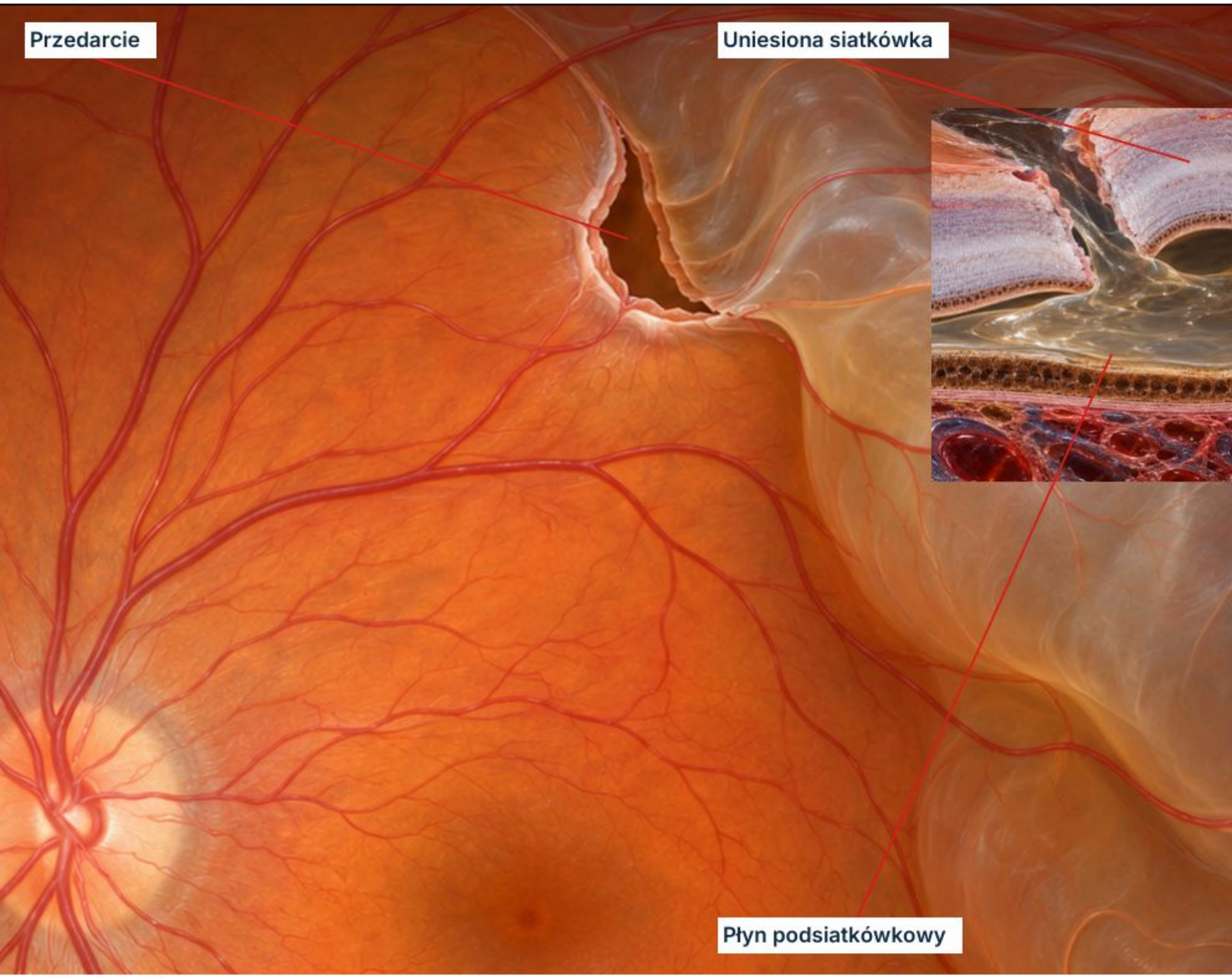

Schemat dydaktyczny

Gdzie patrzeć

Oceń obszar uniesienia, ubytki i stan plamki. Odnotuj, czy dołek pozostaje przyłożony; nie zakładaj tego po samych objawach.

Miejsce

Siatkówka bywa szarawa, pofałdowana i ruchoma. Ruchomość wymaga obserwacji dynamicznej, której pojedyncza fotografia nie pokazuje.

Częsty błąd

Odkładanie oceny, ponieważ pacjent nadal odczytuje litery centralnie.

Cechy

Mechanizm wymaga pełnościennego ubytku umożliwiającego napływ płynu. Przedarcie może leżeć poza zakresem prezentowanego obrazu.

Ocena

Zapytaj o zasłonę, błyski i męty; zbadaj widzenie oraz cały obwód. Przy braku wglądu pomocne jest USG.

W 10 sekund

Podaj zasięg, stan plamki i lokalizację ubytku albo zaznacz, że go nie uwidoczniono.

Nie pomyl

Trakcyjne odwarstwienie zwykle ma bardziej wklęsły, napięty kształt przy błonach. Wysiękowe może przebiegać bez przedarcia; mechanizmy mogą współistnieć.

Przypadek fikcyjny

Barbara, 60 lat, z Poznania: cień narasta od boku. Widoczny fałd nie wystarcza do sporządzenia mapy odwarstwienia; trzeba określić zasięg i zajęcie plamki.

Podejrzenie odwarstwienia siatkówki wymaga natychmiastowej oceny okulistycznej.

Źródła: M07-S11; M07-S07

Trakcyjne odwarstwienie siatkówki

Ablatio retinae tractionalis

Kurczące się błony unoszą i napinają siatkówkę.

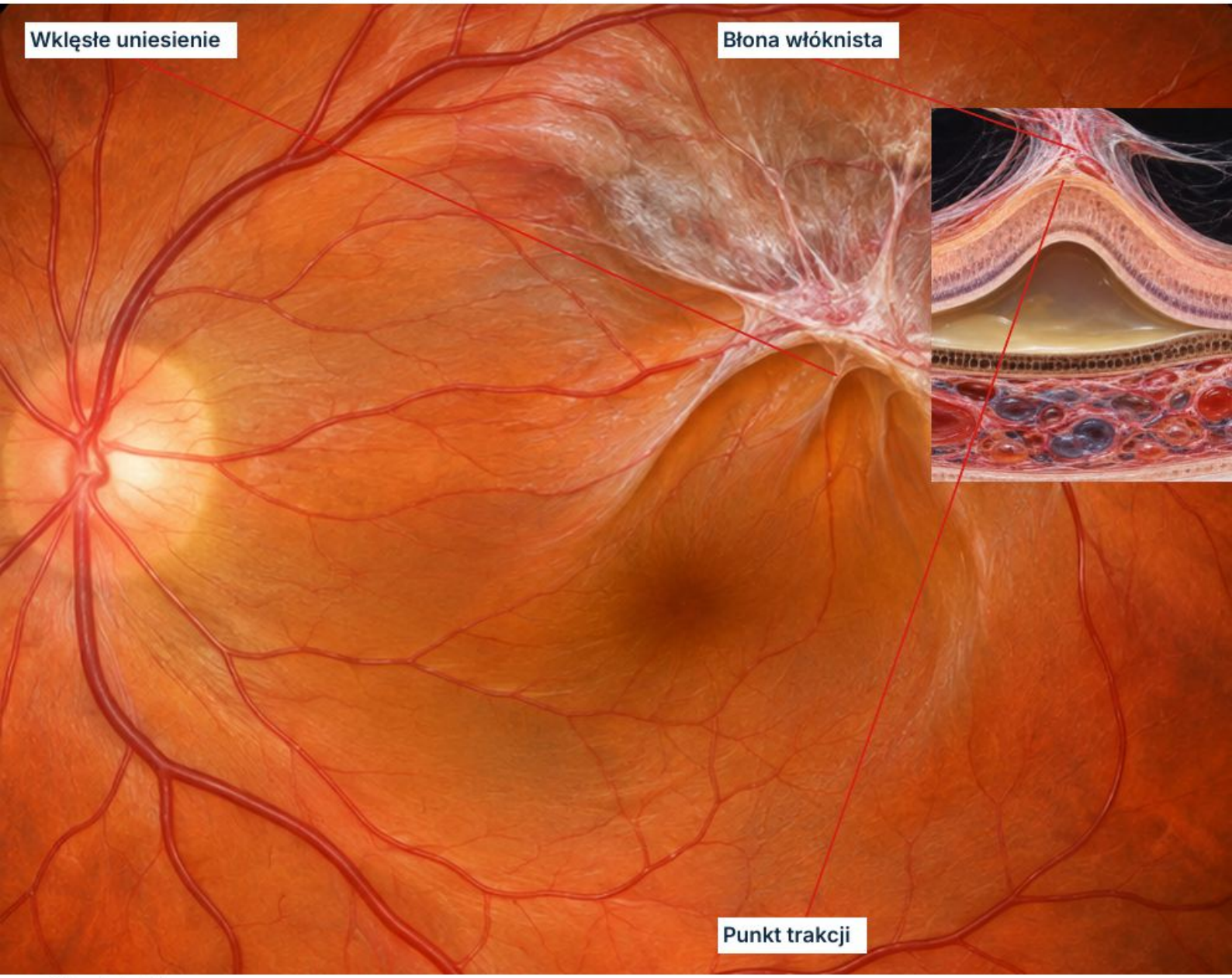

Schemat dydaktyczny

Gdzie patrzeć

Szukaj powiązania uniesionej siatkówki z błonami włóknisto-naczyniowymi. Oceń zasięg ku plamce i punkty przyczepu.

Miejsce

Uniesienie jest często wklęsłe i mniej ruchome niż w postaci przedarciowej. Fotografia pokazuje kształt, ale nie mierzy ruchomości.

Częsty błąd

Zakładanie, że odwarstwienie u osoby z cukrzycą zawsze ma wyłącznie trakcyjny mechanizm.

Cechy

Błony mogą występować w zaawansowanej retinopatii proliferacyjnej. Opisz widoczną trakcję, zamiast rozpoznawać mechanizm tylko na podstawie cukrzycy.

Ocena

OCT pomaga ocenić pociąganie plamki, a USG obszary zasłonięte krwotokiem. Szukaj także pełnościennego ubytku, bo mechanizm może być mieszany.

Nie pomyl

W postaci przedarciowej płyn przechodzi przez ubytek. Samo znalezienie błony nie wyklucza współistniejącego przedarcia ani nie określa całej rozległości.

Przypadek fikcyjny

Stanisław, 65 lat, z Rzeszowa: cukrzyca i stopniowo gorsze widzenie. Błona napina siatkówkę ku plamce; oddziel obraz trakcji od oceny funkcji dołka.

W 10 sekund

Wskaż błonę, punkty pociągania i stan plamki. Czy poszukiwano ubytku?

Nowe pogorszenie widzenia lub zagrożenie plamki wymaga pilnej oceny specjalistycznej.

Źródła: M07-S11; M07-S02

Tylne odłączenie ciała szklistego — pierścień Weissa

Posterior vitreous detachment

Pierścień jest śladem odłączenia szklistki przy tarczy.

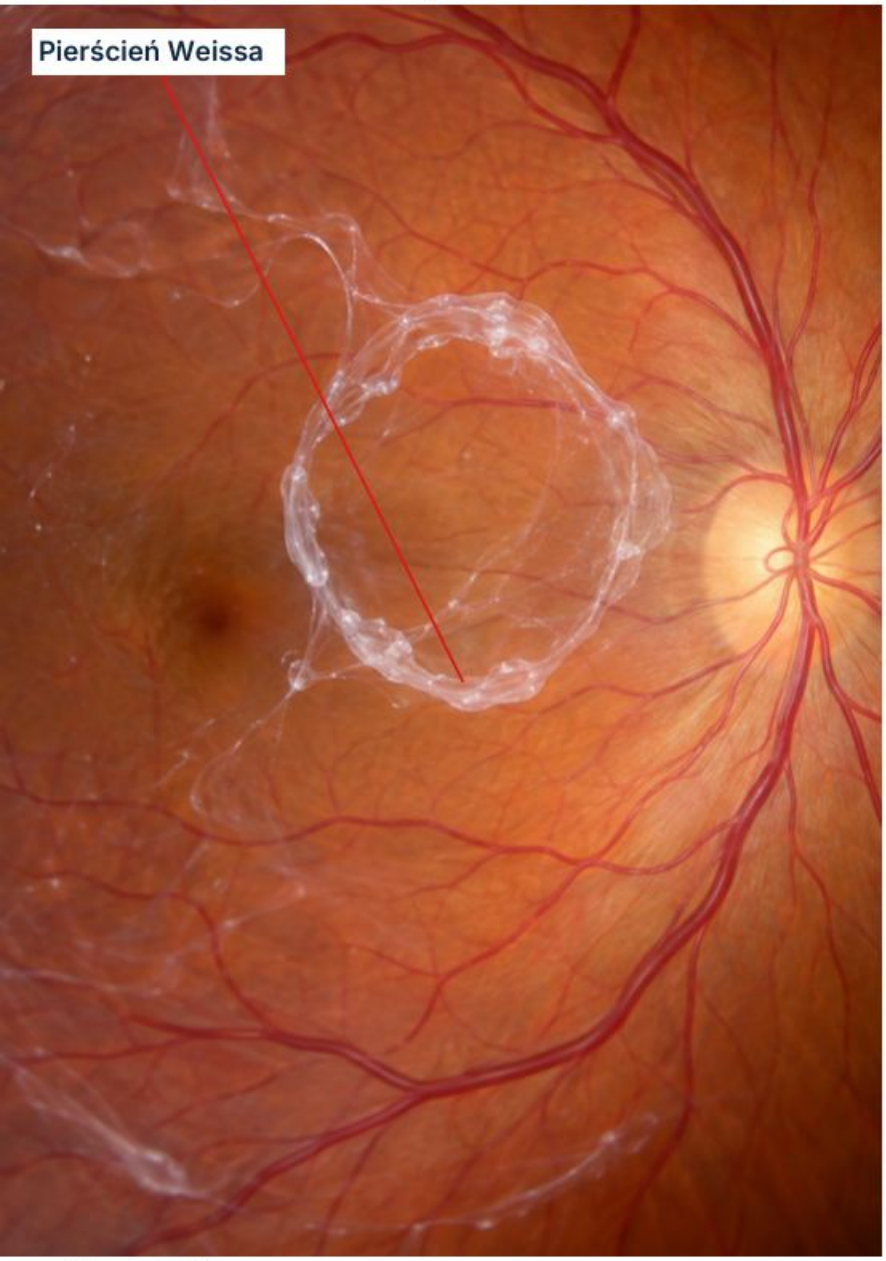

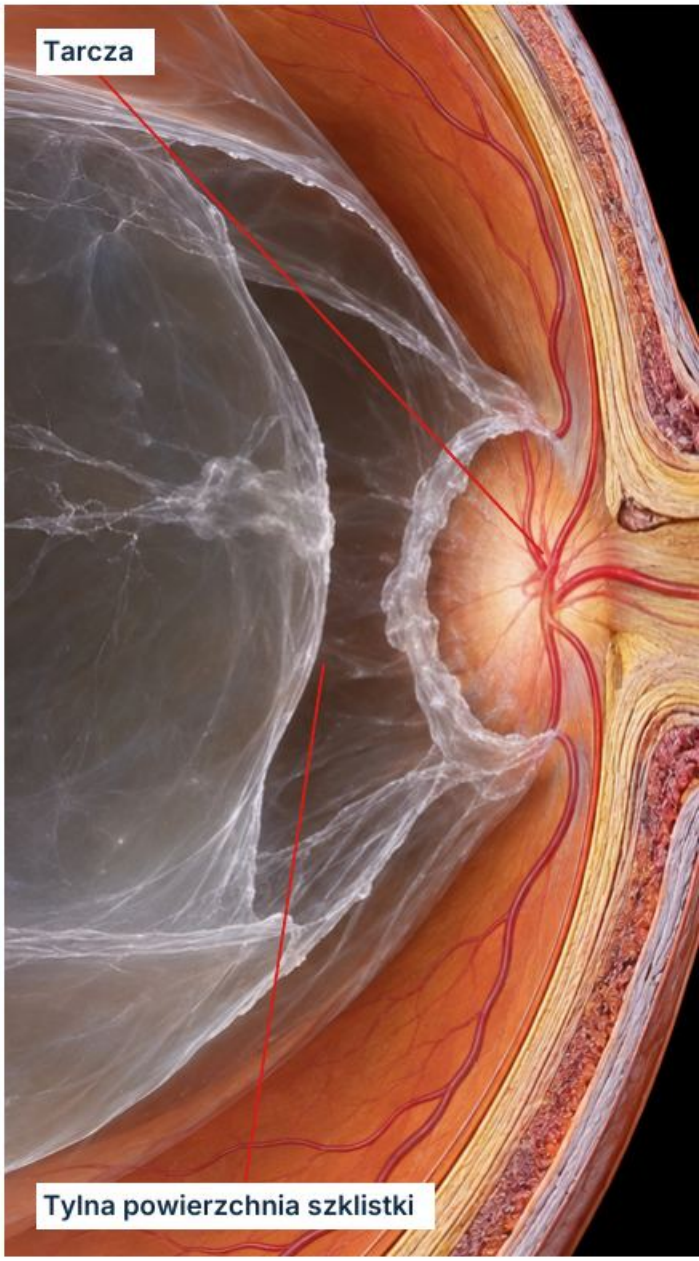

Schemat dydaktyczny

Gdzie patrzeć

Oceń szklistkę przed tarczą i cały obwód siatkówki. Pierścień może być widoczny jako ruchome obrączkowate zmętnienie.

Miejsce

Okrągły lub niepełny pierścień odpowiada tkance odłączonej w okolicy tarczy. Jego brak nie wyklucza tylnego odłączenia szklistki.

W 10 sekund

Czy sprawdzono obwód, krew i barwnik? Oddziel rozpoznanie odłączenia od wykluczenia powikłań.

Cechy

Zapytaj o nagły początek mętów i błysków. Ruchome zmętnienie może tłumaczyć objaw, lecz nie wyklucza równoczesnego przedarcia.

Przypadek fikcyjny

Maria, 68 lat, z Gorzowa: od wczoraj obręcz i błyski. Widoczny pierścień nie kończy badania; trzeba obejrzeć obwód i ustalić objawy alarmowe.

Częsty błąd

Uspokajanie pacjenta po znalezieniu pierścienia bez oceny siatkówki.

Ocena

Badanie po rozszerzeniu źrenicy służy ocenie obwodu. Krew lub barwnik w szklistce zwiększają podejrzenie uszkodzenia siatkówki; przy słabym wglądzie potrzebne jest obrazowanie.

Nie pomyl

Pierścień jest zmętnieniem szklistki, nie otworem w siatkówce. Błyski nie pozwalają odróżnić niepowikłanego odłączenia od trakcji z przedarciem.

Nowe błyski i męty wymagają pilnego badania; zasłona lub spadek widzenia — natychmiastowej oceny.

Źródła: M07-S12; M07-S07

Plamka

Plamka odpowiada za szczegóły, lecz podobny objaw może pochodzić z różnych warstw.

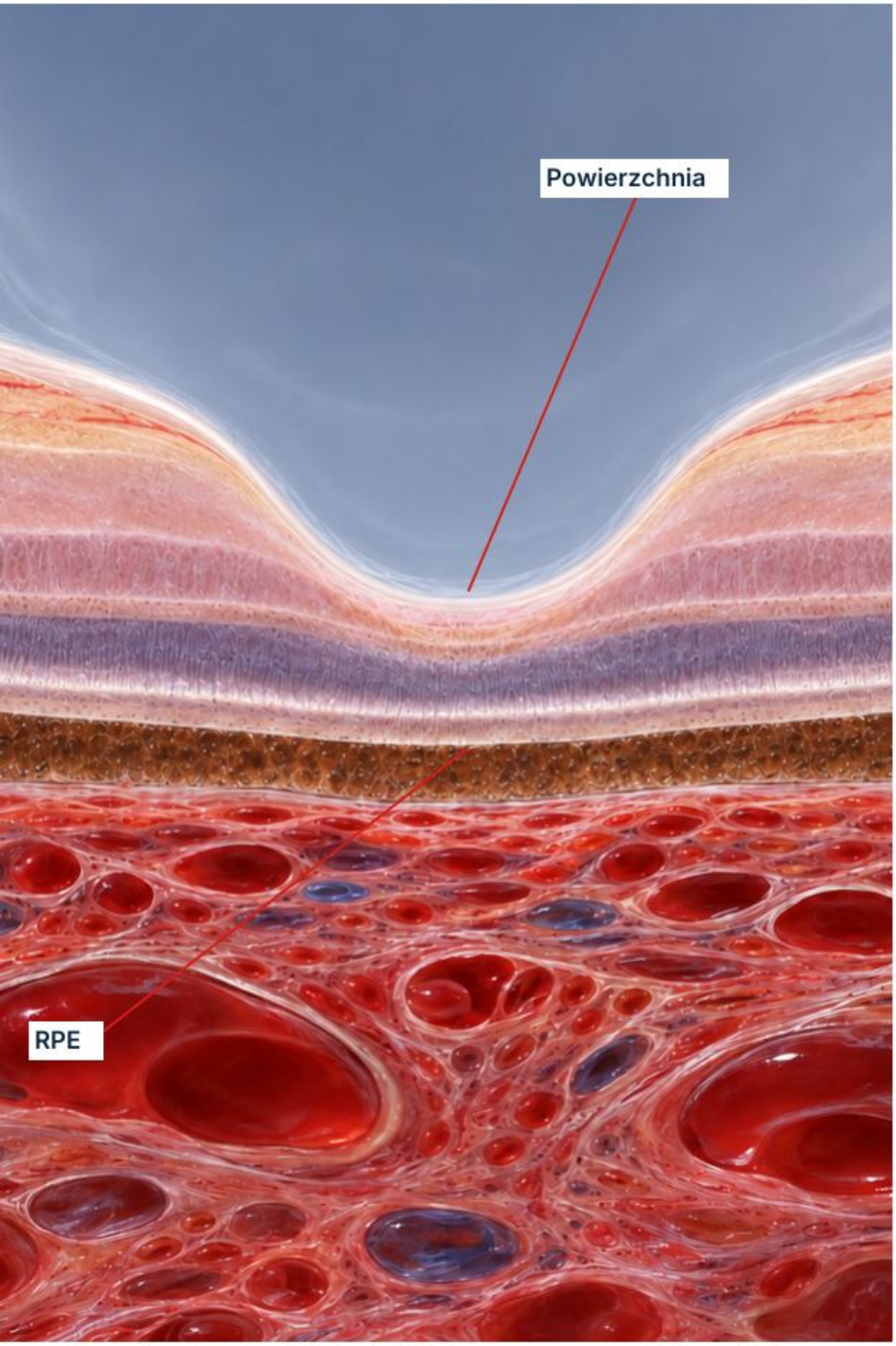



Schemat obejmuje powierzchnię plamki, siatkówkę neurosensoryczną, RPE i naczyniówkę.

Złogi i barwnik

Oddziel druzy, pigmentację, zanik oraz bliznę.

Płyn

Znajdź przedział

Rozróżnij przestrzenie śródsiatkówkowe, płyn pod siatkówką i uniesienie RPE.

Oceń mechanikę

Sprawdź błonę, przyczep szklistki i ciągłość dołka w przekrojach OCT.

Po tym module

Potrafisz nazwać widoczną zmianę i wskazać, jakie badanie wyjaśni jej warstwę oraz mechanizm.

Źródła: M08-S04; M08-S09; M08-S14

Druzy twarde

Drusen durae

Małe złogi mają wyraźne, ostre granice.



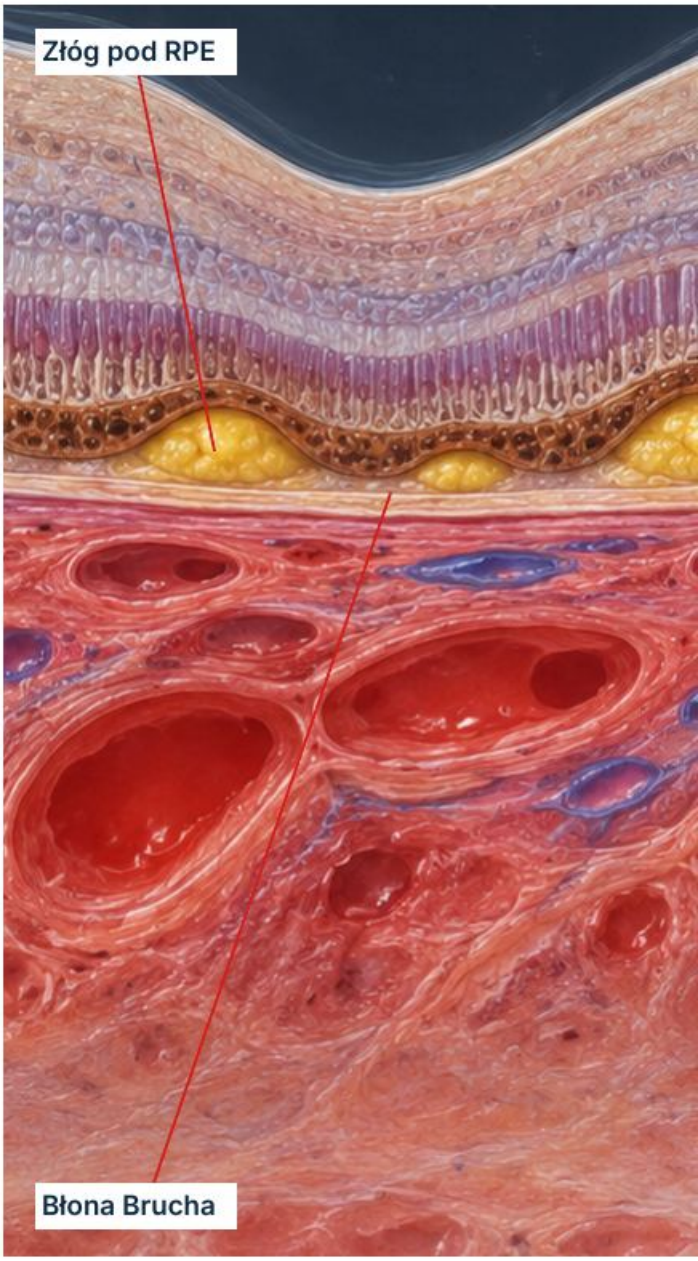

Schemat dydaktyczny

Gdzie patrzeć

Oglądaj plamkę i pozostały tylny biegun. Druzy leżą w kompleksie nabłonka barwnikowego i błony Brucha, głębiej niż wysięki twarde.

Miejsce

Drobne, okrągłe, żółtawe punkty są od siebie wyraźnie oddzielone. Oceń kształt i granice bez przypisywania im grubości na płaskim obrazie.

Częsty błąd

Traktowanie każdego żółtego punktu w plamce jako tej samej zmiany.

Cechy

Zapisz rozmieszczenie i towarzyszące zmiany barwnikowe. Pojedyncze drobne druzy nie są równoznaczne z zaawansowanym AMD.

Ocena

OCT pomaga ustalić położenie złogów i stan warstw zewnętrznych. Funkcję oceniaj przez ostrość oraz wywiad, nie przez samą liczbę punktów.

W 10 sekund

Czy ogniska są oddzielne i ostro ograniczone? Wskaż warstwę oraz ewentualne zmiany RPE.

Nie pomyl

Wysięki twarde są złogami śródsiatkówkowymi związanymi z przeciekiem. Druzy miękkie zwykle mają mniej wyraźne granice i skłonność do zlewania.

Przypadek fikcyjny

Danuta, 67 lat, z Leszna: drobne punkty bez nowych dolegliwości. Opisz ich typ i otoczenie; nie nazywaj całego obrazu późnym AMD.

Nowe krzywienie linii lub centralna plama wymagają pilnej oceny plamki.

Źródła: M08-S01; M08-S02

Druzy miękkie

Drusen molles

Rozmyte złogi mogą zlewać się w większe obszary.



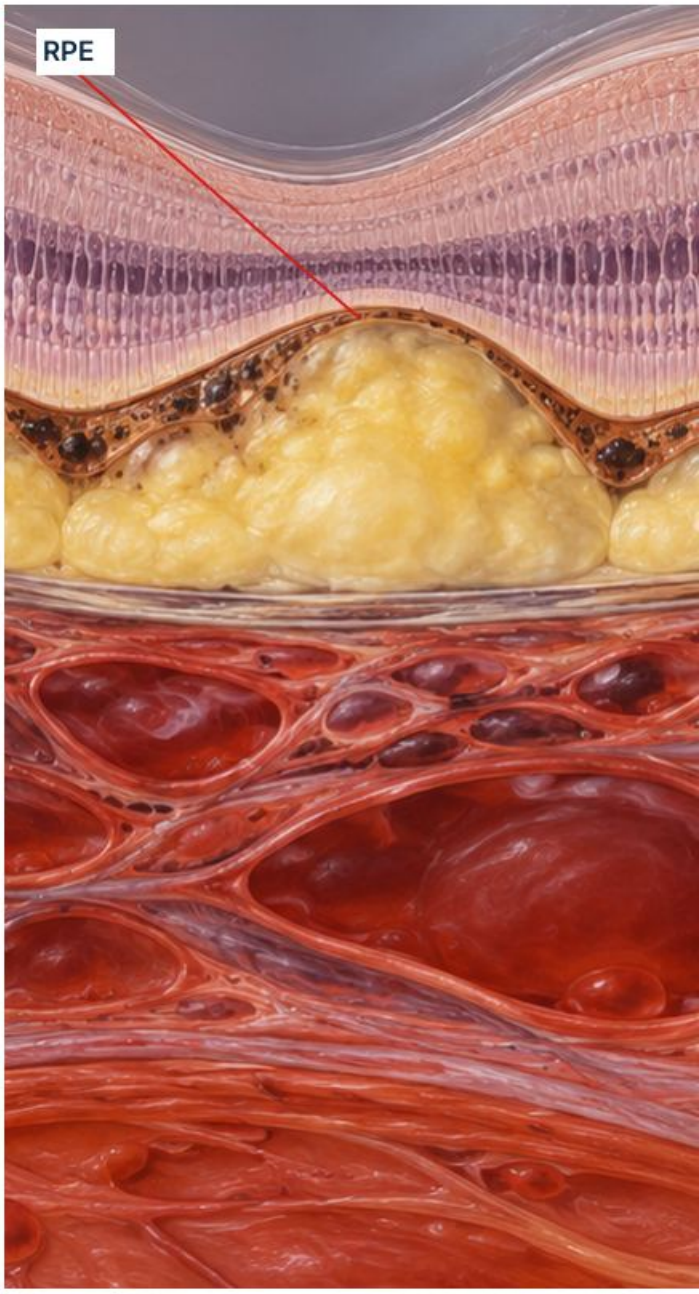

Schemat dydaktyczny

Gdzie patrzeć

Oceń centralną siatkówkę i granice każdego skupiska. Powiąż fotografię z przekrojem OCT, aby odróżnić złogi od płynu.

Cechy

Zwróć uwagę na nierówny profil RPE i współistniejący barwnik. Rozległość złogów wspiera ocenę ryzyka, ale nie dowodzi aktywnej neowaskularyzacji.

Częsty błąd

Uznanie braku krwotoku za wystarczające wykluczenie wysiękowej aktywności.

Miejsce

Żółtawe ogniska mają mniej ostre granice niż druzy twarde. Są często większe i mogą tworzyć zlewające się skupiska.

Ocena

Sprawdź OCT pod kątem płynu śródsiatkówkowego i podsiatkówkowego. Udokumentuj objawy i porównaj drugie oko oraz wcześniejsze obrazy.

W 10 sekund

Oceń granice, zlewanie, barwnik i płyn. Które dane opisują złogi, a które aktywność?

Nie pomyl

Surowicze odwarstwienie RPE tworzy uniesienie o innej zawartości. Sam żółty kolor nie odróżnia druz od wysięków; potrzebne są warstwa i otoczenie.

Przypadek fikcyjny

Jerzy, 72 lata, z Lublina: skupisko miękkich druz i nowe krzywienie tekstu. Objawu nie należy tłumaczyć samymi znanymi złogami bez ponownej oceny OCT.

Nowa metamorfopsja lub spadek widzenia wymagają pilnej oceny okulistycznej.

Źródła: M08-S01; M08-S03; M08-S02

Zaburzenia barwnikowe RPE

Alterationes pigmenti epithelialis

Zmiana pigmentacji jest objawem, nie jedną chorobą.



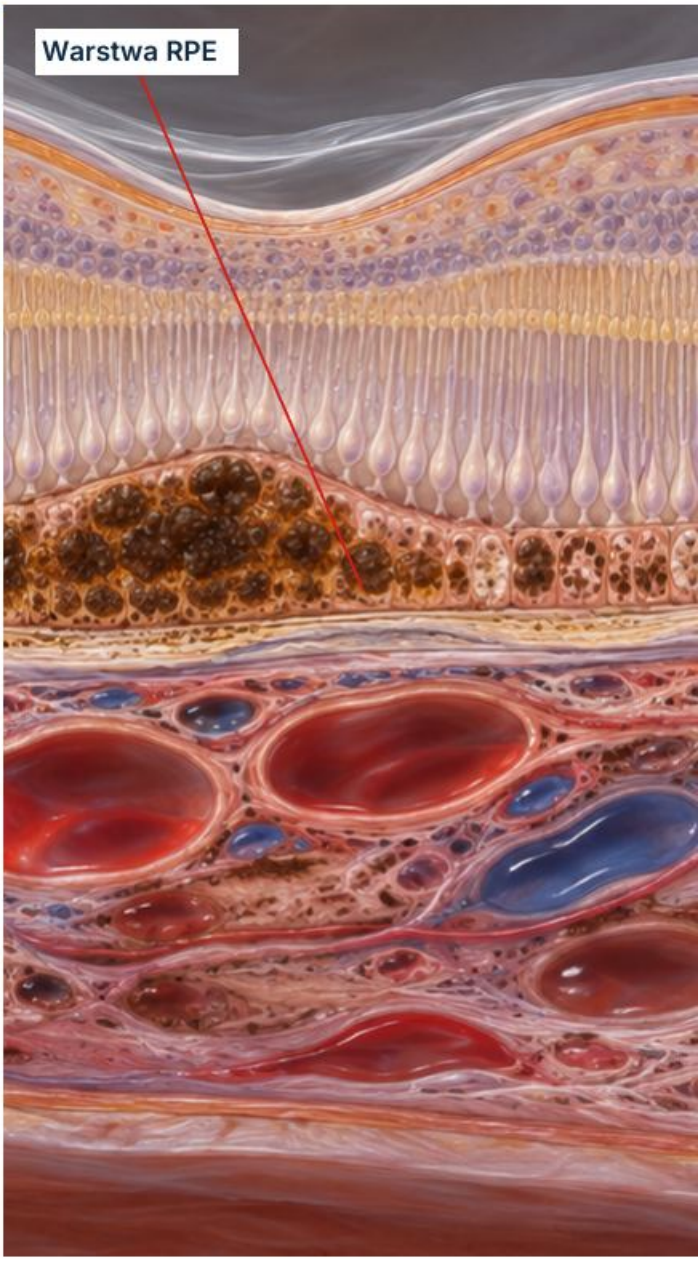

Schemat dydaktyczny

Gdzie patrzeć

Porównaj ciemniejsze i jaśniejsze obszary plamki z sąsiadującym dnem. Uwzględnij ekspozycję fotografii i naturalny kolor dna.

Miejsce

Hiperpigmentacja tworzy ciemne skupiska, a hipopigmentacja jaśniejsze pola. Zapisz układ, granice i związek z druzami lub blizną.

W 10 sekund

Czy oddzielono pigmentację od zaniku i płynu? Porównaj fotografie wykonane w zbliżonych warunkach.

Cechy

Zmiany mogą towarzyszyć AMD, przebytym procesom surowiczym i dystrofiom. Sama mozaika barwnika nie ustala etiologii ani aktywności.

Ocena

OCT ocenia RPE i fotoreceptory, autofluorescencja uzupełnia mapę zaburzeń. Wywiad obejmuje czas trwania, wcześniejsze epizody i rodzinne choroby plamki.

Nie pomyl

Zanik oznacza utratę tkanki, a nie każde odbarwienie. Zmiana pigmentacji bez płynu różni się od aktywnego przecieku, lecz oba obrazy mogą współistnieć.

Przypadek fikcyjny

Anna, 60 lat, z Tarnowa: nieregularny barwnik i dawne epizody zamglenia. Opisz cechę, a przyczynę ustal z historią oraz obrazowaniem.

Częsty błąd

Rozpoznanie AMD na podstawie wieku i pojedynczego ciemnego skupiska.

Nowa centralna plama lub zniekształcenie widzenia wymagają pilnej oceny.

Źródła: M08-S02; M08-S04

Zanik geograficzny

Atrophia geographica

Wyraźny obszar utraty zewnętrznych warstw plamki.



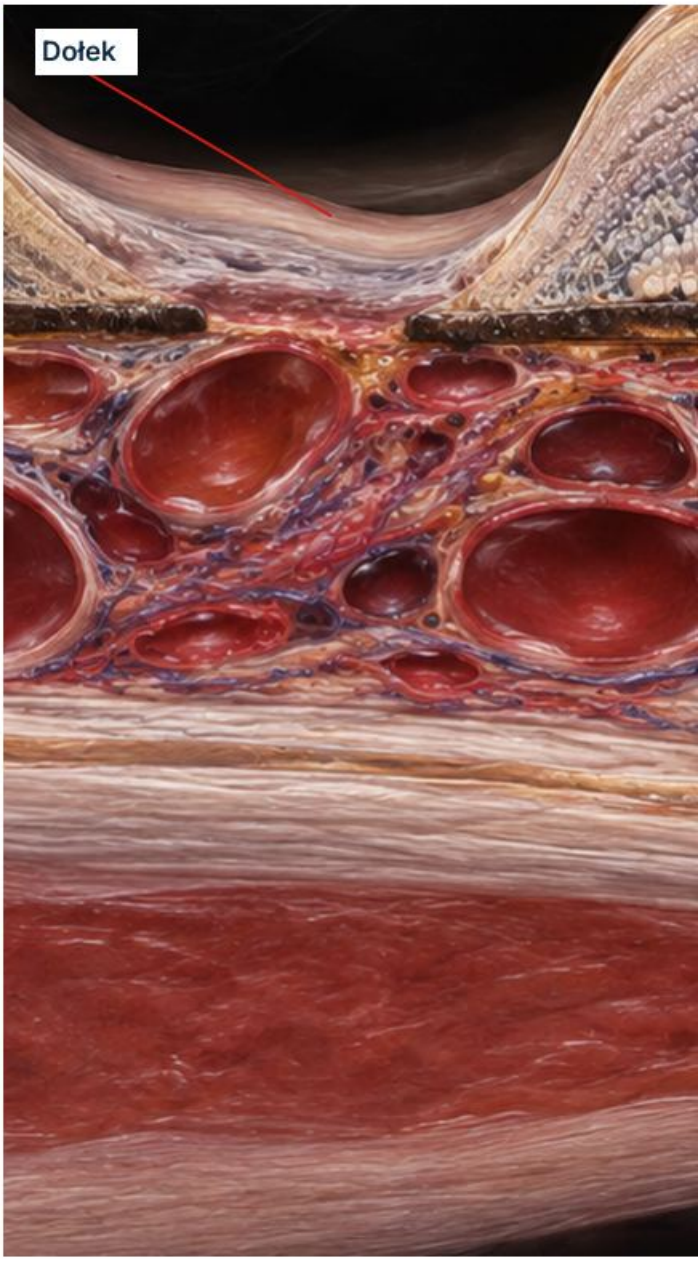

Schemat dydaktyczny

Gdzie patrzeć

Wyznacz granice odbarwionego obszaru i jego relację do dołka. Zapisz ogniskowy lub wieloogniskowy układ.

Miejsce

Ostro odgraniczone pole może odsłaniać głębsze naczynia naczyniówki. Rozpoznanie dotyczy zaniku RPE, fotoreceptorów i związanych struktur.

Częsty błąd

Ocenianie znaczenia zaniku wyłącznie na podstawie ostrości do dali.

Cechy

Autofluorescencja pomaga mapować obszar zaniku, a OCT ocenia warstwy zewnętrzne. Naturalnie ciemny środek autofluorescencji nie wystarcza do rozpoznania.

Ocena

Sprawdź trudności z czytaniem, kontrast i widzenie centralne. Oszczędzenie dołka pozwala zachować ostrość mimo istotnych trudności funkcjonalnych.

Nie pomyl

Blizna tarczowata ma komponent włóknisty. Nie każde jasne pole jest zanikiem geograficznym; uwzględnij dawne zapalenie, uraz i inne choroby plamki.

Przypadek fikcyjny

Halina, 78 lat, z Gniezna: litery znikają podczas czytania mimo niezłej ostrości. Obszar zaniku otacza dołek, więc wynik tablicy nie opisuje całej funkcji.

W 10 sekund

Wskaż granicę i dołek. Czy porównujesz zasięg na zgodnych obrazach, a nie tylko ich jasność?

Nagła zmiana widzenia wymaga pilnej oceny pod kątem dodatkowego procesu.

Źródła: M08-S05; M08-S06

Krwotok podsiatkówkowy w plamce

Haemorrhagia subretinalis maculae

Krew leży pod siatkówką neurosensoryczną.

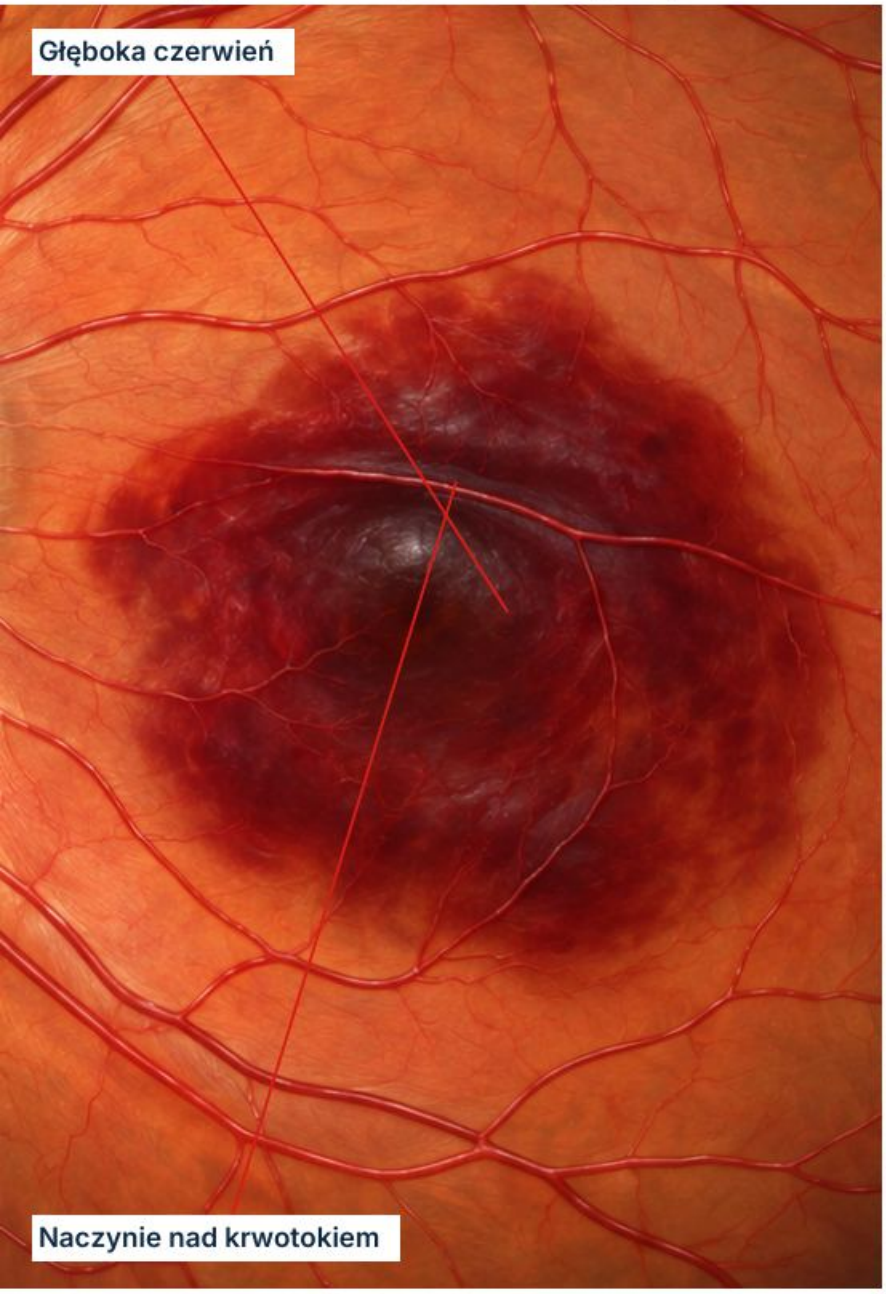

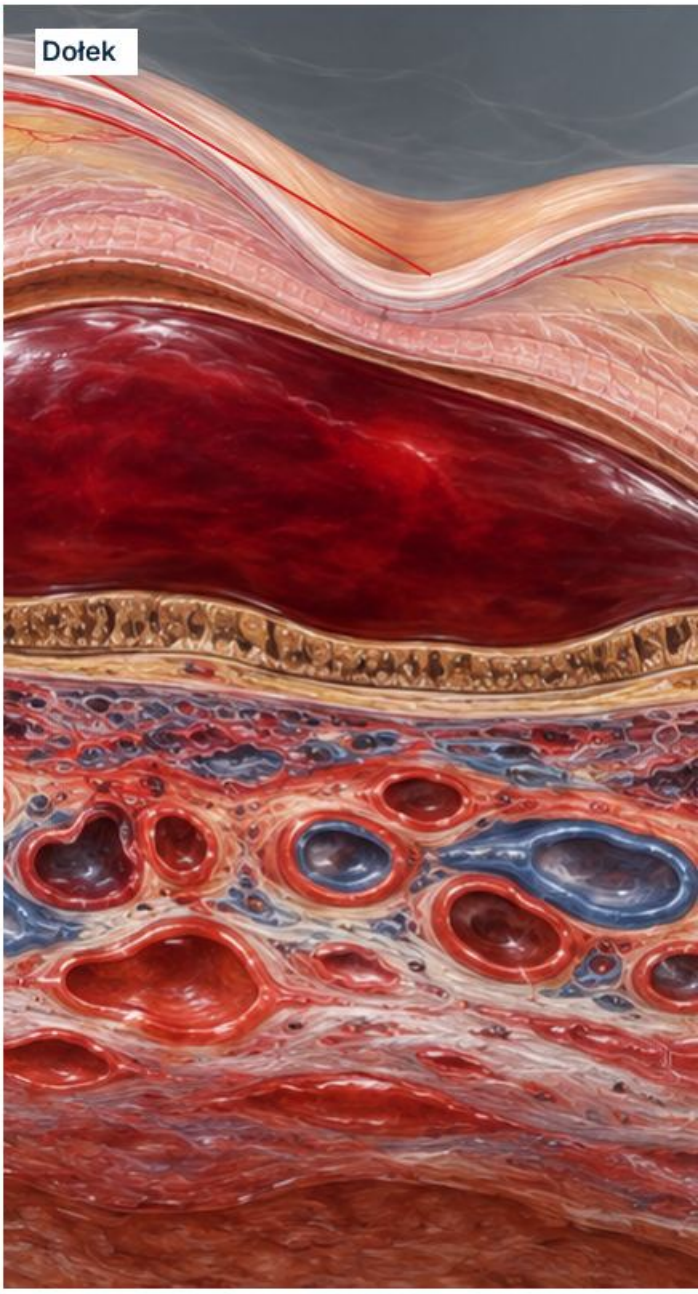

Schemat dydaktyczny

Gdzie patrzeć

Oceń zasięg krwi względem dołka i naczyń. Zapisz, czy materiał leży pod siatkówką, pod RPE, czy w kilku przedziałach.

Miejsce

Głębokie czerwone pole może mieć nieregularny zarys. Przebiegające nad nim naczynia siatkówki pomagają rozpoznać głębszą lokalizację.

W 10 sekund

Pokaż naczynie nad krwią i relację do dołka. Który przekrój potwierdza głębokość?

Cechy

OCT określa warstwę oraz współistniejący płyn lub uniesienie RPE. Kolor fotografii sam nie wyznacza grubości krwotoku.

Nie pomyl

Krwotok przedsiatkówkowy częściej zasłania leżące pod nim naczynia. Ciemna zmiana pod RPE wymaga odrębnego ustalenia przedziału w obrazowaniu.

Częsty błąd

Odkładanie oceny, ponieważ brak bólu lub urazu.

Ocena

Ustal nagłość, uraz i wcześniejsze choroby plamki. Neowaskularyzacja jest ważną przyczyną, ale nie jedyną; nie pomijaj makrotętniaka i innych źródeł.

Przypadek fikcyjny

Jadwiga, 76 lat, z Wrocławia: od rana ciemna centralna plama. Nowy krwotok wymaga pilnego ustalenia przyczyny, nawet przy wcześniej rozpoznanym suchym AMD.

Świeży krwotok w plamce i nagła utrata widzenia wymagają pilnej oceny okulistycznej.

Źródła: M08-S07; M07-S03

Cukrzycowy obrzęk plamki

Oedema maculae diabeticum

Płyn zaburza strukturę plamki w przebiegu cukrzycy.



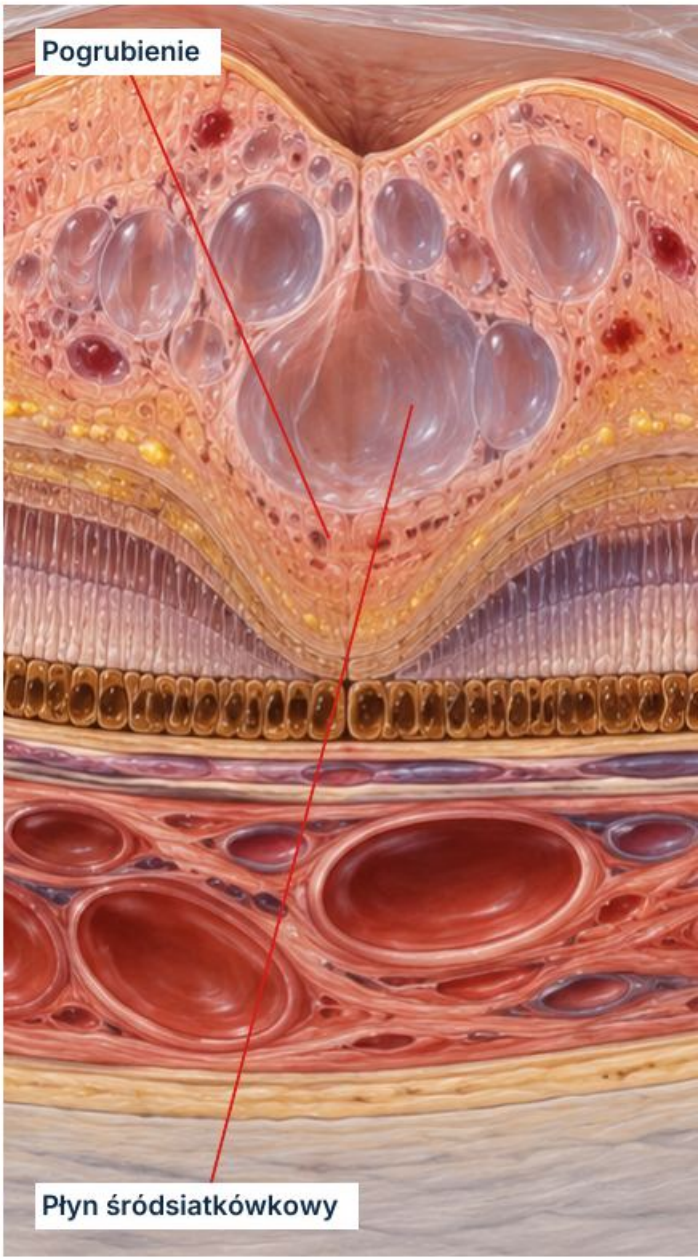

Schemat dydaktyczny

Gdzie patrzeć

Oceń plamkę w OCT i badaniu dna. Zaznacz, czy obrzęk obejmuje centrum, zamiast utożsamiać każdy wysięk ze zmianą dołka.

Miejsce

Możliwe są pogrubienie, przestrzenie płynowe i płyn podsiatkówkowy. Ustal położenie względem centrum oraz jakość przekrojów.

Częsty błąd

Wykluczanie obrzęku na podstawie skromnego obrazu kolorowego dna.

Cechy

Wysięki twarde i mikrotętniaki wspierają kontekst naczyniowy. Ich brak na pojedynczej fotografii nie wyklucza obrzęku.

Ocena

Zbadaj ostrość i pozostałą siatkówkę. Obrzęk może występować na różnych etapach retinopatii, a jego rozległość nie jest prostym odpowiednikiem liczby krwotoków.

W 10 sekund

Czy centrum jest zajęte? Wskaż płyn, pogrubienie i ewentualną trakcję, a nie tylko żółte złogi.

Nie pomyl

Torbielowaty układ opisuje morfologię, nie wyłącznie cukrzycową przyczynę. Trakcja szklistkowo-plamkowa może współistnieć i zmieniać kształt dołka.

Przypadek fikcyjny

Henryk, 64 lata, z Katowic: cukrzyca i trudności z drobnym drukiem. OCT pokazuje płyn centralnie, choć czerwonych zmian jest niewiele; oddziel obrzęk od stadium retinopatii.

Nowe pogorszenie widzenia wymaga pilnej oceny okulistycznej.

Źródła: M08-S08; M08-S09

Torbielowaty obrzęk plamki

Oedema maculae cystoides

Przestrzenie płynowe tworzą torbielowaty wzorzec.

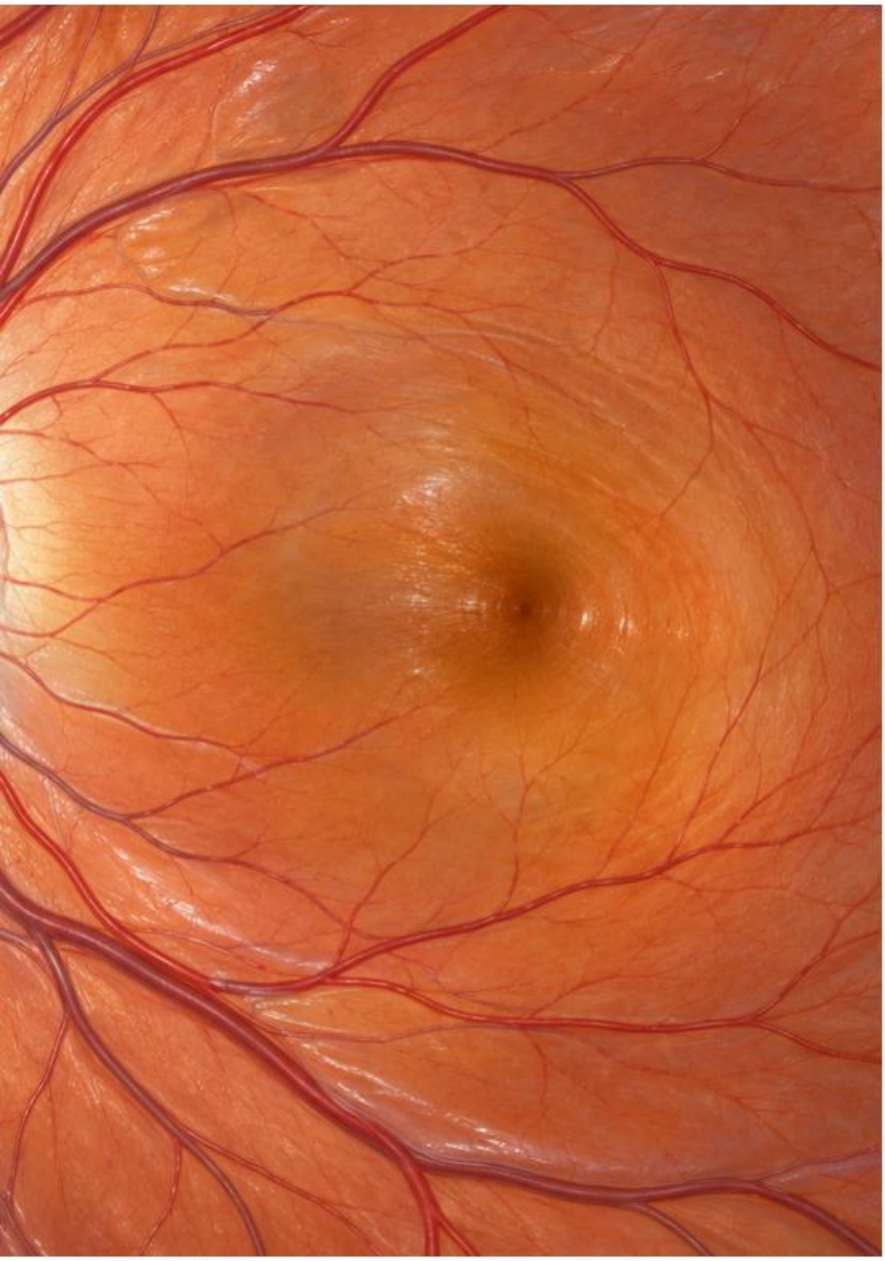



Schemat dydaktyczny

Gdzie patrzeć

Oglądaj przekroje OCT przez dołek i sąsiednią plamkę. Oceń wiele przekrojów, bo pojedynczy może pomijać największą zmianę.

Miejsce

Hiporefleksyjne przestrzenie są rozdzielone tkanką siatkówki. Zapisz pogrubienie i zaburzenie profilu, nie nazywaj każdej ciemnej szczeliny torbielą.

W 10 sekund

Pokaż płyn, przegrody i ciągłość dołka. Jakie dane wskazują przyczynę, a jakie tylko kształt?

Cechy

Angiografia może pokazać płatkowaty przeciek. Nie wszystkie przestrzenie torbielowate mają jednak ten sam mechanizm ani identyczny obraz angiograficzny.

Ocena

Zapytaj o operację, zapalenie, cukrzycę i chorobę żył siatkówki. Wzorzec torbielowaty wymaga ustalenia przyczyny, a nie stanowi pełnej diagnozy.

Częsty błąd

Uznanie każdego torbielowatego obrazu za powikłanie operacji.

Nie pomyl

Otwór pełnościenny przerywa całą siatkówkę neurosensoryczną w dołku. Szczeliny trakcyjne i zmiany zwyrodnieniowe wymagają oceny powierzchni oraz warstw zewnętrznych.

Przypadek fikcyjny

Wanda, 70 lat, z Opola: pogorszenie czytania kilka tygodni po operacji zaćmy. Kontekst jest istotny, ale nadal sprawdź zapalenie i inne przyczyny płynu.

Nowe pogorszenie widzenia po operacji wymaga pilnej oceny, zwłaszcza z bólem lub zaczerwienieniem.

Źródła: M08-S10; M08-S11

Centralna surowicza chorioretinopatia

Chorioretinopathia centralis serosa

Płyn odsuwa siatkówkę od nabłonka barwnikowego.

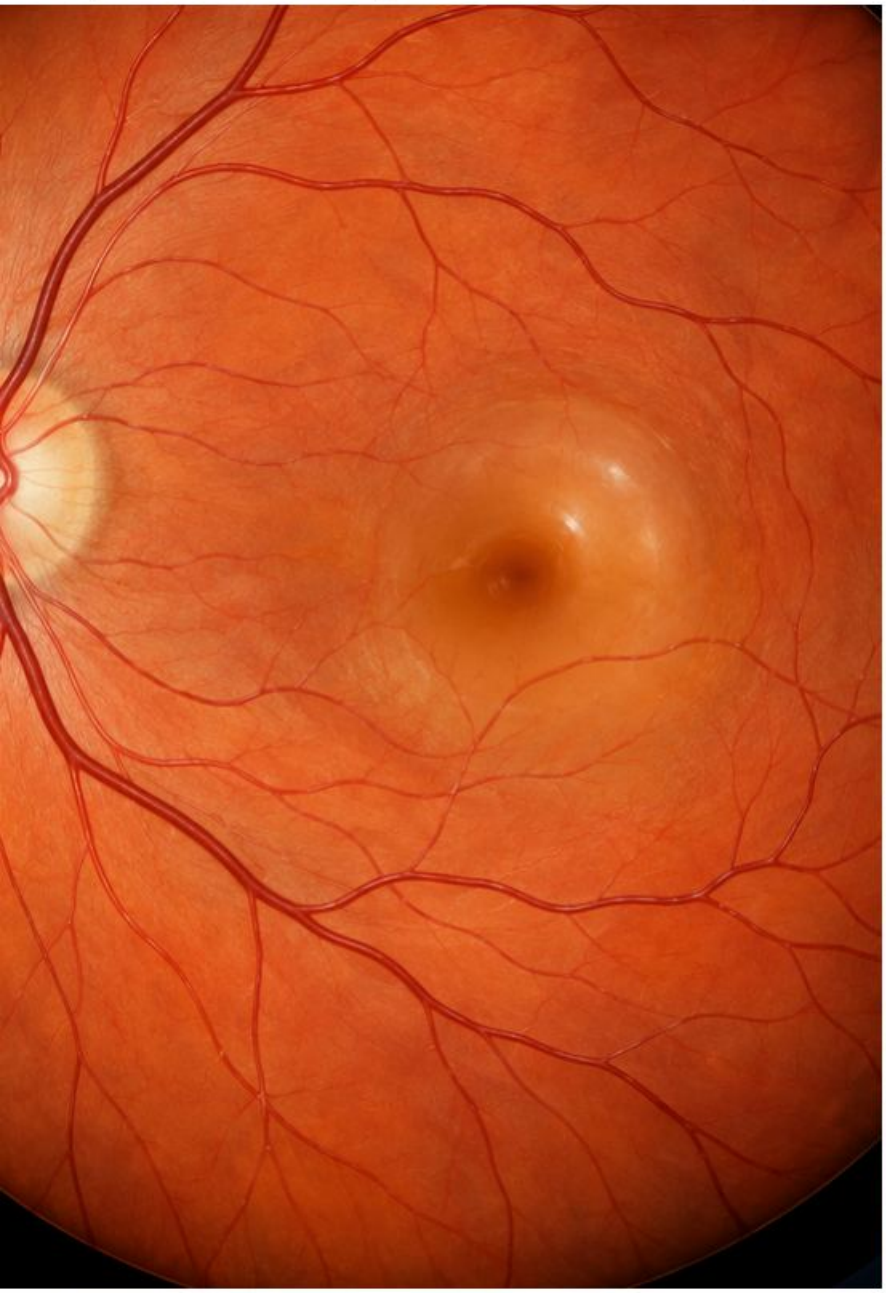

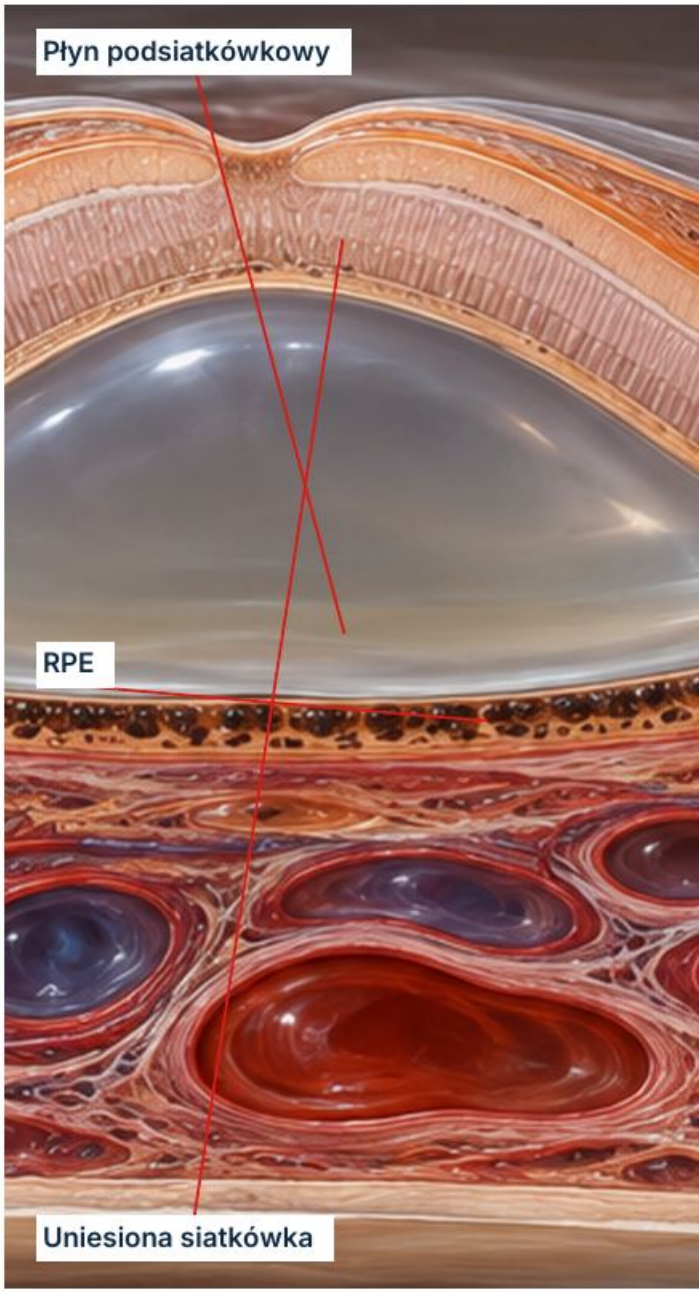

Schemat dydaktyczny

Gdzie patrzeć

Oceń plamkę i przekrój między siatkówką neurosensoryczną a RPE. Subtelne uniesienie może być trudne do rozpoznania na fotografii.

Miejsce

OCT pokazuje surowiczy płyn podsiatkówkowy, czasem z odwarstwieniem RPE. Rozróżnij te dwa przedziały anatomiczne.

W 10 sekund

Czy płyn jest nad RPE? Sprawdź również sam nabłonek i cechy alternatywnego mechanizmu.

Cechy

Możliwe są centralne zamglenie, metamorfopsja lub zmniejszenie obrazu. Ustal początek i wcześniejsze epizody; objawy nie są swoiste.

Ocena

Zapytaj o kortykosteroidy w każdej postaci. Angiografia oraz ocena naczyniówki pomagają wyjaśnić źródło płynu i wykluczyć neowaskularyzację.

Częsty błąd

Tłumaczenie każdej centralnej plamy stresem bez obrazowania.

Nie pomyl

Płyn podsiatkówkowy występuje także w chorobach neowaskularnych i zapalnych. Wiek, stres albo płeć nie wystarczają do rozpoznania procesu surowiczego.

Przypadek fikcyjny

Michał, 41 lat, z Warszawy: centralne zniekształcenie i stosowany donosowo steroid. Zapisz lek w wywiadzie, ale diagnozę oprzyj na obrazie oraz ocenie różnicowej.

Nowe zniekształcenie lub spadek widzenia wymagają pilnego badania; leków nie zmienia się samodzielnie.

Źródła: M08-S12

Błona nasiatkówkowa

Membrana epiretinalis

Kurcząca się błona marszczy powierzchnię plamki.

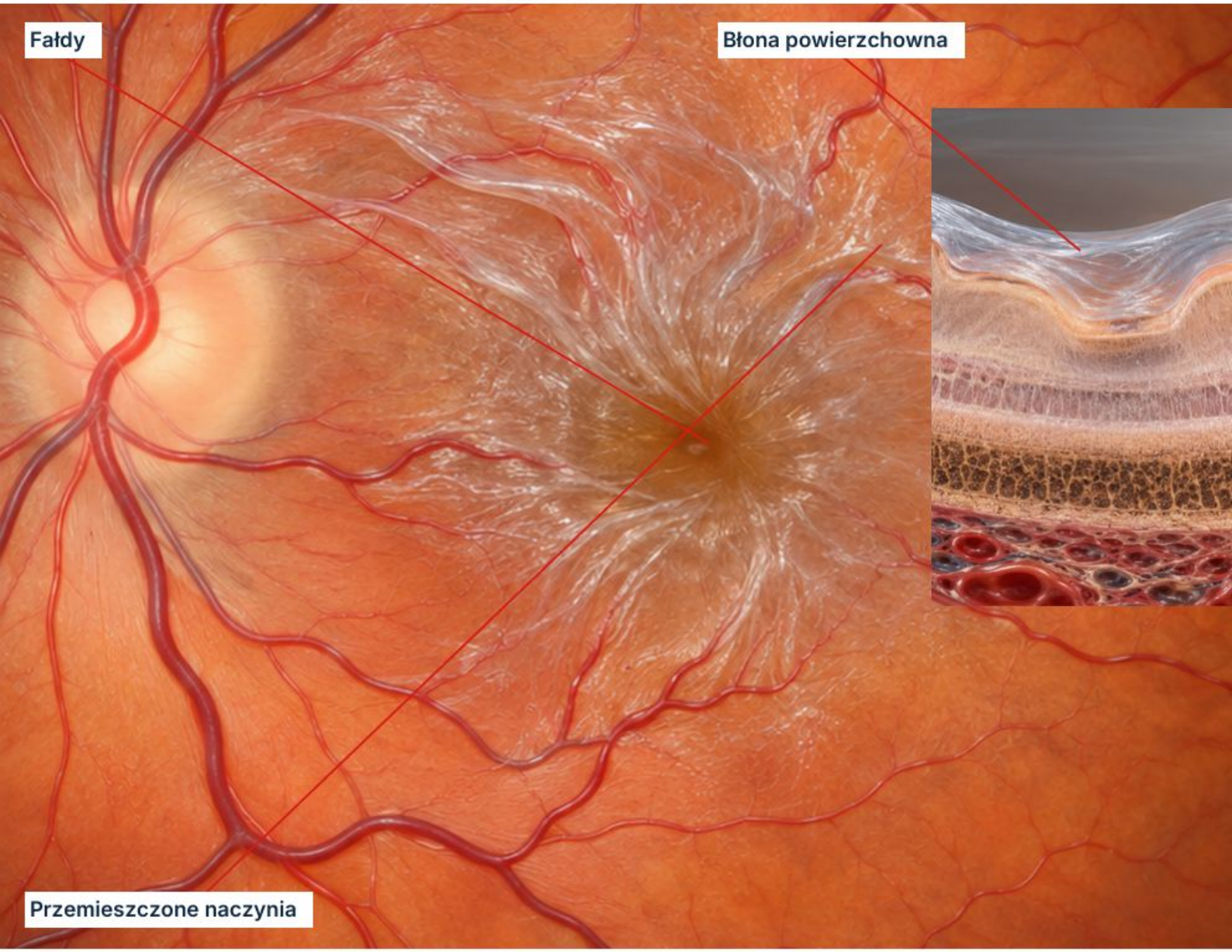

Schemat dydaktyczny

Gdzie patrzeć

Szukaj połysku i pofałdowania na wewnętrznej powierzchni siatkówki. Oceń przebieg naczyń oraz kształt dołka w OCT.

Cechy

OCT pokazuje warstwę na powierzchni i deformację siatkówki. Zapisz pogrubienie, zachowanie zagłębienia dołka oraz ewentualne przestrzenie płynowe.

Częsty błąd

Pomijanie objawów, ponieważ ostrość centralna pozostaje stosunkowo dobra.

Miejsce

Cienka błona może przypominać celofan; bardziej zaawansowana powoduje wyraźne zmarszczki. Sama obecność połysku nie opisuje siły trakcji.

Ocena

Zapytaj o krzywienie obrazu i różnicę wielkości widzianych przedmiotów. Nasilenie metamorfopsji może nie odpowiadać prostemu wynikowi ostrości do dali.

W 10 sekund

Wskaż błonę, fałdy i zarys dołka. Czy trakcja jest styczna, przednio-tylna, czy mieszana?

Nie pomyl

Trakcja szklistkowo-plamkowa pochodzi z częściowo odłączonej szklistki. Błona działa głównie wzdłuż powierzchni; oba mechanizmy mogą występować jednocześnie.

Przypadek fikcyjny

Grażyna, 69 lat, z Białegostoku: litery wyginają się, ale wynik badania ostrości wzroku jest dobry. Powierzchowne fałdy i OCT pomagają powiązać dolegliwość z deformacją plamki.

Nowe lub gwałtowne pogorszenie widzenia wymaga pilnej oceny, także przy znanej błonie.

Źródła: M08-S13; M08-S14

Otwór pełnościenny plamki

Foramen maculae totius crassitudinis

Ubytek obejmuje całą grubość siatkówki w dołku.

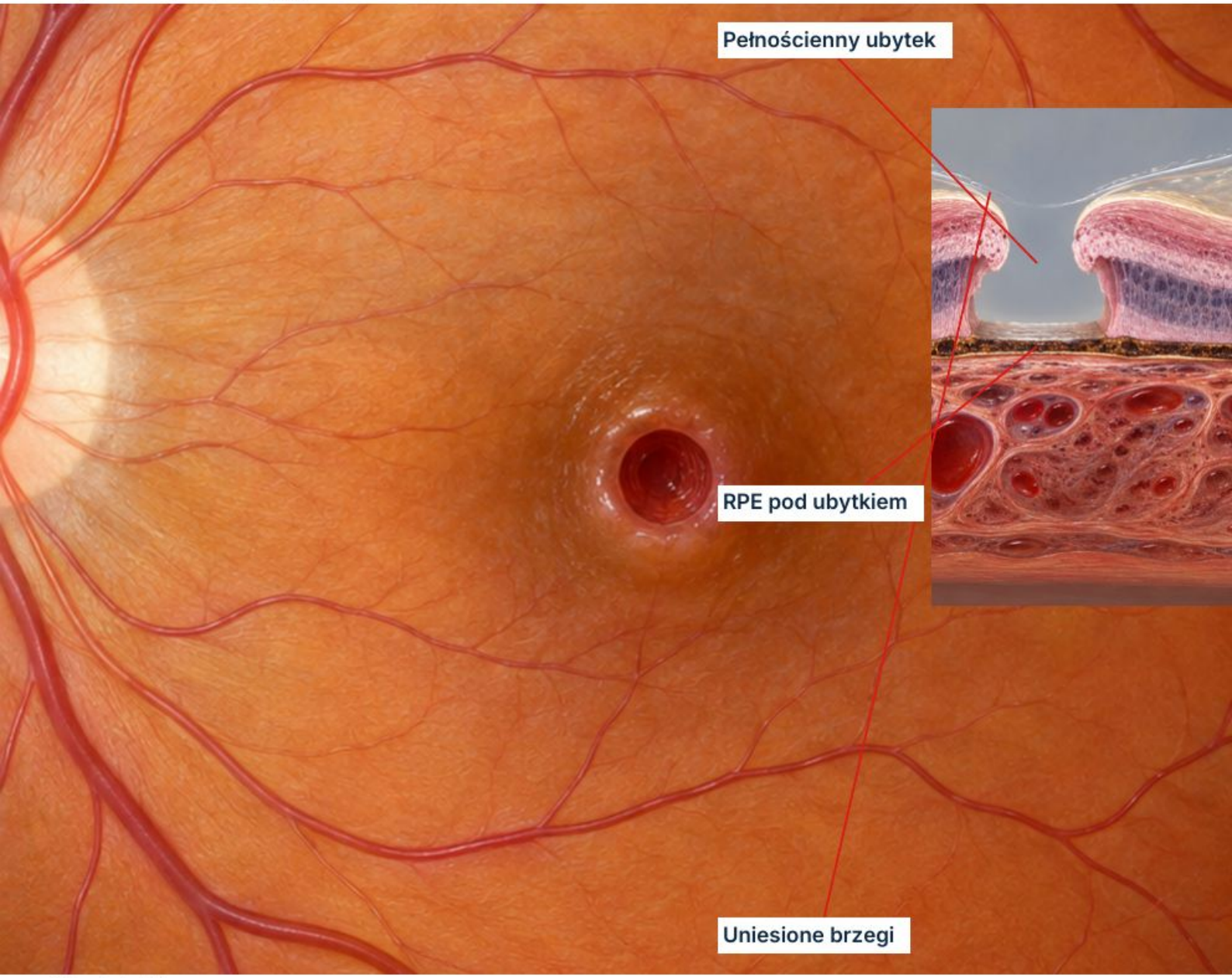

Schemat dydaktyczny

Gdzie patrzeć

Skoncentruj przekrój OCT na dołku i sprawdź sąsiednie skany. Czerwony punkt na fotografii sam nie potwierdza pełnej grubości ubytku.

Miejsce

Przerwanie siatkówki neurosensorycznej sięga od powierzchni do zewnętrznych warstw. RPE pod ubytkiem nie jest częścią wymagającą przerwania.

Częsty błąd

Rozpoznawanie otworu pełnościennego z samej czerwonej kropki.

Cechy

Brzegi mogą być uniesione i zawierać przestrzenie torbielowate. Oceń także przyczep szklistki oraz błonę nasiatkówkową.

Ocena

Zapytaj o centralną plamę, krzywienie i czas trwania. Zapisz ostrość; objawy ułatwiają ocenę funkcji, lecz nie zastępują przekroju.

W 10 sekund

Prześledź każdą warstwę przez dołek. Czy ubytek jest pełny, a nie pozorny lub częściowy?

Nie pomyl

Otwór warstwowy pozostawia część tkanki, a pseudootwór może powstawać przy błonie. O rozróżnieniu decyduje ciągłość warstw, nie sam okrągły kształt.

Przypadek fikcyjny

Stefan, 71 lat, z Olsztyna: środek liter znika przy czytaniu. OCT pokazuje pełny ubytek; nazwij go precyzyjnie, zamiast używać ogólnego określenia „zwyrodnienie plamki".

Nowy centralny ubytek widzenia wymaga pilnej oceny specjalistycznej.

Źródła: M08-S15; M08-S14

Trakcja szklistkowo-plamkowa

Tractio vitreomacularis

Pozostający przyczep szklistki odkształca plamkę.

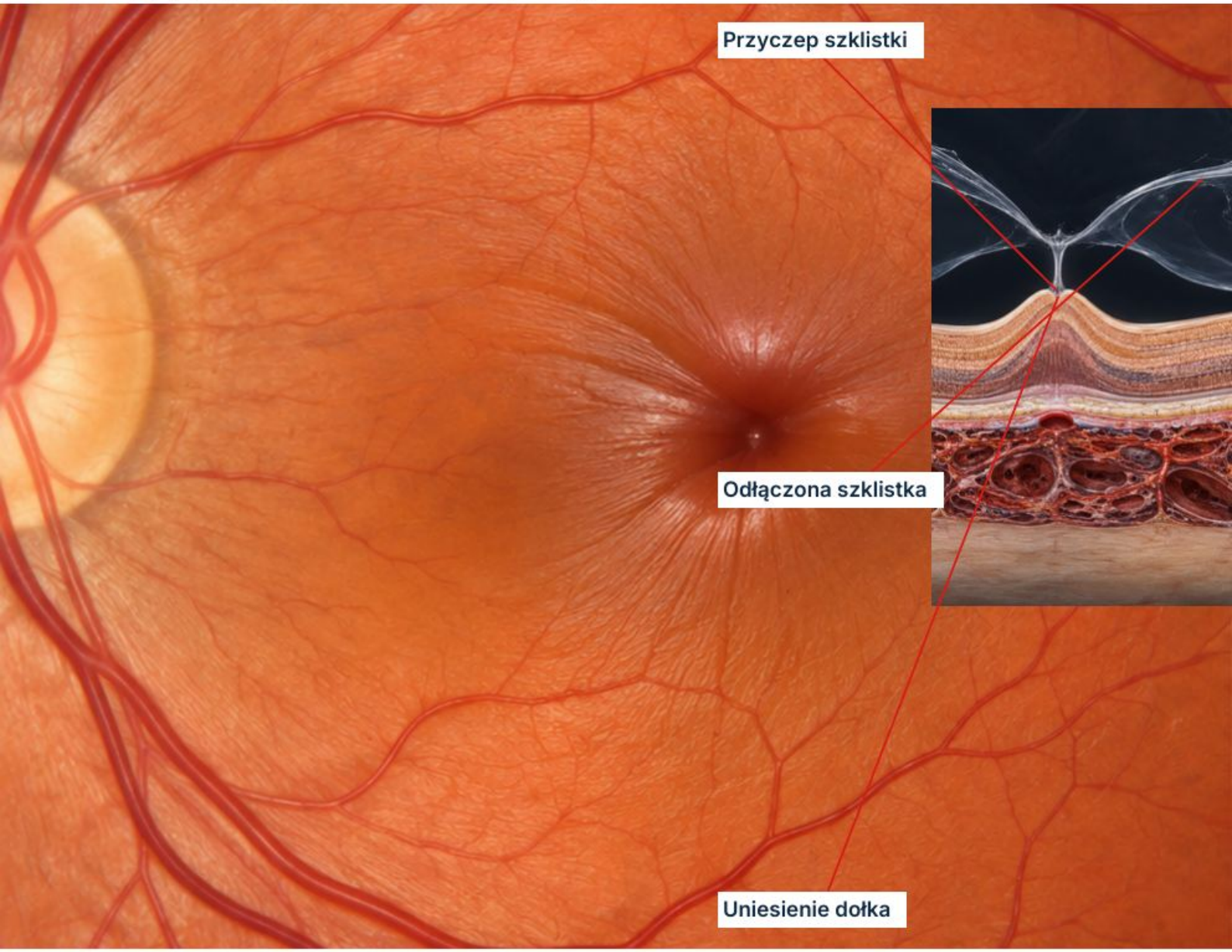

Schemat dydaktyczny

Gdzie patrzeć

Prześledź tylną powierzchnię szklistki w OCT aż do miejsca przyczepu. Sprawdź, czy powoduje zmianę kształtu siatkówki.

Miejsce

Szklistka odłącza się częściowo, lecz pozostaje związana z plamką. Pociąganie może unosić dołek i tworzyć śródsiatkówkowe szczeliny.

Częsty błąd

Utożsamianie adhezji szklistkowo-plamkowej z trakcją bez sprawdzenia kształtu siatkówki.

Cechy

Sama adhezja bez deformacji nie oznacza trakcji. Zapisz nie tylko szerokość przyczepu, ale przede wszystkim jego skutek anatomiczny.

Ocena

Oceń objawy, ciągłość dołka i współistniejącą błonę. Metamorfopsja może występować mimo zachowanej ostrości; porównanie przekrojów pomaga śledzić zmianę.

W 10 sekund

Pokaż przyczep oraz wywołaną deformację. Czy ciągłość dołka pozostaje zachowana?

Nie pomyl

Błona nasiatkówkowa marszczy powierzchnię stycznie. Torbielowate przestrzenie nie dowodzą wyłącznie przecieku naczyniowego, jeśli występuje mechaniczne pociąganie.

Przypadek fikcyjny

Irena, 66 lat, z Łomży: falujące linie. W OCT pozostający przyczep unosi dołek; opisz deformację, zamiast nazywać każdy kontakt szklistki chorobową trakcją.

Nowa centralna plama lub szybkie pogorszenie widzenia wymagają pilnej oceny.

Źródła: M08-S14; M08-S16

Blizna tarczowata

Cicatrix disciformis

Włóknista przebudowa zastępuje strukturę centralnej siatkówki.

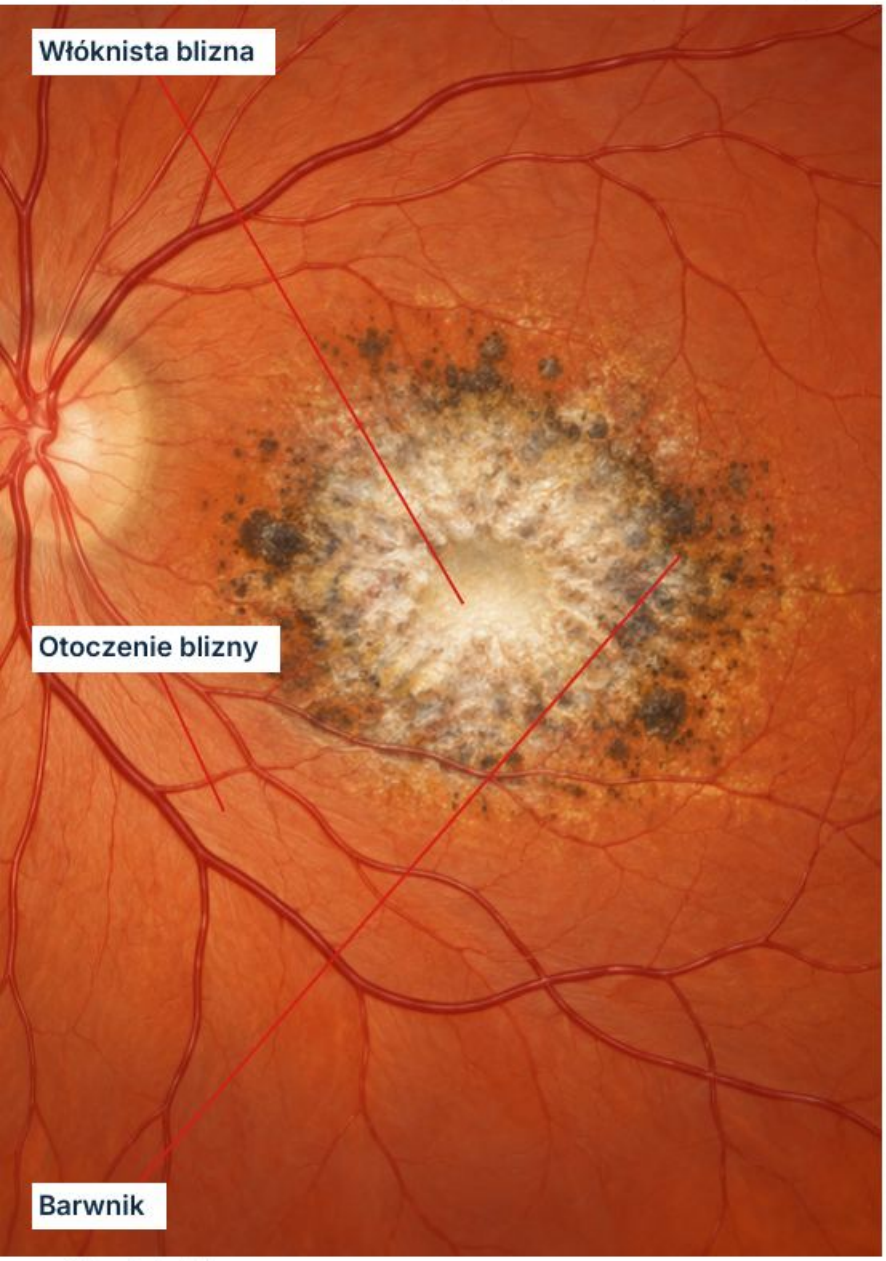

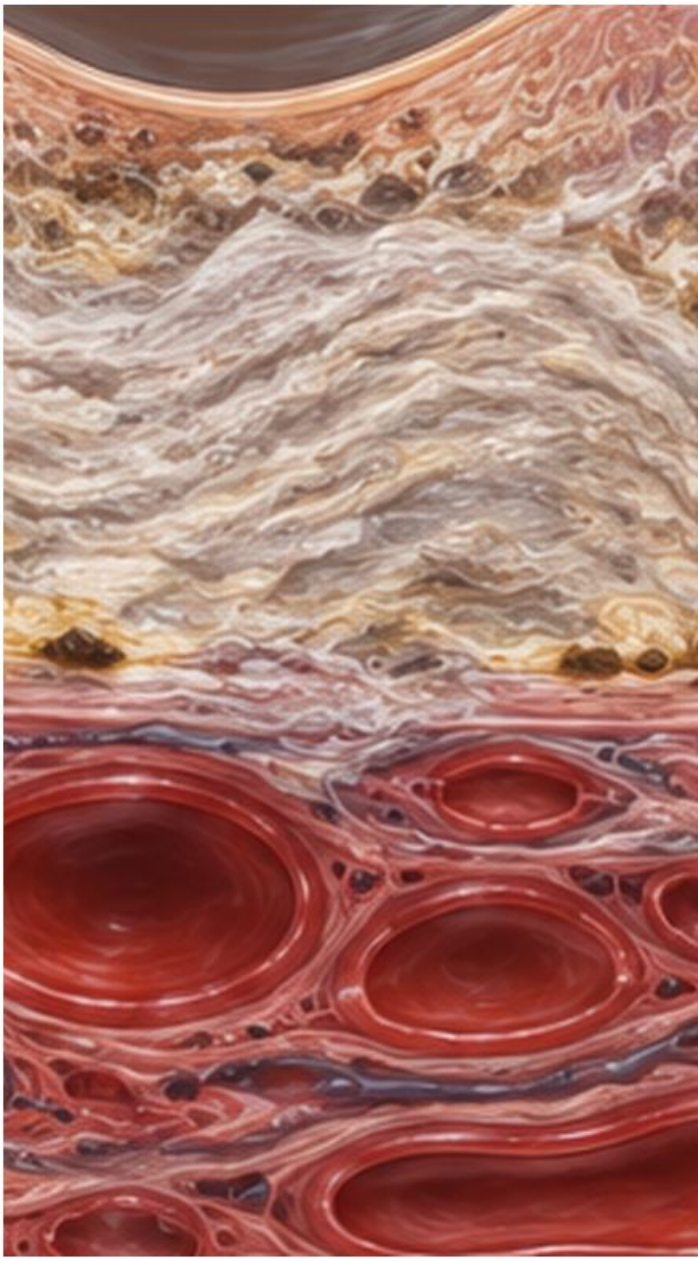

Schemat dydaktyczny

Gdzie patrzeć

Oceń centrum plamki i całą granicę blizny. Zapisz związek z zanikiem, krwotokiem i pozostałymi zmianami.

Miejsce

Zmiana jest zwykle biaława lub żółtawa, zwarta, często z nieregularnym barwnikiem. Nie określaj aktywności procesu na podstawie jasnego koloru.

W 10 sekund

Oddziel bliznę, zanik i ewentualną aktywność. Czy dostępny obraz porównawczy potwierdza stabilność?

Cechy

Bliznowacenie może być następstwem neowaskularyzacji. OCT pokazuje przebudowę i stan warstw zewnętrznych; należy osobno szukać nowego płynu.

Ocena

Porównaj wcześniejsze obrazy i obecne widzenie. Utrwalony centralny ubytek nie wyklucza nowej aktywności na obrzeżu ani innej przyczyny pogorszenia.

Częsty błąd

Uznanie oka z blizną za niewymagające oceny nowych objawów.

Nie pomyl

Zanik geograficzny oznacza utratę tkanki bez dominującej włóknistej masy. Świeży krwotok lub płyn są innymi cechami niż sama dawna blizna.

Przypadek fikcyjny

Janina, 80 lat, z Zamościa: znana blizna i nowa ciemna plama. Nie przypisuj nowego objawu automatycznie starej zmianie; porównaj otoczenie i OCT.

Nowy krwotok, płyn lub nagła zmiana widzenia wymagają pilnej oceny okulistycznej.

Źródła: M08-S04; M08-S06

Tarcza nerwu wzrokowego

Wygląd tarczy trzeba łączyć z funkcją i budową całego nerwu.

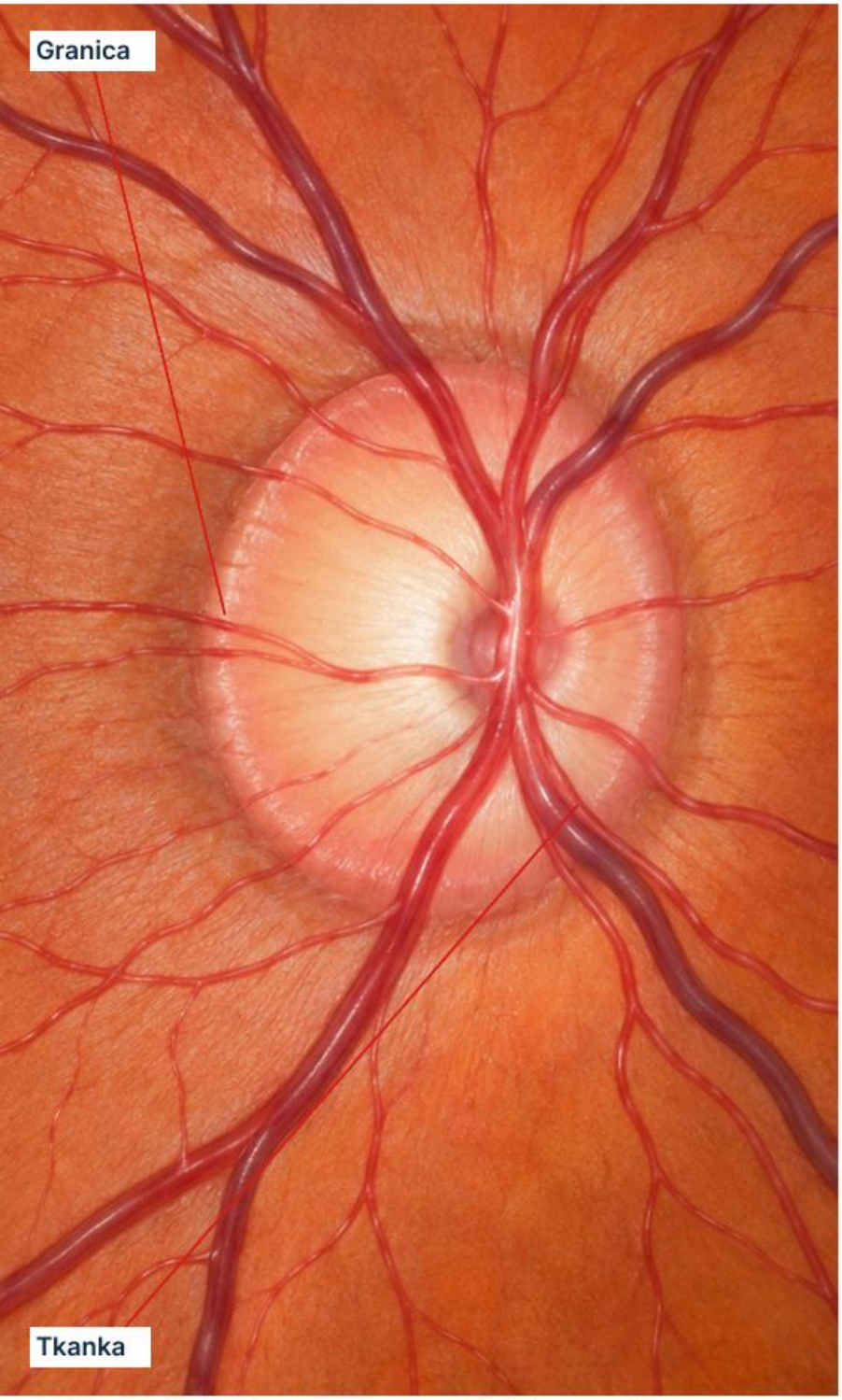



Schemat rozdziela granicę tarczy, obręcz, zagłębienie i warstwę włókien.

Obrzęk czy budowa

Porównaj oba oczy i naczynia przechodzące przez brzeg.

Obręcz i kolor

Oddziel ubytek tkanki, zagłębienie i bladość.

Funkcja

Sprawdź zgodność

Zestaw pole, barwy, źrenice oraz OCT z obrazem i wywiadem.

Po tym module

Potrafisz opisać tarczę bez przedwczesnego rozpoznania przyczyny oraz wychwycić kontekst wymagający natychmiastowej oceny.

Źródła: M09-S01; M09-S03; M09-S06

Obrzęk tarczy nerwu wzrokowego

Oedema disci nervi optici

Uniesienie i zatarcie granic wymagają ustalenia przyczyny.

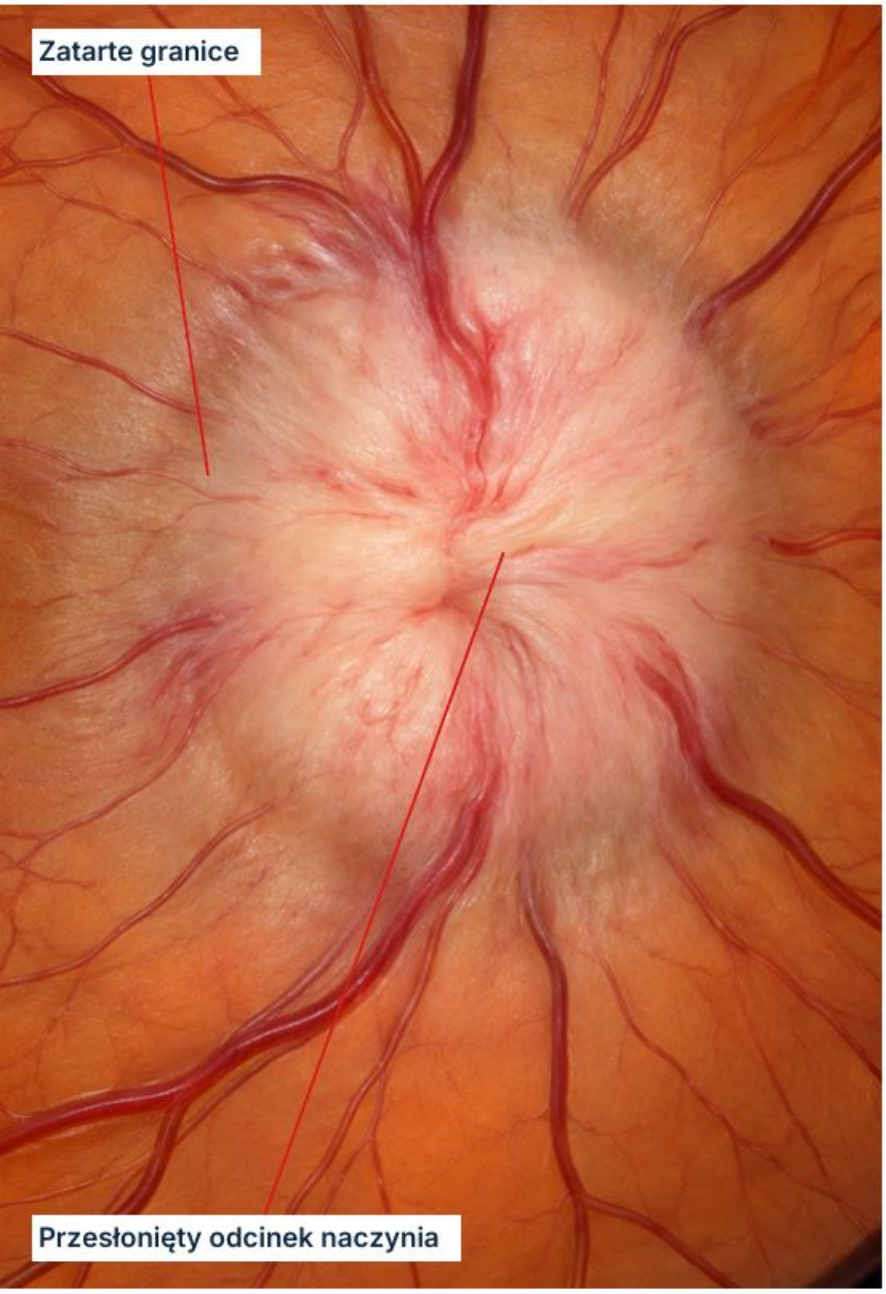



Schemat dydaktyczny

Gdzie patrzeć

Oceń obie tarcze, ich otoczenie i przebieg naczyń przez brzeg. Odróżnij obrzęk tkanki od samego nietypowego kształtu.

Miejsce

Możliwe są przekrwienie, uniesienie, zatarcie granic i krwotoki. Żadna pojedyncza cecha nie rozstrzyga etiologii.

W 10 sekund

Czy jest rzeczywisty obrzęk? Podaj stronność, funkcję i objawy wskazujące pilność.

Cechy

Obrzęk warstwy włókien może przesłaniać naczynia przy brzegu. OCT dokumentuje strukturę, ale sam wzrost grubości RNFL nie wyjaśnia mechanizmu.

Ocena

Zbadaj ostrość, barwy, źrenice i pole widzenia. Ustal ból, tempo, objawy neurologiczne oraz ciśnienie tętnicze; porównaj oba oczy.

Częsty błąd

Używanie słów obrzęk i zastój jako pełnych synonimów.

Nie pomyl

Obrzęk rzekomy może wynikać z druz lub stłoczenia tarczy. Termin „tarcza zastoinowa” zarezerwuj dla obrzęku związanego ze wzrostem ciśnienia śródczaszkowego.

Przypadek fikcyjny

Ewa, 45 lat, z Rzeszowa: nowe pogorszenie widzenia i zatarty brzeg jednej tarczy. Opisz obrzęk oraz funkcję, zanim przypiszesz go zapaleniu lub zastojowi.

Nowy podejrzany obrzęk wymaga pilnej oceny; z objawami neurologicznymi — natychmiastowej.

Źródła: M09-S01; M09-S02

Tarcza zastoinowa — kontekst obustronnego obrzęku

Papilloedema

Zastój oznacza obrzęk wskutek podwyższonego ciśnienia śródczaszkowego.

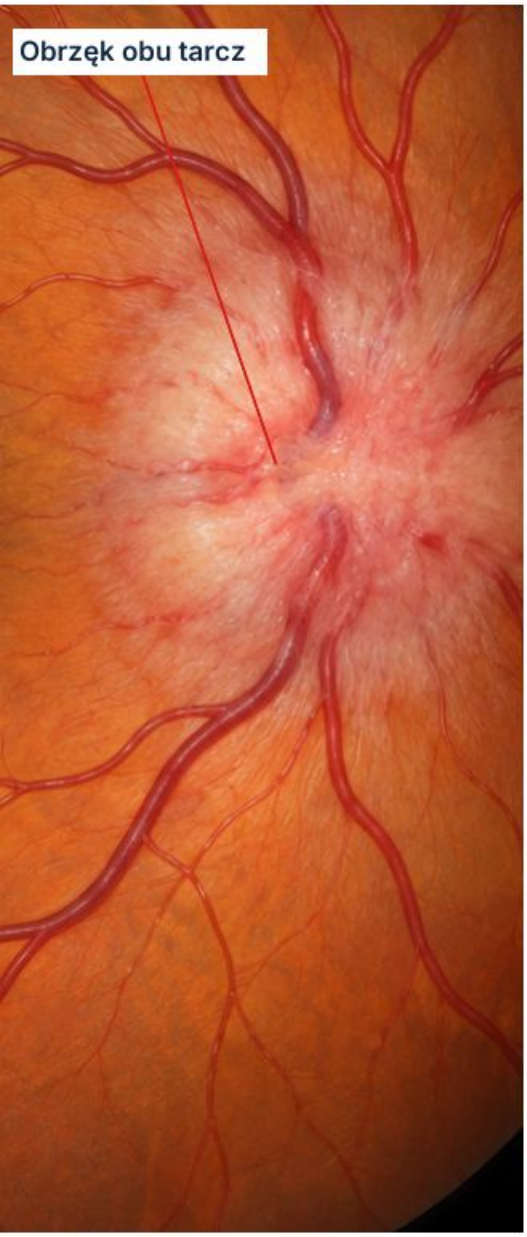

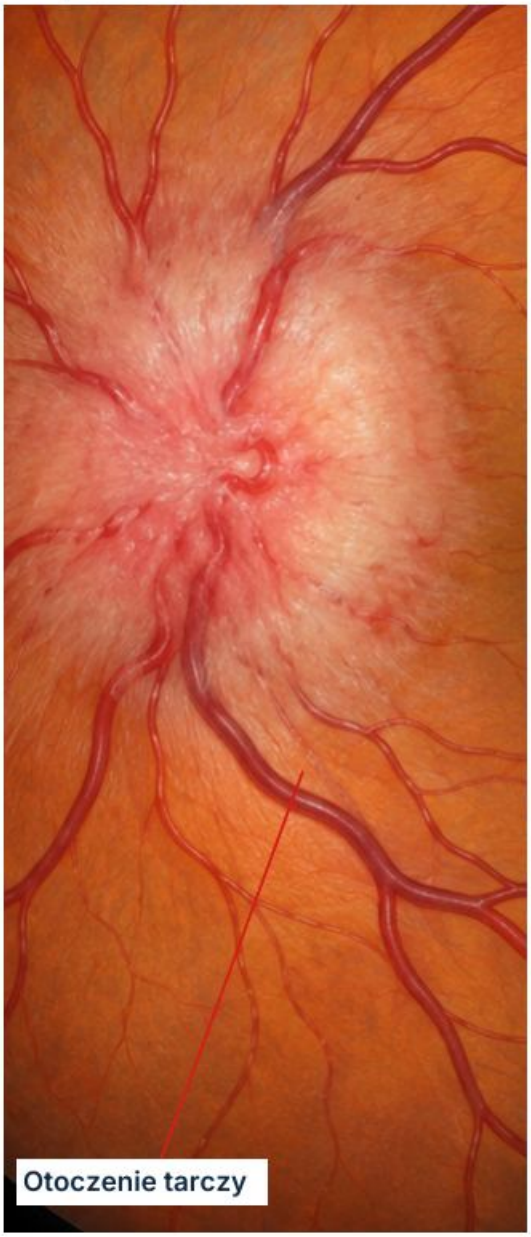



Schemat dydaktyczny

Gdzie patrzeć

Oceń oba oczy i pełny kontekst neurologiczny. Zwykle obustronny obraz może być asymetryczny; symetria nie jest warunkiem rozpoznania.

Miejsce

Uniesienie, zatarcie granic i przesłonięcie naczyń wspierają rzeczywisty obrzęk. Sam wygląd nie potwierdza wzrostu ciśnienia śródczaszkowego.

Cechy

Zapytaj o ból głowy, przemijające zasłonięcia widzenia, pulsujący szum i dwojenie. Dobra ostrość centralna nie wyklucza wczesnego zastoju.

Ocena

Sprawdź ciśnienie tętnicze i funkcję wzrokową. Podejrzenie wymaga pilnej diagnostyki przyczyny przez zespół medyczny; nie kończy się na OCT tarczy.

Nie pomyl

Obustronny obrzęk występuje także w innych chorobach, a druzy mogą go naśladować. Brak bólu głowy nie jest wystarczającym wykluczeniem.

Częsty błąd

Odkładanie diagnostyki, ponieważ pacjent odczytuje całą tablicę.

Przypadek fikcyjny

Monika, 32 lata, z Krakowa: bóle głowy i krótkie zaciemnienia przy zmianie pozycji. Obie tarcze są obrzęknięte mimo dobrej ostrości; objawów nie wolno bagatelizować.

W 10 sekund

Oddziel stwierdzenie obrzęku od potwierdzenia jego przyczyny. Czy zebrano objawy neurologiczne i zmierzono ciśnienie?

Podejrzenie tarczy zastoinowej wymaga natychmiastowej oceny medycznej.

Źródła: M09-S03; M09-S01

Druzy tarczy nerwu wzrokowego

Drusen disci nervi optici

Złogi mogą nadawać tarczy grudkowaty, uniesiony wygląd.



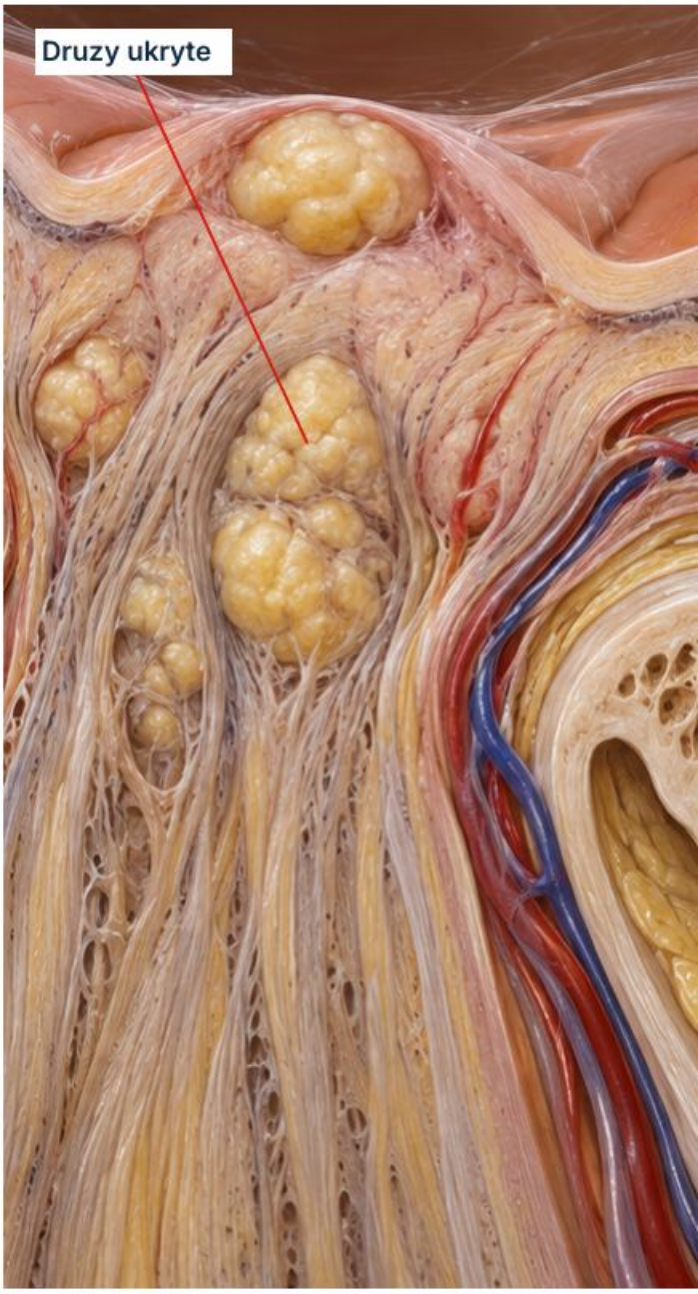

Schemat dydaktyczny

Gdzie patrzeć

Oglądaj powierzchnię i granice tarczy. Złogi głębokie mogą być niewidoczne w zwykłej fotografii, zwłaszcza u młodszych osób.

Miejsce

Powierzchowne druzy bywają żółtawe i połyskujące. Ukryte mogą tworzyć jedynie pozorne uniesienie i małe zagłębienie.

W 10 sekund

Czy złogi potwierdzono obrazowaniem? Sprawdź pole, włókna i zgodność z wywiadem.

Cechy

OCT z obrazowaniem głębokich struktur, autofluorescencja i USG pomagają potwierdzić złogi. Przydatność zależy od głębokości i stopnia uwapnienia.

Przypadek fikcyjny

Aleksandra, 24 lata, z Lublina: od dawna nierówne tarcze, obecnie bez objawów. Potwierdź złogi i zbadaj funkcję; brak dolegliwości nie zastępuje dokumentacji.

Częsty błąd

Wykluczanie obrzęku wyłącznie dlatego, że wykryto druzy.

Ocena

Oceń pole widzenia i RNFL, nie tylko ostrość. Druzy mogą współistnieć z ubytkiem włókien; ich rozpoznanie nie oznacza automatycznie prawidłowej funkcji.

Nie pomyl

Rzeczywisty obrzęk może współistnieć z druzami. Znalezienie złogów nie wyjaśnia samo nowych objawów neurologicznych ani świeżej zmiany wyglądu.

Nowy ból głowy, dwojenie lub pogorszenie widzenia wymagają pilnej ponownej oceny.

Źródła: M09-S04; M09-S02

Mała stłoczona tarcza

Discus parvus confertus

Mała powierzchnia tarczy może mieścić gęsto ułożone włókna.

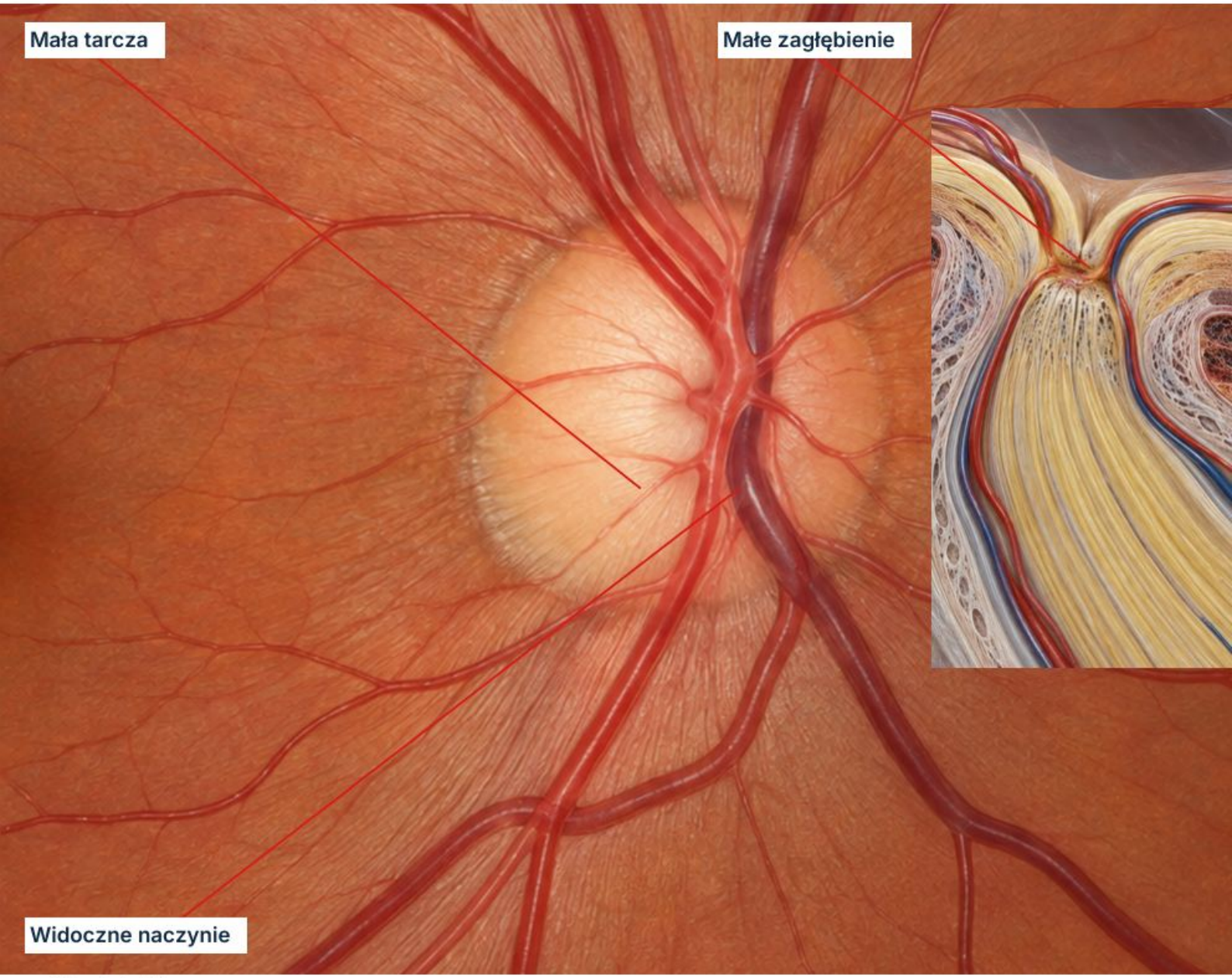

Schemat dydaktyczny

Gdzie patrzeć

Oceń rzeczywistą wielkość tarczy i jej granice. Nie porównuj wyłącznie średnic na fotografiach o różnym powiększeniu.

Cechy

Prześledź naczynia przez brzeg i oceń warstwę włókien. Nadwzroczność może towarzyszyć stłoczeniu, lecz nie potwierdza bezpiecznego wariantu.

Częsty błąd

Uznanie każdej małej tarczy za obrzęk albo każdej stłoczonej tarczy za nieszkodliwą.

Miejsce

Małe lub niewidoczne zagłębienie i pozornie uniesiony brzeg mogą stanowić wariant budowy. Sam brak zagłębienia nie dowodzi obrzęku.

Nie pomyl

Druzy mogą dawać podobne uniesienie i wymagają odpowiedniego obrazowania. Prawdziwy obrzęk może również wystąpić w małej tarczy.

W 10 sekund

Czy rozmiar został uwzględniony? Oddziel budowę, ewentualne złogi i rzeczywisty obrzęk.

Ocena

Porównaj wcześniejsze zdjęcia, drugie oko i funkcję. OCT wymaga kontroli segmentacji i interpretacji w kontekście rozmiaru, zamiast samego koloru raportu.

Przypadek fikcyjny

Marta, 28 lat, z Płocka: nadwzroczność i obustronnie małe zagłębienia. Stabilna dokumentacja pomaga ocenić budowę, ale nowe objawy nadal wymagają osobnego wyjaśnienia.

Nowe objawy wzrokowe lub neurologiczne wymagają pilnej oceny mimo znanej odmiany budowy.

Źródła: M09-S02; M09-S05

Jaskrowe zagłębienie tarczy

Excavatio glaucomatosa

Znaczenie zagłębienia zależy od obręczy i rozmiaru tarczy.

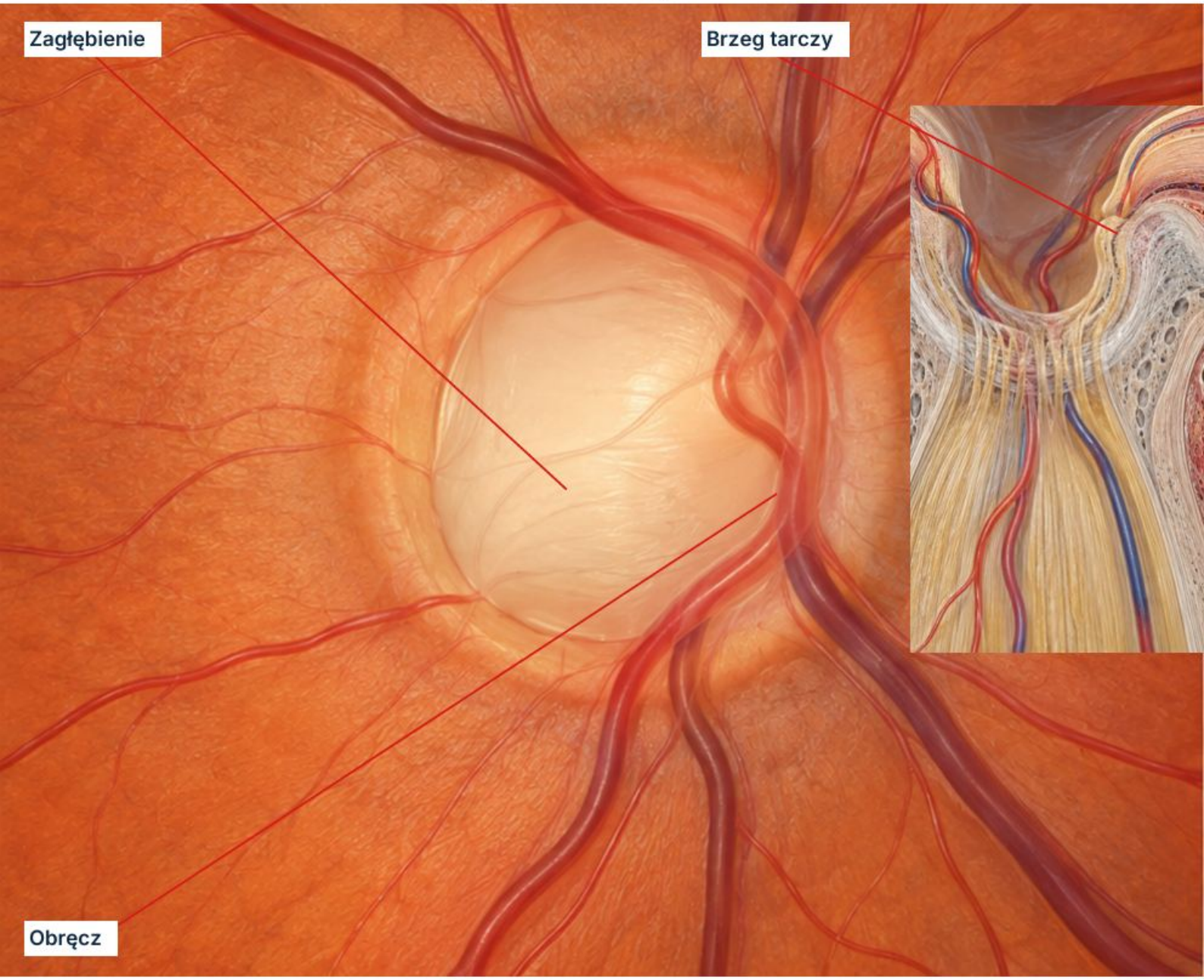

Schemat dydaktyczny

Gdzie patrzeć

Najpierw wyznacz tarczę, następnie rzeczywistą granicę zagłębienia według konturu i przebiegu naczyń. Sama bladość nie określa zasięgu zagłębienia.

Miejsce

Podejrzane są pionowe wydłużenie, ogniskowe ubytki obręczy i asymetria. Duża tarcza może mieć fizjologicznie duże zagłębienie.

Częsty błąd

Rozpoznawanie jaskry wyłącznie po dużym jasnym środku tarczy.

Cechy

Zapisz relację zagłębienia do całej tarczy i stan każdego sektora obręczy. Jedna wartość C/D nie opisuje całej struktury.

Ocena

Połącz badanie z RNFL/OCT, polem widzenia, ciśnieniem i dokumentacją zmian. Prawidłowy pojedynczy pomiar ciśnienia nie wyklucza neuropatii jaskrowej.

W 10 sekund

Czy granicę wyznacza kontur? Sprawdź rozmiar, obręcz, włókna i zgodność pola.

Nie pomyl

Bladość obręczy niewspółmierna do zagłębienia sugeruje potrzebę szerszej oceny neuropatii. Wrodzone ubytki mogą naśladować zagłębienie, ale mają inny kontekst.

Przypadek fikcyjny

Tadeusz, 68 lat, z Gdyni: duże zagłębienie i cienka dolna obręcz. Oceń odpowiadające włókna oraz górne pole, zamiast opierać rozpoznanie na samym C/D.

Podejrzenie neuropatii wymaga pełnej oceny; nagłe pogorszenie widzenia wymaga pilnego wyjaśnienia.

Źródła: M09-S06; M09-S07; M09-S08

Ścieńczenie obręczy nerwowo-siatkówkowej

Attenuatio annuli neuroretinalis

Utrata tkanki może być ogniskowa lub rozlana.

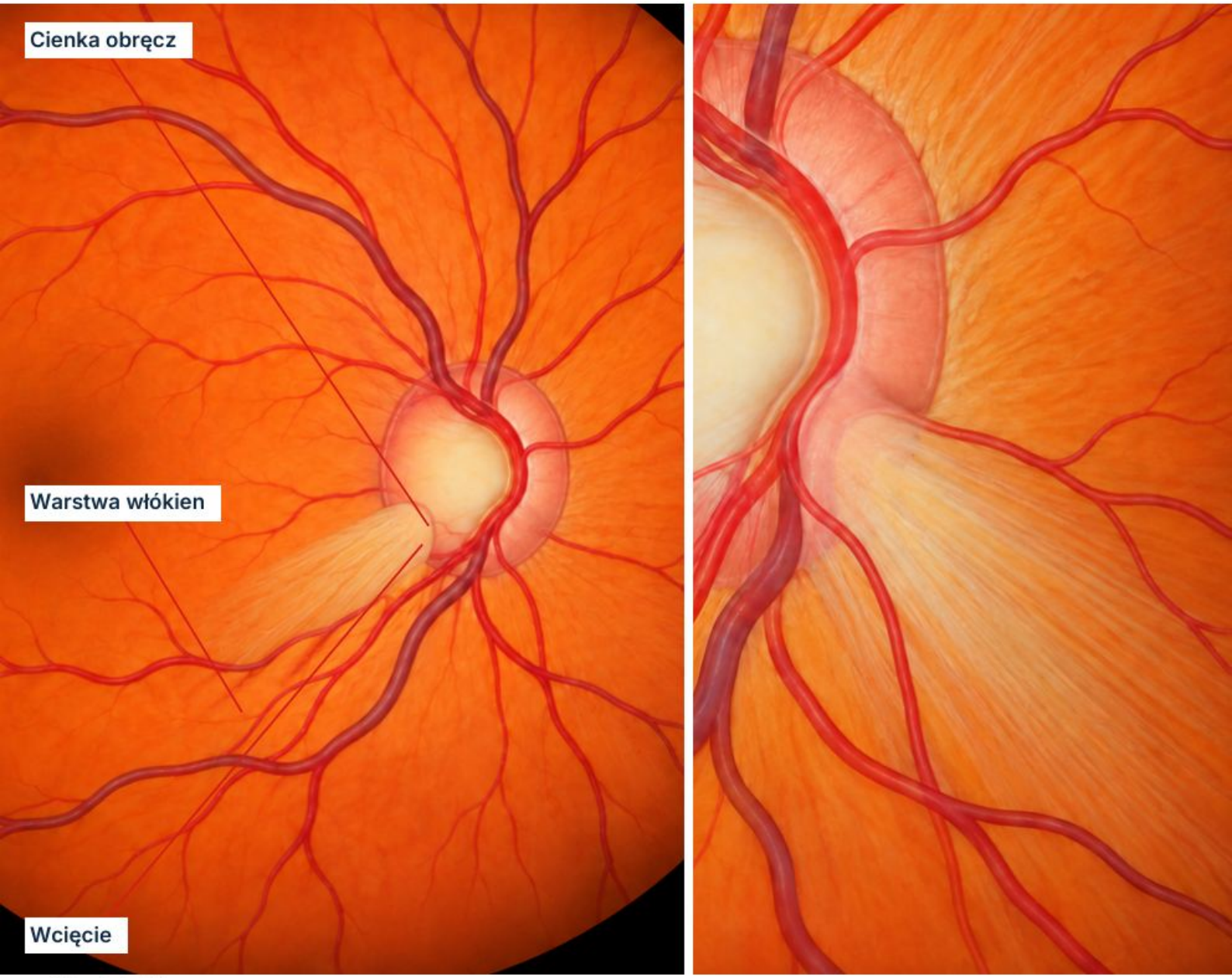

Schemat dydaktyczny

Gdzie patrzeć

Oceń tkankę między granicą zagłębienia a brzegiem tarczy we wszystkich sektorach. Nie pomyl obręczy z bladym pierścieniem okołotarczowym.

Miejsce

Ogniskowe wcięcie może sięgać blisko brzegu. Zapisz sektor i porównaj przeciwległe części tej samej tarczy.

W 10 sekund

Pokaż brzeg, zagłębienie i pozostałą obręcz. Czy defekt ma zgodne potwierdzenie w innych badaniach?

Cechy

Szukaj zbieżnego ubytku warstwy włókien. Zmiana dolnej obręczy może odpowiadać uszkodzeniu górnego pola widzenia; sprawdź to badaniem, nie samą intuicją.

Ocena

Porównuj zdjęcia i dobrej jakości OCT z uwzględnieniem rozmiaru oraz pochylenia. Reguły proporcji obręczy wspierają ocenę, ale nie rozpoznają jaskry samodzielnie.

Częsty błąd

Odczytywanie czerwonego sektora OCT jako samodzielnego rozpoznania.

Nie pomyl

Fizjologiczna asymetria i anomalie tarczy mogą zmieniać wygląd sektorów. Bladość wskazuje inny aspekt neuropatii niż samo zmniejszenie szerokości.

Przypadek fikcyjny

Bogdan, 63 lata, z Kielc: dolnoskroniowe wcięcie i zgodny ubytek włókien. Sprawdź powtarzalność górnego ubytku pola przed oceną struktury i funkcji łącznie.

Nowa progresja strukturalna wymaga oceny specjalistycznej i porównania z funkcją.

Źródła: M09-S06; M09-S08; M09-S09

Krwotok przytarczowy

Haemorrhagia parapapillaris

Wąska smuga przy brzegu wymaga oceny nerwu.





Schemat dydaktyczny

Gdzie patrzeć

Szukaj drobnego krwotoku na tarczy lub tuż przy jej brzegu. Zapisz lokalizację godzinową i przebieg względem obręczy.

Miejsce

Typowa smuga lub płomyk układa się promieniście względem brzegu. Mała zmiana może zniknąć między wizytami, dlatego dokumentacja ma znaczenie.

W 10 sekund

Wskaż sektor i związek z obręczą. Czy oceniono zarówno jaskrę, jak i alternatywne przyczyny?

Cechy

Oceń sąsiadujące wcięcie obręczy i włókna. Krwotok może być sygnałem ryzyka progresji jaskry, lecz nie występuje wyłącznie w jej przebiegu.

Ocena

Sprawdź ciśnienie, pole i OCT oraz przyczyny siatkówkowe i szklistkowe. Prawidłowa ostrość nie wyklucza istotnego uszkodzenia nerwu.

Częsty błąd

Pomijanie niewielkiego krwotoku, ponieważ widzenie centralne jest dobre.

Nie pomyl

Krwotoki rozlane w siatkówce wymagają innej analizy naczyniowej. Trakcja przy odłączeniu szklistki może dawać krwawienie w tej okolicy bez jaskrowego mechanizmu.

Przypadek fikcyjny

Ryszard, 70 lat, z Torunia: mała dolnoskroniowa smuga przy znanej jaskrze. Zapisz ją i porównaj strukturę oraz pole; nie zakładaj progresji z samego koloru.

Nowy krwotok wymaga oceny okulistycznej; nagłe objawy wzrokowe zwiększają pilność.

Źródła: M09-S10; M09-S06

Bladość tarczy

Pallor disci nervi optici

Bladość może wskazywać utratę włókien nerwowych.



Schemat dydaktyczny

Gdzie patrzeć

Oceń kolor tkanki obręczy, a nie wyłącznie jasny środek zagłębienia. Porównuj oba oczy w podobnym oświetleniu.

Miejsce

Bladość może być skroniowa, sektorowa albo rozlana. Zapisz granice i relację do zagłębienia; prześwietlona fotografia może fałszować kolor.

Częsty błąd

Traktowanie bladości jako końcowego rozpoznania etiologicznego.

Cechy

Zbadaj ostrość, barwy, źrenice i pole. Uszkodzenie nerwu nie zawsze powoduje proporcjonalny spadek ostrości centralnej.

Przypadek fikcyjny

Kazimierz, 58 lat, z Siedlec: od miesięcy słabsze kolory i skroniowa bladość. Nie zapisuj tylko „zanik"; trzeba wyjaśnić przebieg i możliwą przyczynę.

W 10 sekund

Czy blada jest tkanka, czy tylko zagłębienie? Wskaż zgodny deficyt funkcji i wynik OCT.

Ocena

Wywiad o tempie, dawnym obrzęku, urazie, lekach i chorobach ogólnych kieruje diagnostyką. OCT włókien i komórek zwojowych dokumentuje utratę, nie ustala samo przyczyny.

Nie pomyl

Jasne zagłębienie nie oznacza bladości pozostałej obręczy. Neuropatia jaskrowa i pozajaskrowa wymagają zestawienia koloru, ubytku tkanki i funkcji.

Nowa utrata widzenia lub objawy neurologiczne wymagają natychmiastowej oceny.

Źródła: M09-S11; M09-S12

Włókna mielinowe

Fibrae nervosae myelinatae

Białawe pasma podążają za warstwą włókien.

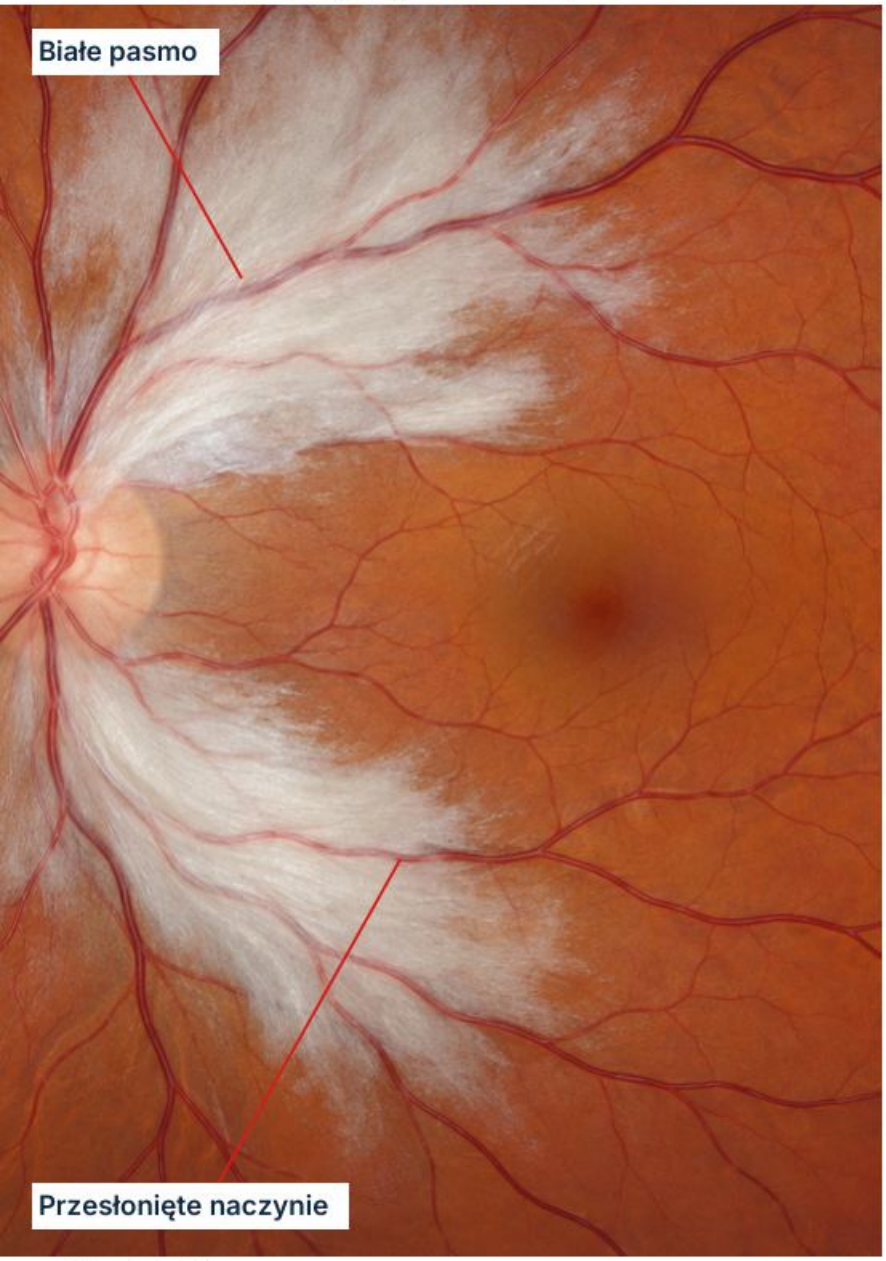



Schemat dydaktyczny

Gdzie patrzeć

Szukaj białoszarego pola przy tarczy lub w przebiegu pęczków włókien. Zmiana może występować także z dala od tarczy.

Miejsce

Gęste, nieprzezroczyste pasma mają postrzępiony brzeg zgodny z przebiegiem włókien. Mogą zasłaniać leżące pod nimi naczynia.

W 10 sekund

Czy pasmo biegnie z włóknami? Sprawdź stabilność oraz związek z refrakcją i funkcją.

Cechy

Jest to obecność mieliny przed blaszką sitową, gdzie prawidłowo włókna nie są zmielinizowane. Zwykle obraz jest wrodzony i stabilny.

Ocena

Porównaj stare fotografie, refrakcję i ostrość. Możliwe współistnienie krótkowzroczności, niedowidzenia lub zeza wymaga osobnej oceny funkcjonalnej.

Częsty błąd

Rozpoznawanie ostrego ogniska waty na podstawie samej bieli.

Nie pomyl

Ognisko waty jest nabytą zmianą uszkodzeniową i zwykle ma inny rozmiar oraz przebieg. Sam biały kolor nie odróżnia tych stanów bez analizy układu.

Przypadek fikcyjny

Karolina, 19 lat, z Poznania: białe pasma od dawna i jednostronna krótkowzroczność. Sprawdź dokumentację i widzenie; nie nazywaj stabilnej mieliny świeżym niedokrwieniem.

Nowy objaw lub zmiana wcześniejszego obrazu wymaga oceny, nawet przy znanych włóknach mielinowych.

Źródła: M09-S13; M07-S08

Pochylona tarcza

Discus obliquus

Skośne wejście nerwu zmienia kształt tarczy.

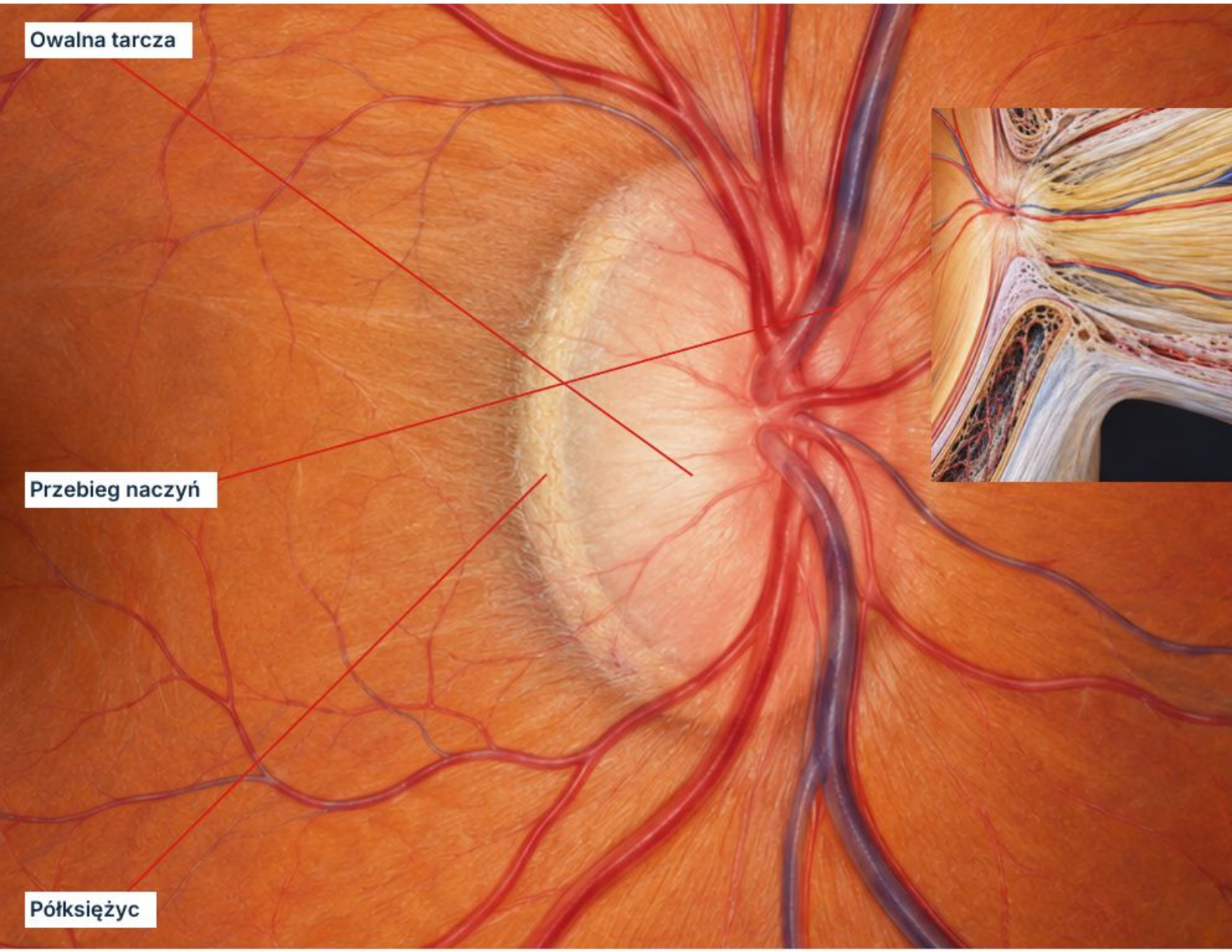

Schemat dydaktyczny

Gdzie patrzeć

Oceń owalność, kierunek pochylenia i otoczenie tarczy. Powiąż wygląd z refrakcją oraz geometrią tylnego bieguna.

Miejsce

Tarcza może być owalna z nierównym poziomem brzegów i półksiężycem. Nietypowy początkowy przebieg naczyń bywa dodatkową wskazówką.

Nie pomyl

Obrzęk unosi tkankę w innym mechanizmie. Krótkowzroczność i pochylenie nie są samodzielnym wyjaśnieniem każdej nowej zmiany pola.

Cechy

Pochylenie zmienia ocenę obręczy i pomiary OCT. Sprawdź segmentację oraz położenie skanu, zanim zinterpretujesz odstępstwo od bazy normatywnej.

Ocena

Wykonaj pole widzenia z odpowiednią korekcją. Wariant budowy może wiązać się z ubytkami, lecz nie wyklucza współistnienia jaskry lub innej neuropatii.

Przypadek fikcyjny

Łukasz, 37 lat, z Gdańska: krótkowzroczność, owalna tarcza i nietypowy raport OCT. Najpierw sprawdź anatomię oraz jakość skanu, następnie zgodność funkcjonalną.

Częsty błąd

Automatyczne uznanie każdego czerwonego sektora OCT za progresję jaskry.

W 10 sekund

Wskaż kierunek pochylenia, półksiężyc i jakość segmentacji. Czy oceniono badania porównawcze?

Nowy lub narastający ubytek widzenia wymaga wyjaśnienia niezależnie od wrodzonej budowy.

Źródła: M09-S14; M09-S06

Ubytek tarczy — coloboma

Coloboma disci nervi optici

Wrodzone zagłębienie może naśladować uszkodzenie jaskrowe.

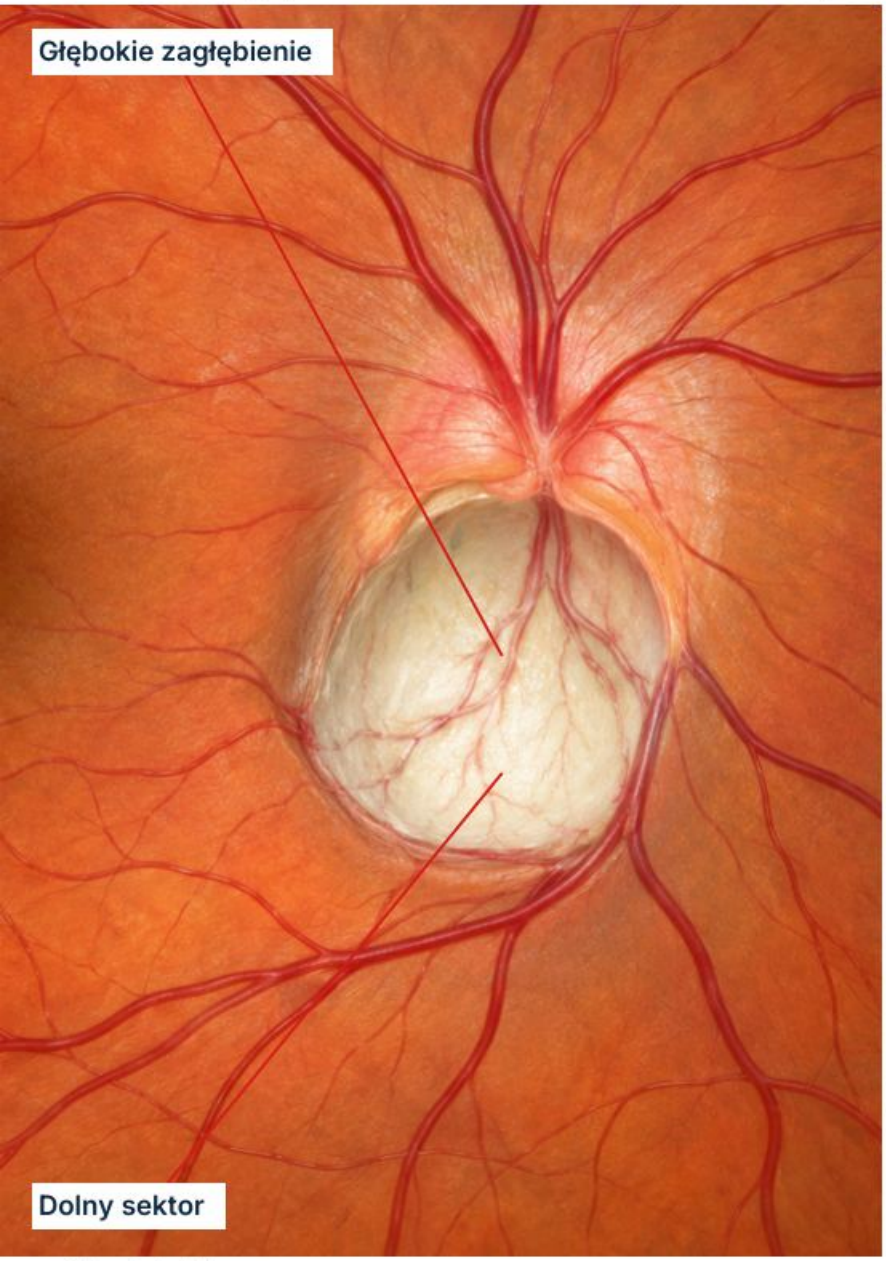

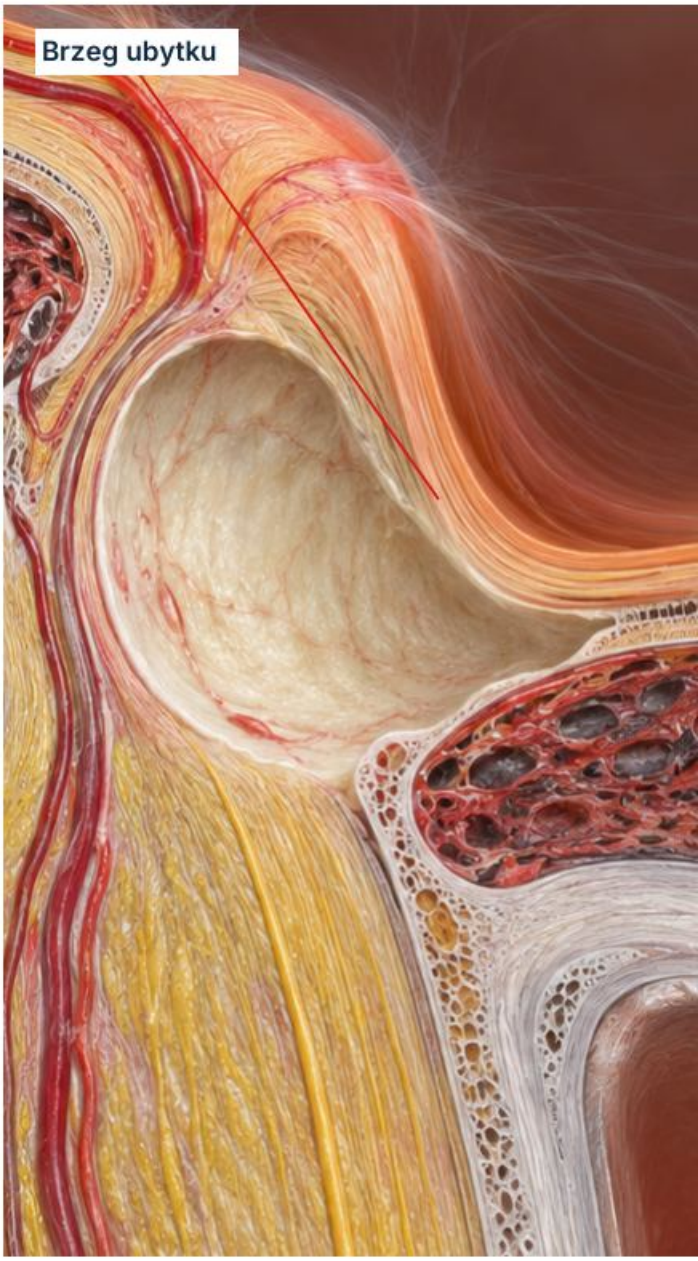

Schemat dydaktyczny

Gdzie patrzeć

Oceń zarys całej tarczy i położenie zagłębienia. Ubytek bywa przesunięty ku dołowi, z wyraźnymi granicami.

Cechy

Sprawdź sąsiednią siatkówkę i naczyniówkę oraz pozostałe struktury oka. Wrodzona anomalia tarczy może być izolowana lub stanowić część szerszego obrazu.

Częsty błąd

Utożsamianie każdej dużej jamy tarczy z jaskrą.

Miejsce

Miseczkowata jama może być duża i jasna. Sam wygląd nie pozwala przewidzieć ostrości ani zakresu ubytku pola.

Ocena

OCT ocenia anatomię i plamkę; badanie funkcji dokumentuje następstwa. Wywiad rodzinny oraz objawy ogólne pomagają ustalić potrzebę dalszej diagnostyki.

W 10 sekund

Czy układ jest wrodzony i stabilny? Sprawdź otoczenie, plamkę oraz funkcję.

Nie pomyl

Jaskrowe zagłębienie wymaga oceny nabytej utraty obręczy i progresji. Anomalia morning glory ma zwykle centralną tkankę glejową i promienisty układ naczyń.

Przypadek fikcyjny

Natalia, 23 lata, z Łodzi: duże dolne zagłębienie znane od dzieciństwa. Porównaj stare obrazy i funkcję, zamiast rozpoznawać zaawansowaną jaskrę z jednego zdjęcia.

Nowe zniekształcenie lub pogorszenie widzenia wymaga pilnej oceny pod kątem powikłań plamkowych.

Źródła: M09-S15; M09-S16

Jamka tarczy nerwu wzrokowego

Foveola disci nervi optici

Małe zagłębienie tarczy może wiązać się z płynem w plamce.

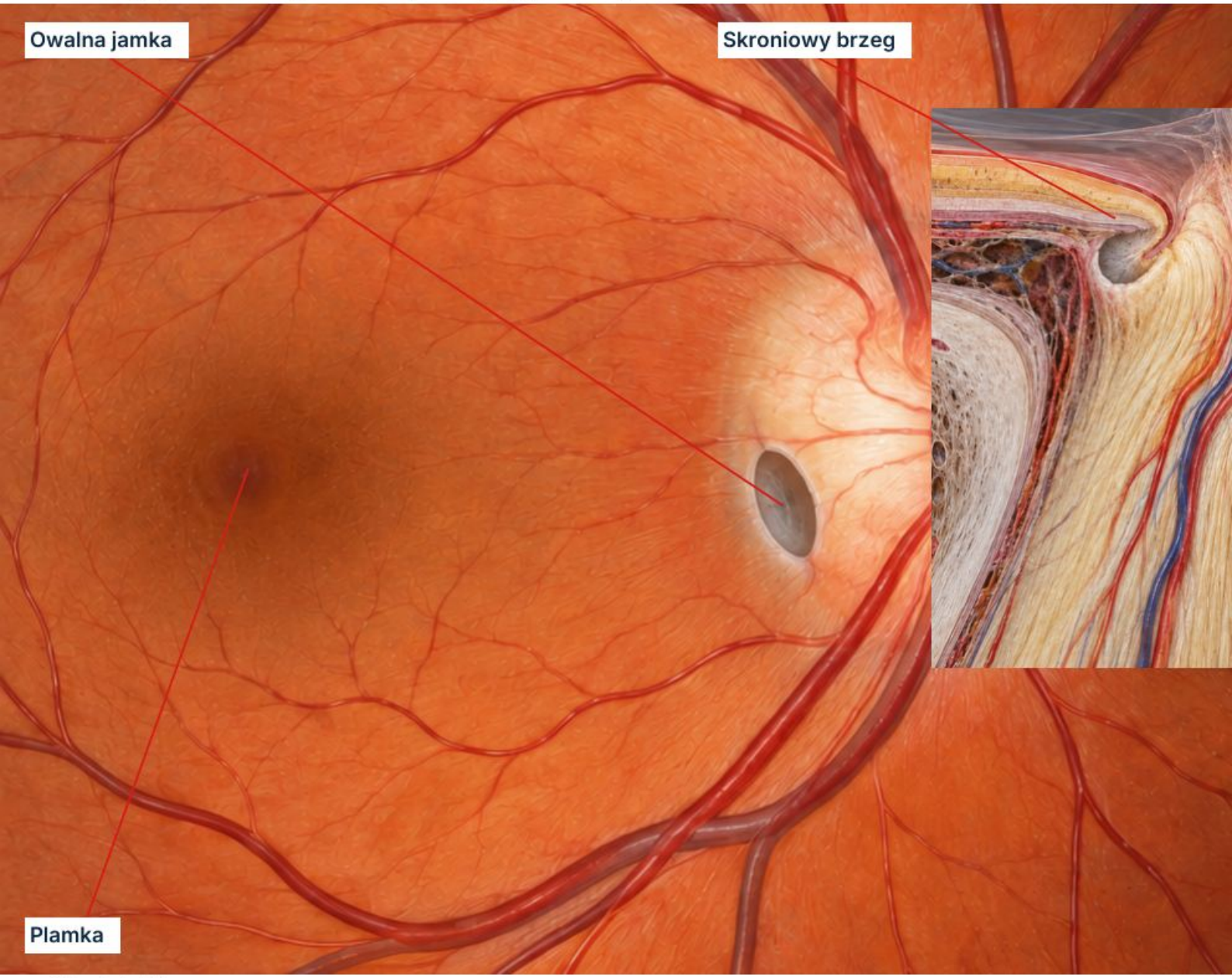

Schemat dydaktyczny

Gdzie patrzeć

Szukaj małego owalnego lub okrągłego zagłębienia, często w dolnoskroniowej części tarczy. Obejrzyj także całą plamkę.

Miejsce

Jamka może być szarawa, żółtawa lub ciemna. Różnica koloru pomaga ją zauważyć, ale głębokość ocenia się badaniem i obrazowaniem.

Częsty błąd

Kończenie badania na rozpoznaniu anomalii bez oceny plamki.

Cechy

OCT plamki służy poszukiwaniu rozwarstwienia oraz płynu podsiatkówkowego. Powikłanie może być ważniejsze funkcjonalnie niż sama niewielka jama.

Nie pomyl

Ogniskowe wcięcie jaskrowe dotyczy obręczy w innym kontekście. Przy płynie towarzyszącym jamce uwzględnij także inne choroby plamki; fotografia tarczy nie określa jego źródła.

Ocena

Zbadaj ostrość, pole i objawy centralne. Wrodzona jamka może pozostawać bezobjawowa; nowego zamglenia nie należy uznawać za niezmienny wariant.

Przypadek fikcyjny

Filip, 31 lat, z Bielska-Białej: dawna jamka i nowe falowanie linii. OCT ujawnia płyn w plamce, więc opis powinien objąć powikłanie, nie tylko tarczę.

W 10 sekund

Wskaż jamkę i sprawdź ciągłość warstw plamki. Czy występuje płyn lub rozwarstwienie?

Nowy centralny objaw przy jamce wymaga pilnej oceny specjalistycznej.

Źródła: M09-S17; M09-S15

Naczynia i obwód dna oka

Układ naczyniowy i obwód ujawniają zmiany niewidoczne w samym centrum.



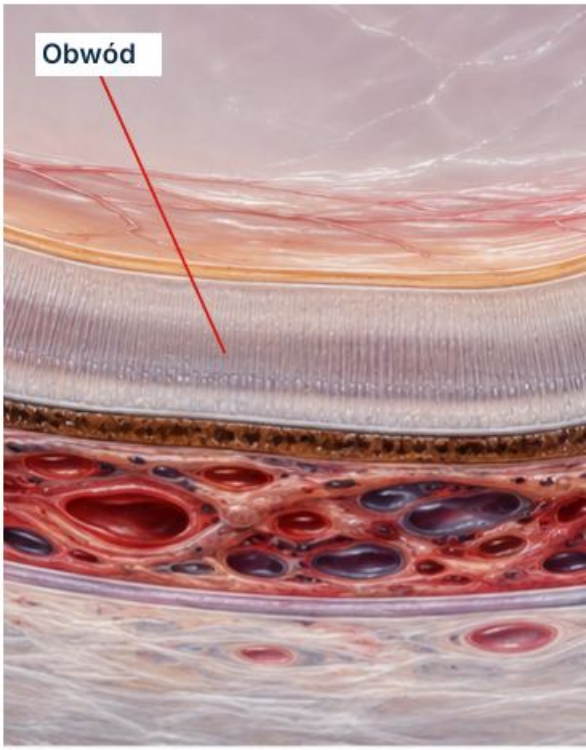



Mapa dydaktyczna naczyń oraz przekroje obwodu siatkówki i naczyniówki.

Śledź naczynie

Oddziel zbielenie tętnicze od krwotocznego wzorca żylnego.

Znajdź warstwę

Rozróżnij ścieńczenie, rozwarstwienie i odwarstwienie.

Porównanie

Dokumentuj zmianę

Przy zmianie barwnikowej sprawdź granice, grubość, płyn i wcześniejsze obrazy.

Po tym module

Potrafisz opisać rozkład zmian, rozpoznać nagłe niedokrwienie oraz wskazać granice oceny pojedynczej fotografii.

Źródła: M10-S01; M10-S06; M10-S14; M10-S17

Zamknięcie tętnicy środkowej siatkówki

Occlusio arteriae centralis retinae

Nagłe niedokrwienie siatkówki jest stanem nagłym.

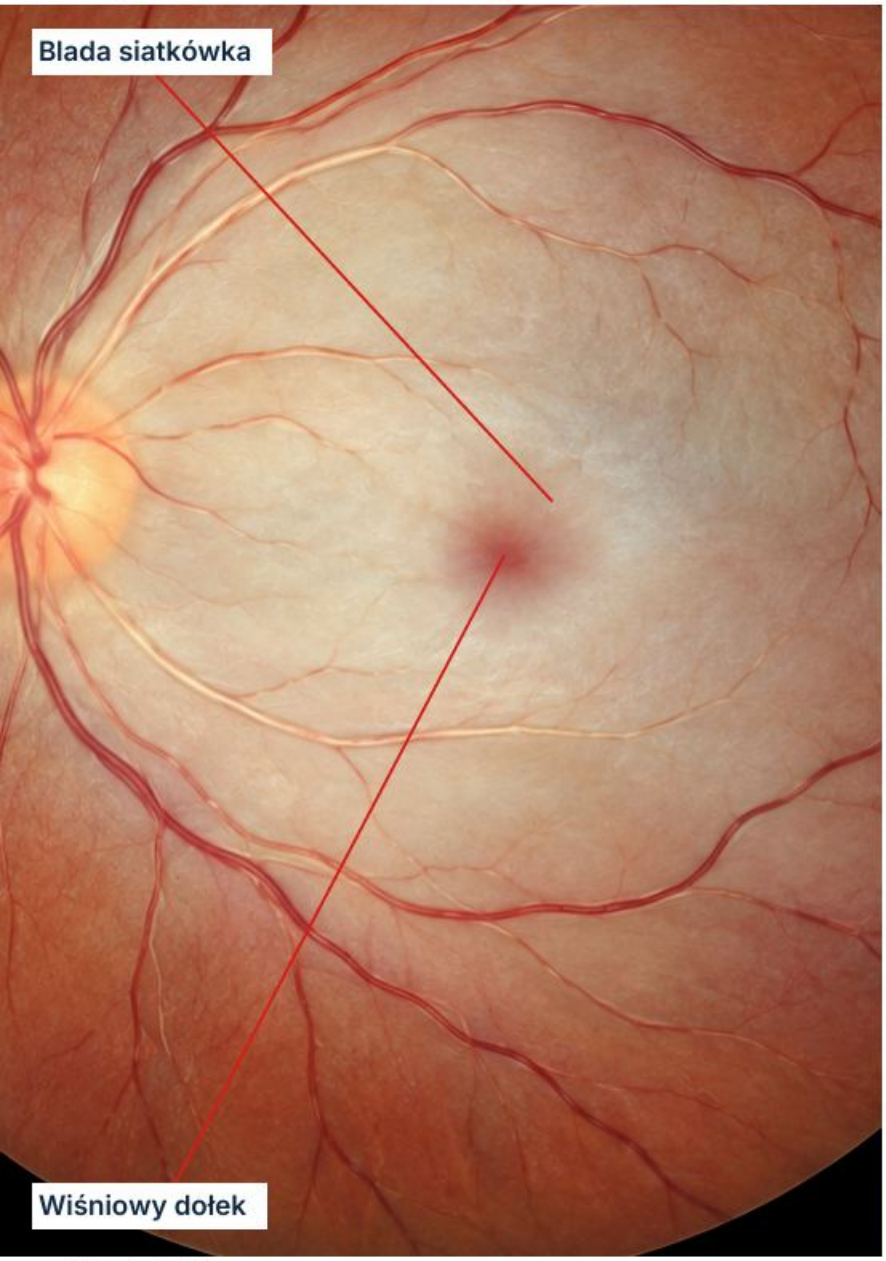

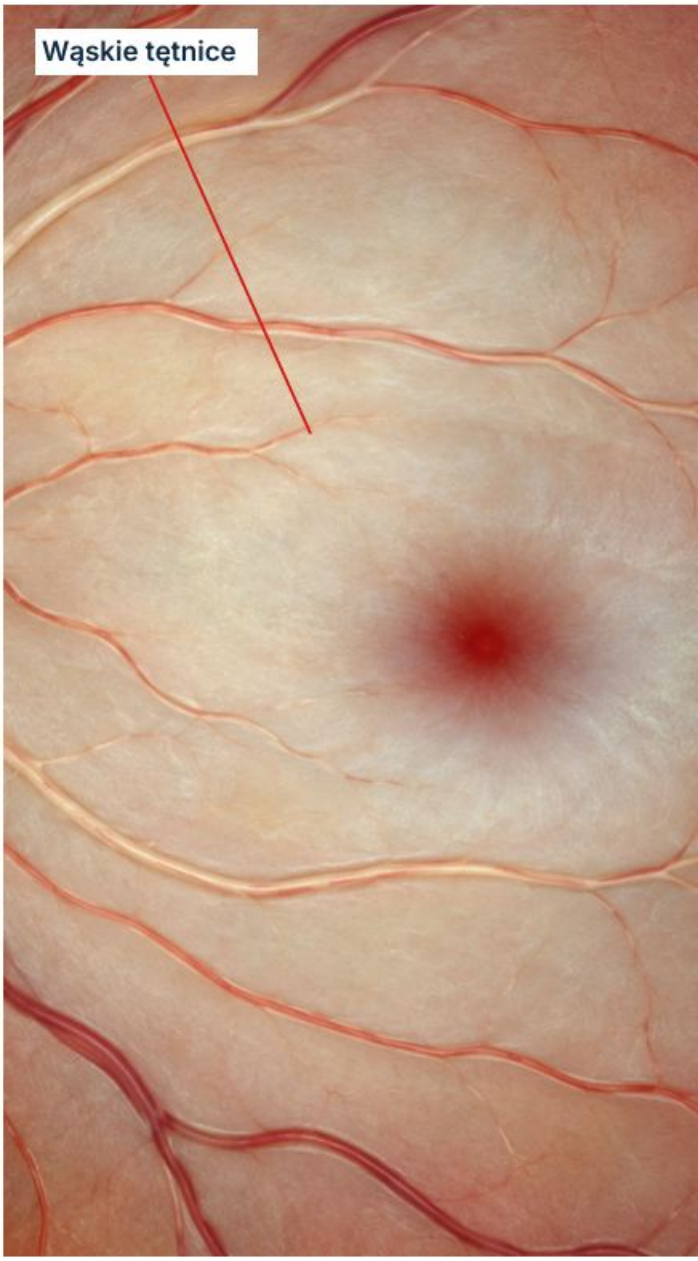

Schemat dydaktyczny

Gdzie patrzeć

Oceń tylny biegun, tętnice i ostrość oraz dokładny czas początku. Badanie nie powinno opóźniać pomocy.

Miejsce

Siatkówka może być mlecznobiała z kontrastowo czerwonym dołkiem. Ten kontrast wynika z odmiennego ukrwienia i budowy dołka, nie z krwotoku.

W 10 sekund

Zapisz godzinę początku i ostatniego prawidłowego widzenia. Czy rozpoznano nagłość objawu?

Cechy

Tętnice bywają zwężone, a przepływ segmentowany; zator nie zawsze jest widoczny. Wczesny lub niepełny obraz może być subtelny.

Ocena

Ustal nagłą bezbolesną utratę widzenia, zbadaj źrenice i objawy neurologiczne. Zapytaj także o nowe bóle głowy, żuchwy przy żuciu i objawy ogólne.

Częsty błąd

Czekanie na pełny klasyczny obraz dna przed skierowaniem do pilnej pomocy.

Nie pomyl

Zamknięcie gałęzi daje sektorowy obszar niedokrwienia. Brak wiśniowego dołka nie wyklucza ostrego zamknięcia tętnicy ani nie zmniejsza pilności.

Przypadek fikcyjny

Władysław, 73 lata, z Włocławka: od godziny prawie nie widzi jednym okiem, bez bólu. Podejrzenie niedokrwienia wymaga natychmiastowej oceny również pod kątem udaru.

Podejrzenie ostrego zamknięcia tętnicy siatkówki wymaga natychmiastowej pomocy medycznej.

Źródła: M10-S01; M10-S02; M10-S03

Zamknięcie gałęzi tętnicy siatkówki

Occlusio rami arteriae retinae

Niedokrwienie zajmuje obszar zaopatrywany przez jedną gałąź.

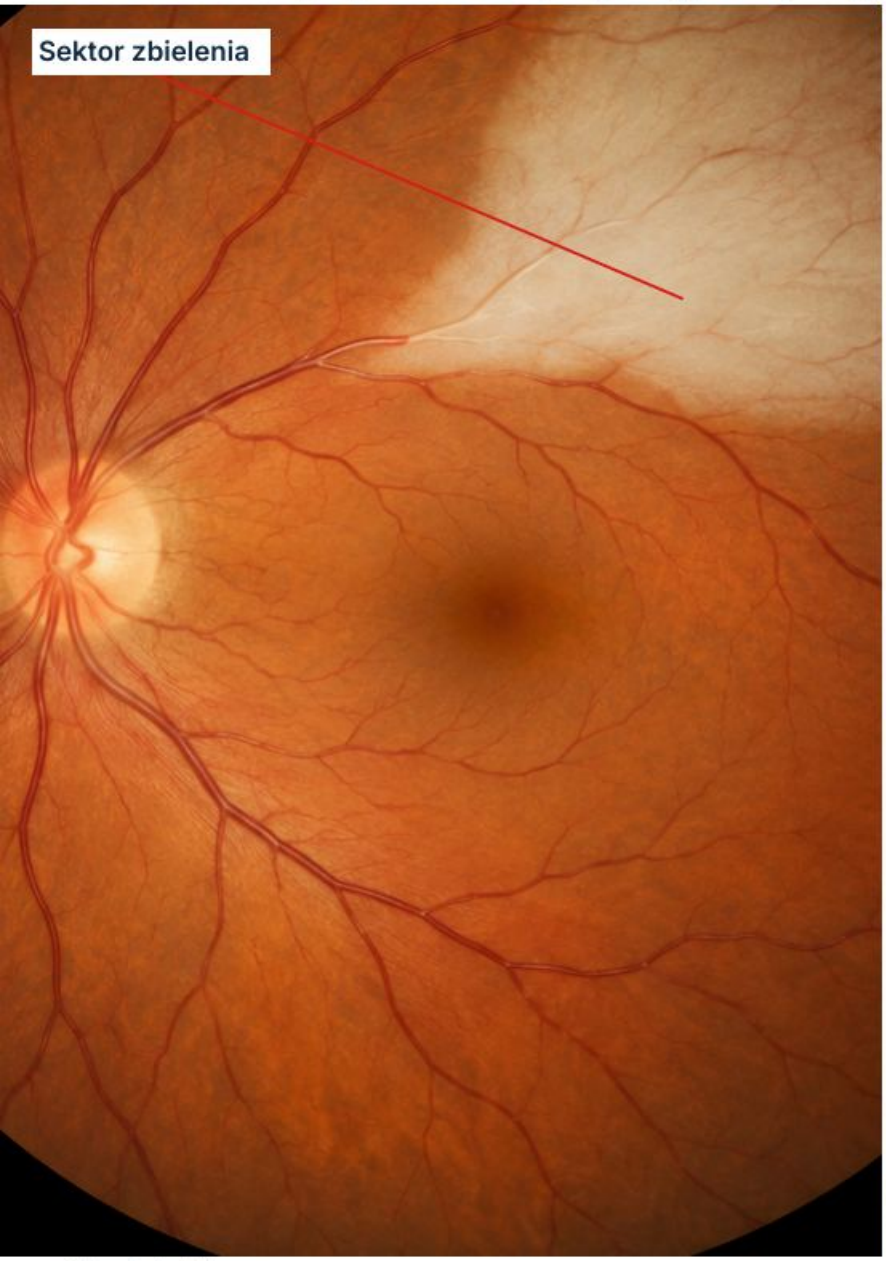



Schemat dydaktyczny

Gdzie patrzeć

Prześledź tętnicę do zbielałego sektora. Zaznacz związek obszaru z plamką i odpowiadającą mu częścią pola.

Miejsce

Białawe zmętnienie siatkówki jest ograniczone do określonego terytorium naczyniowego. Zator może znajdować się na rozwidleniu, ale bywa niewidoczny.

Częsty błąd

Uznanie dobrej ostrości za argument przeciw ostremu niedokrwieniu.

Cechy

OCT może pokazać obrzęk wewnętrznych warstw w zajętym obszarze. Brak dużych krwotoków nie oznacza łagodnej choroby.

Ocena

Ustal czas nagłego ubytku pola i sprawdź objawy neurologiczne. Zachowana ostrość centralna jest możliwa, gdy dołek nie został zajęty.

W 10 sekund

Wskaż gałąź, sektor i zgodny ubytek pola. Czy zapisano czas początku, a nie tylko datę wizyty?

Nie pomyl

Zamknięcie żyły zwykle daje sektor krwotoków i poszerzenie żylne. Niedokrwienie tętnicze może być wyraźne mimo niewielkiej liczby czerwonych zmian.

Przypadek fikcyjny

Janusz, 67 lat, z Elbląga: nagle zniknęła dolna część obrazu, ale czyta litery. Górny sektor zbielenia wymaga natychmiastowej oceny naczyniowej, nie planowej kontroli.

Podejrzenie świeżego zamknięcia gałęzi tętnicy wymaga natychmiastowej oceny medycznej.

Źródła: M10-S01; M10-S04; M10-S05

Zakrzep żyły środkowej siatkówki

Occlusio venae centralis retinae

Zaburzony odpływ żylny powoduje rozległe zmiany dna.

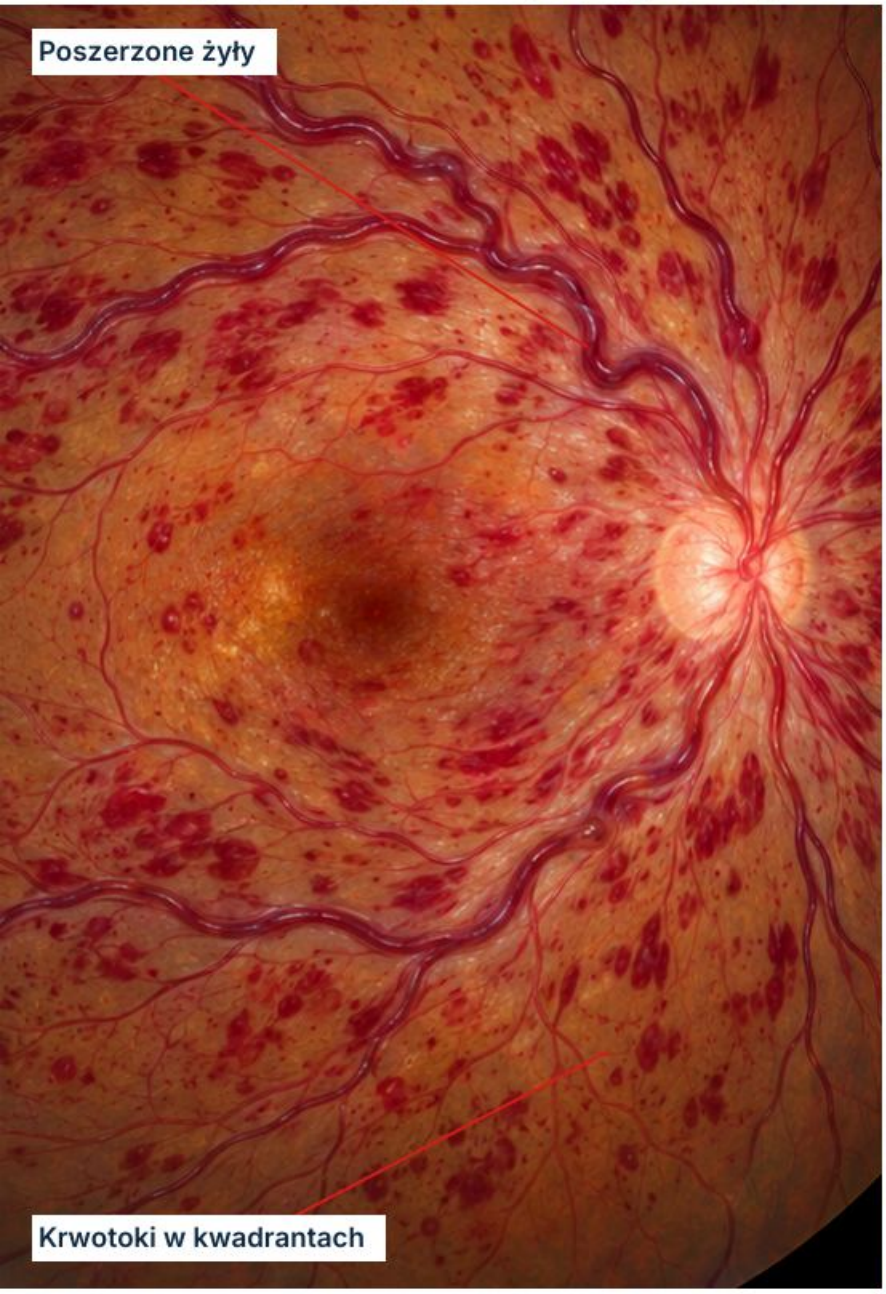

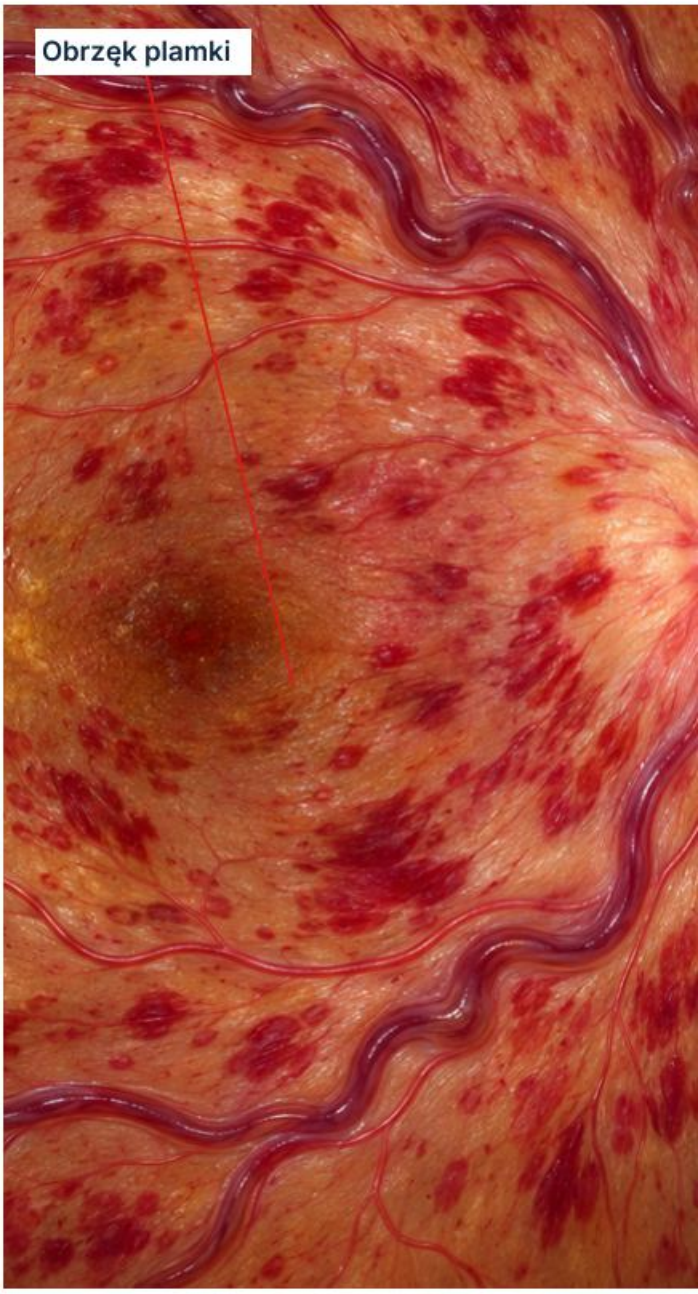

Schemat dydaktyczny

Gdzie patrzeć

Oceń cztery kwadranty, tarczę i plamkę. Zapisz rozległość zmian oraz wygląd żył, zamiast opierać opis na jednym krwotoku.

Miejsce

Żyły są poszerzone i kręte, z licznymi krwotokami w różnych warstwach. Możliwe są obrzęk tarczy i ogniska waty.

Ocena

Zbadaj ostrość, źrenice, ciśnienie i przedni odcinek. Szukaj nowych naczyń tęczówki; ocena ryzyka powikłań nie kończy się na dnie.

Cechy

OCT ocenia obrzęk plamki, a angiografia pomaga mapować niedokrwienie. Liczba krwotoków sama nie wystarcza do ustalenia perfuzji.

Nie pomyl

Zakrzep gałęzi ma zwykle sektorowy zasięg. Obustronne lub nietypowe rozlane krwotoki wymagają również rozważenia przyczyn ogólnoustrojowych.

Przypadek fikcyjny

Leon, 74 lata, z Kalisza: jednostronne zamglenie i rozległe krwotoki. Nie określaj postaci jako niedokrwiennej tylko po ciemnym zdjęciu; potrzebna jest ocena funkcji i perfuzji.

Częsty błąd

Klasyfikowanie stopnia niedokrwienia wyłącznie według liczby krwotoków.

W 10 sekund

Czy zmiany obejmują wszystkie kwadranty? Sprawdź plamkę, perfuzję i przedni odcinek.

Nowe pogorszenie widzenia wymaga pilnej oceny; ból i zaczerwienienie mogą wskazywać powikłanie ciśnieniowe.

Źródła: M10-S06; M10-S07

Zakrzep gałęzi żyły siatkówki

Occlusio rami venae retinae

Krwotoki tworzą sektor odpowiadający odpływowi żylnemu.

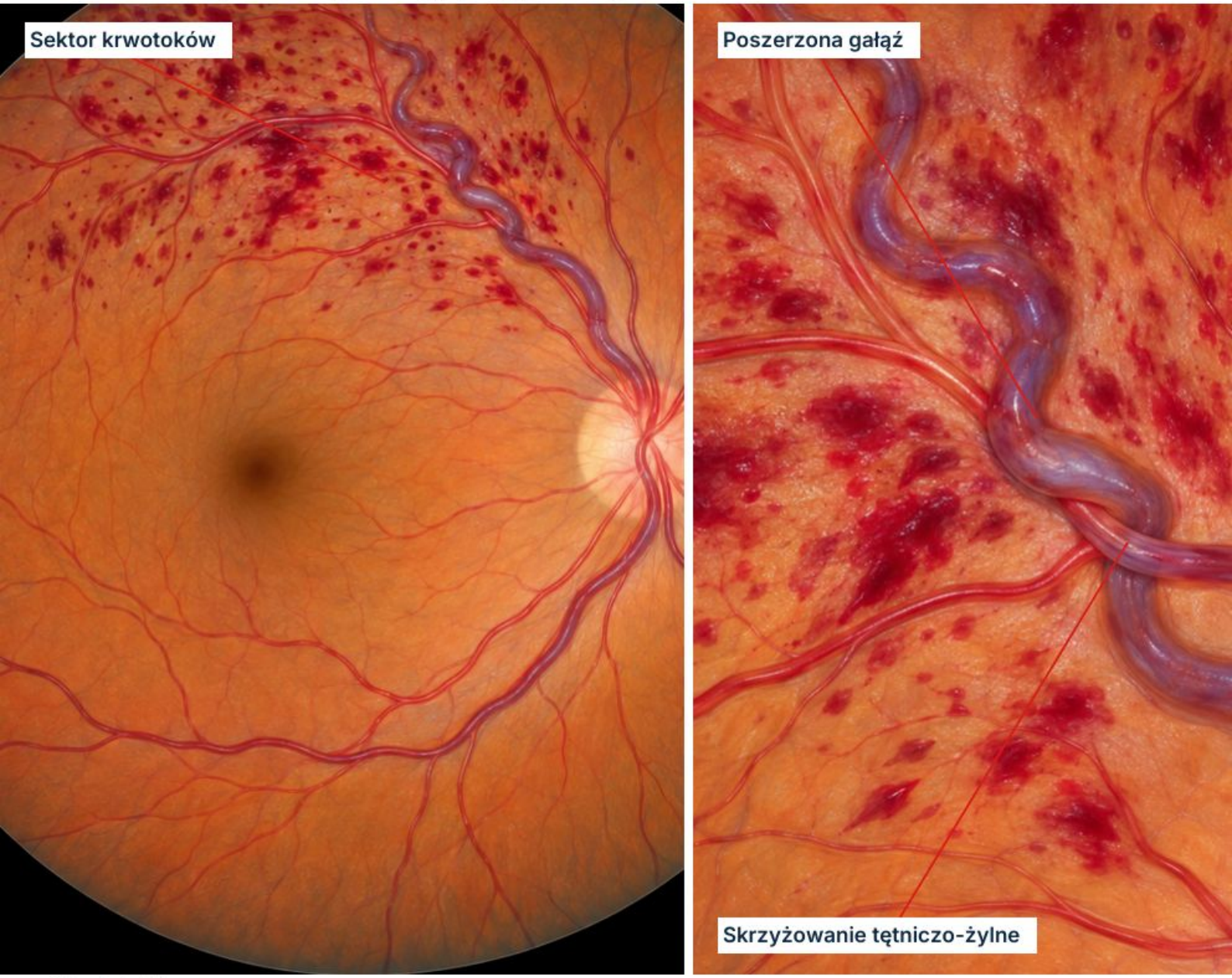

Schemat dydaktyczny

Gdzie patrzeć

Prześledź zajętą żyłę od sektora zmian do skrzyżowania. Oceń zasięg ku plamce oraz pozostałe kwadranty.

Miejsce

Skupisko krwotoków, obrzęku i czasem ognisk waty układa się w terytorium żyły. Rozkład jest ważniejszy niż sam typ pojedynczego krwotoku.

Częsty błąd

Nazywanie wszystkich sektorowych zmian zamknięciem tętnicy.

Cechy

Poszerzona, kręta gałąź i związek ze skrzyżowaniem wspierają rozpoznanie. Obraz z czasem zmienia się, więc stare krwotoki mogą być mniej liczne.

Ocena

OCT ocenia plamkę, a angiografia niedokrwienie i nieprawidłowe naczynia. Zbierz wywiad naczyniowy i zmierz ciśnienie tętnicze.

W 10 sekund

Wskaż żyłę, skrzyżowanie i granice sektora. Czy sprawdzono płyn w plamce?

Nie pomyl

Zamknięcie tętnicy daje raczej zbielenie sektora niż dominujący obraz krwotoczny. Retinopatia cukrzycowa może współistnieć i wymaga oceny poza zajętą gałęzią.

Przypadek fikcyjny

Wiesława, 69 lat, z Legnicy: zamglenie i górnoskroniowy sektor krwotoków. Oceń także OCT plamki; rozległość sektora nie mówi sama, czy centrum jest obrzęknięte.

Nowy ubytek widzenia wymaga pilnej oceny okulistycznej.

Źródła: M10-S08; M10-S07

Skrzyżowania tętniczo-żylne w retinopatii nadciśnieniowej

Signa intersectionum arteriovenosarum

Usztywniona tętniczka zmienia wygląd przebiegającej pod nią żyły.

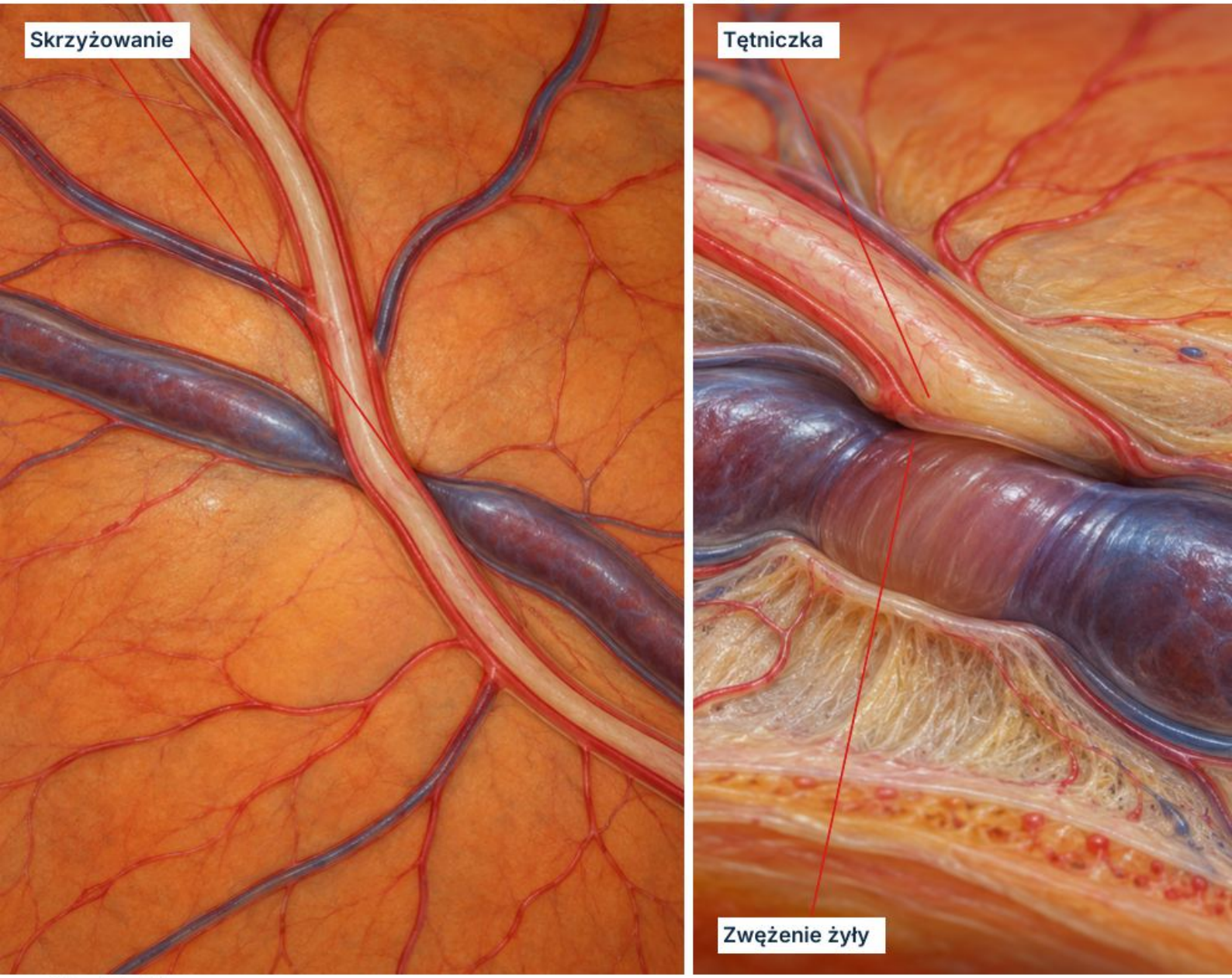

Schemat dydaktyczny

Gdzie patrzeć

Porównaj żyłę przed skrzyżowaniem i za nim. Oceń kilka miejsc, zamiast opierać wniosek na pojedynczym zasłonięciu.

Miejsce

Możliwe są ogniskowe zwężenie, zwężający się zarys lub pozorne przerwanie widocznego słupa krwi. Tętniczka może mieć nasilony refleks świetlny.

Częsty błąd

Wnioskowanie o dzisiejszym ciśnieniu z pojedynczego skrzyżowania.

Cechy

Zmiany skrzyżowań zwykle odzwierciedlają przewlekłą przebudowę naczyń. Nie pokazują aktualnej wartości ciśnienia ani nie datują skoku ciśnienia.

Ocena

Zmierz ciśnienie i sprawdź krwotoki, ogniska waty oraz tarczę. Obraz przewlekłego skrzyżowania trzeba oddzielić od cech ostrego uszkodzenia narządowego.

Nie pomyl

Zasłonięcie żyły przez prawidłową tętniczkę nie jest samo dowodem patologii. Sektor krwotoków z poszerzeniem żyły wymaga oceny pod kątem zakrzepu gałęzi.

Przypadek fikcyjny

Edward, 71 lat, z Łomży: zmiany skrzyżowań podczas kontroli, bez nowych objawów. Zapisz cechy przewlekłe i wynik pomiaru, nie rozpoznawaj przełomu ze zdjęcia.

W 10 sekund

Czy oceniono oba odcinki żyły, refleks tętniczki i resztę dna? Jaki jest wynik pomiaru?

Bardzo wysokie ciśnienie z objawami wzrokowymi lub neurologicznymi wymaga natychmiastowej oceny medycznej.

Źródła: M10-S09; M10-S10

Zator cholesterolowy

Embolus cholesterolicus

Połyskujący materiał w tętniczce jest sygnałem choroby naczyniowej.

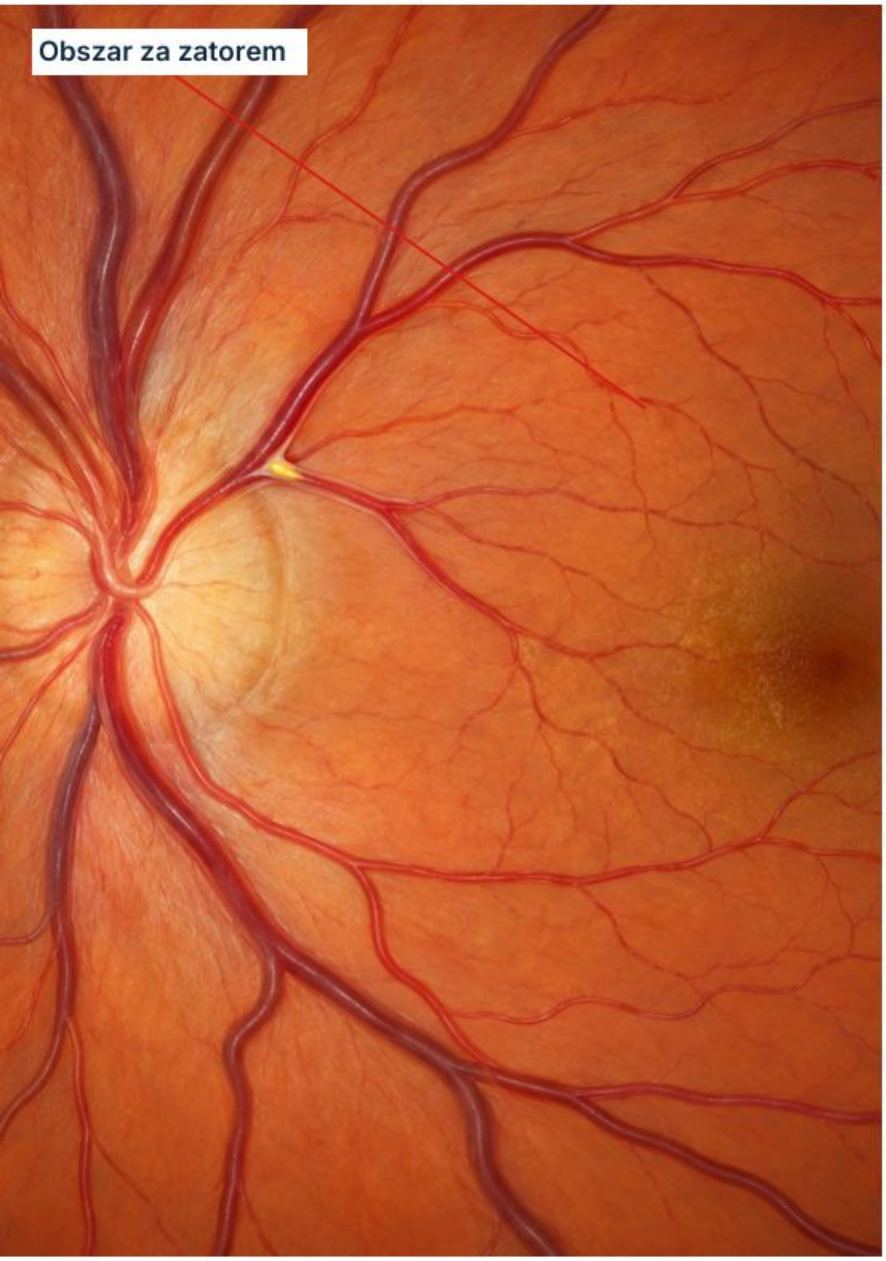

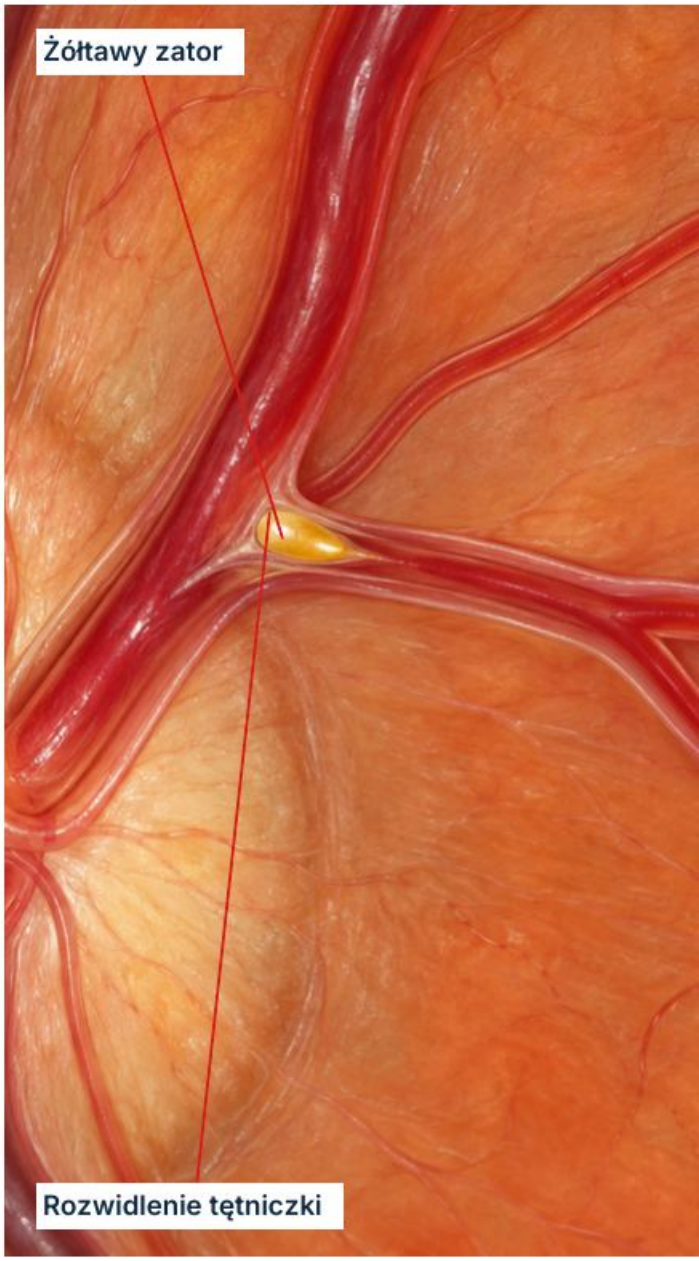

Schemat dydaktyczny

Gdzie patrzeć

Zlokalizuj zmianę wewnątrz tętniczki, często przy rozwidleniu. Sprawdź siatkówkę za nią oraz pole widzenia.

Miejsce

Płytka Hollenhorsta jest zwykle żółtawa lub pomarańczowa i połyskująca. Na fotografii można pomylić refleks z materiałem, więc potwierdź lokalizację w badaniu.

Częsty błąd

Uspokajanie pacjenta wyłącznie dlatego, że płytka została wykryta przypadkowo.

Cechy

Widoczny materiał nie zawsze całkowicie zamyka przepływ. Brak objawów nie oznacza braku znaczenia ogólnoustrojowego.

Nie pomyl

Złóg poza naczyniem nie jest zatorem. Nie każdy zator ma skład cholesterolowy; biały lub matowy materiał może mieć inną naturę.

W 10 sekund

Czy materiał leży w tętniczce? Sprawdź terytorium, czas objawów i potrzebę oceny ogólnej.

Ocena

Zapytaj o przemijającą lub trwałą utratę widzenia oraz objawy neurologiczne. Ocena medyczna obejmuje poszukiwanie źródła zatorowego i ryzyka naczyniowego.

Przypadek fikcyjny

Zbigniew, 75 lat, z Torunia: przypadkowa połyskująca płytka bez skarg. Znalezisko wymaga oceny naczyniowej; zapytaj także o krótkie wcześniejsze epizody zaciemnienia.

Świeża utrata widzenia lub objaw neurologiczny wymagają natychmiastowej pomocy; bezobjawowy zator również wymaga sprawnej oceny lekarskiej.

Źródła: M10-S11; M10-S12

Zapalenie naczyń siatkówki

Vasculitis retinae

Osłonki naczyniowe i przeciek wymagają ustalenia przyczyny.





Schemat dydaktyczny

Gdzie patrzeć

Prześledź żyły i tętnice w całej widocznej siatkówce. Określ, które naczynia i odcinki są zajęte.

Miejsce

Białawe osłonki lub mankiety wokół naczyń mogą towarzyszyć zapaleniu. Oceń także szklistkę, siatkówkę i przedni odcinek.

Ocena

Wywiad obejmuje objawy ogólne, zakażenia i wcześniejsze choroby zapalne. Dobór badań zależy od obrazu; nie każda postać oznacza układowe zapalenie naczyń.

Cechy

Obszar niedokrwienia

Angiografia pomaga wykryć przeciek przez ściany naczyń, zamknięcia i niedokrwienie. Sam jasny przebieg naczynia nie dowodzi aktualnej aktywności zapalnej.

Nie pomyl

Stwardniałe lub dawno zamknięte naczynie może wyglądać biało bez aktywnego zapalenia. Choroba zakaźna i niezakaźna wymagają odróżnienia przed wnioskami etiologicznymi.

Przypadek fikcyjny

Agata, 36 lat, z Lublina: nowe męty, osłonki żylne i komórki w szklistce. Opisz zajęcie naczyń oraz zapalenie, zamiast od razu przypisywać chorobę autoimmunologiczną.

Częsty błąd

Utożsamianie każdej białej osłonki z aktywnym procesem autoimmunologicznym.

W 10 sekund

Wskaż naczynie, cechy zapalenia i wynik oceny perfuzji. Czy rozważono zakażenie?

Nowe pogorszenie widzenia lub podejrzenie aktywnego zapalenia wymaga pilnej oceny okulistycznej.

Źródła: M10-S13

Zwyrodnienie kraciaste

Lattice degeneration

Obwodowe ścieńczenie może zawierać barwnik i białe naczynia.

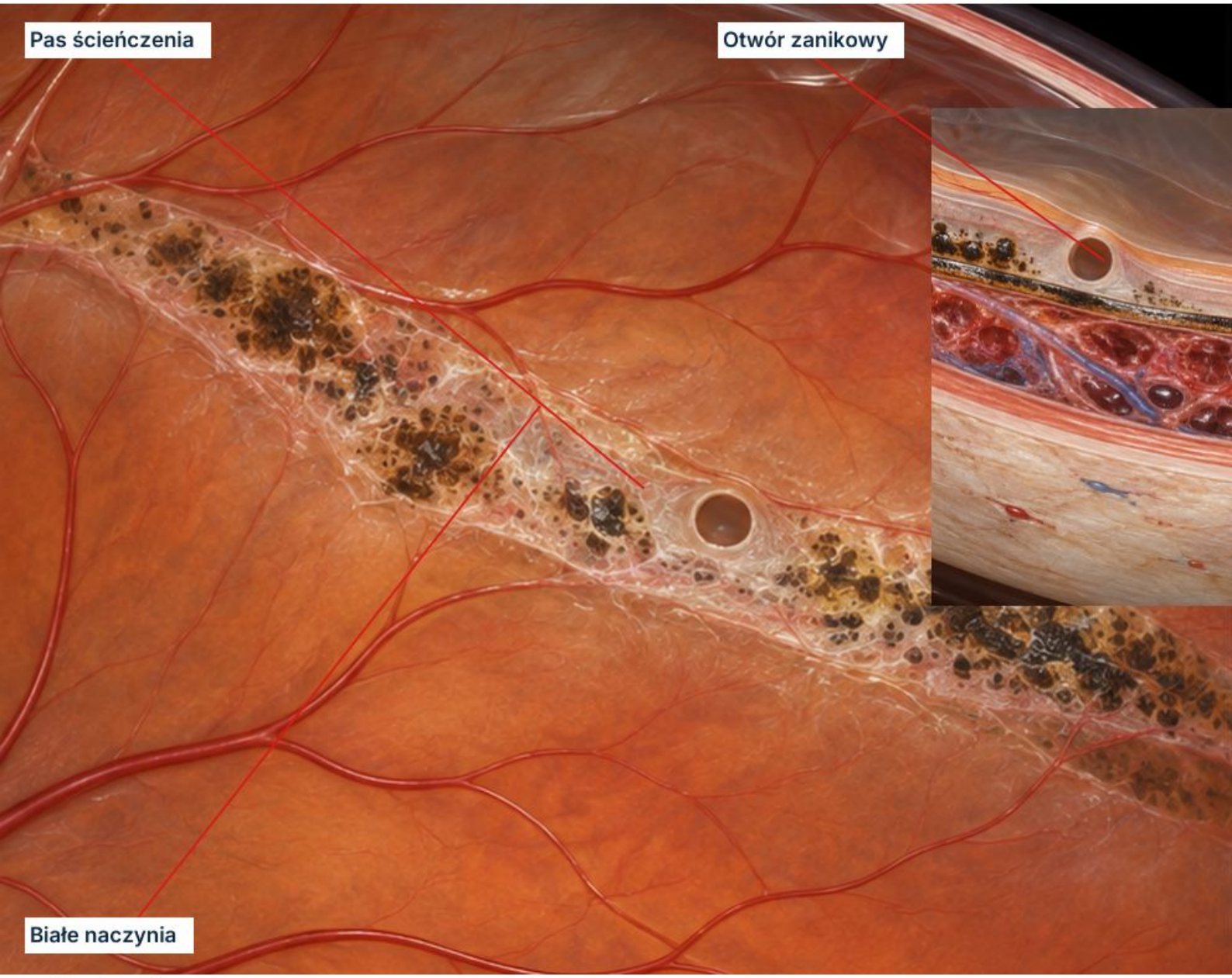

Schemat dydaktyczny

Gdzie patrzeć

Oceń obwód po rozszerzeniu źrenicy. Wydłużone lub owalne pola często układają się równolegle do brzegu siatkówki.

Miejsce

Obszar jest ścieńczały, czasem z siateczką stwardniałych naczyń i skupiskami barwnika. Nie wszystkie elementy są obecne jednocześnie.

W 10 sekund

Pokaż granice pola i poszukaj ubytku. Czy oceniono również siatkówkę poza obszarem ścieńczenia?

Cechy

Szukaj okrągłych otworów w obrębie pola i trakcyjnych przedarć przy jego granicy. Zapisz położenie oraz otaczający płyn.

Ocena

Zapytaj o błyski, nowe męty i cień. Sama krata często nie powoduje objawów; ich pojawienie się wymaga poszukiwania powikłania.

Częsty błąd

Traktowanie obecności kraty jako dowodu istniejącego odwarstwienia.

Nie pomyl

Zwyrodnienie kraciaste nie jest tym samym co odwarstwienie. Ryzyko powikłań jest zwiększone, ale u większości osób nie dochodzi do przedarcia ani odwarstwienia.

Przypadek fikcyjny

Joanna, 29 lat, z Gdańska: krótkowzroczność i obwodowy pas bez objawów. Opisz otwory oraz płyn; nie przedstawiaj samej kraty jako nieuchronnej utraty widzenia.

Nowe błyski i męty wymagają pilnego badania; zasłona lub spadek widzenia — natychmiastowej oceny.

Źródła: M10-S14; M10-S15

Retinoschisis obwodowe

Retinoschisis peripherica

Rozdzielają się warstwy samej siatkówki.

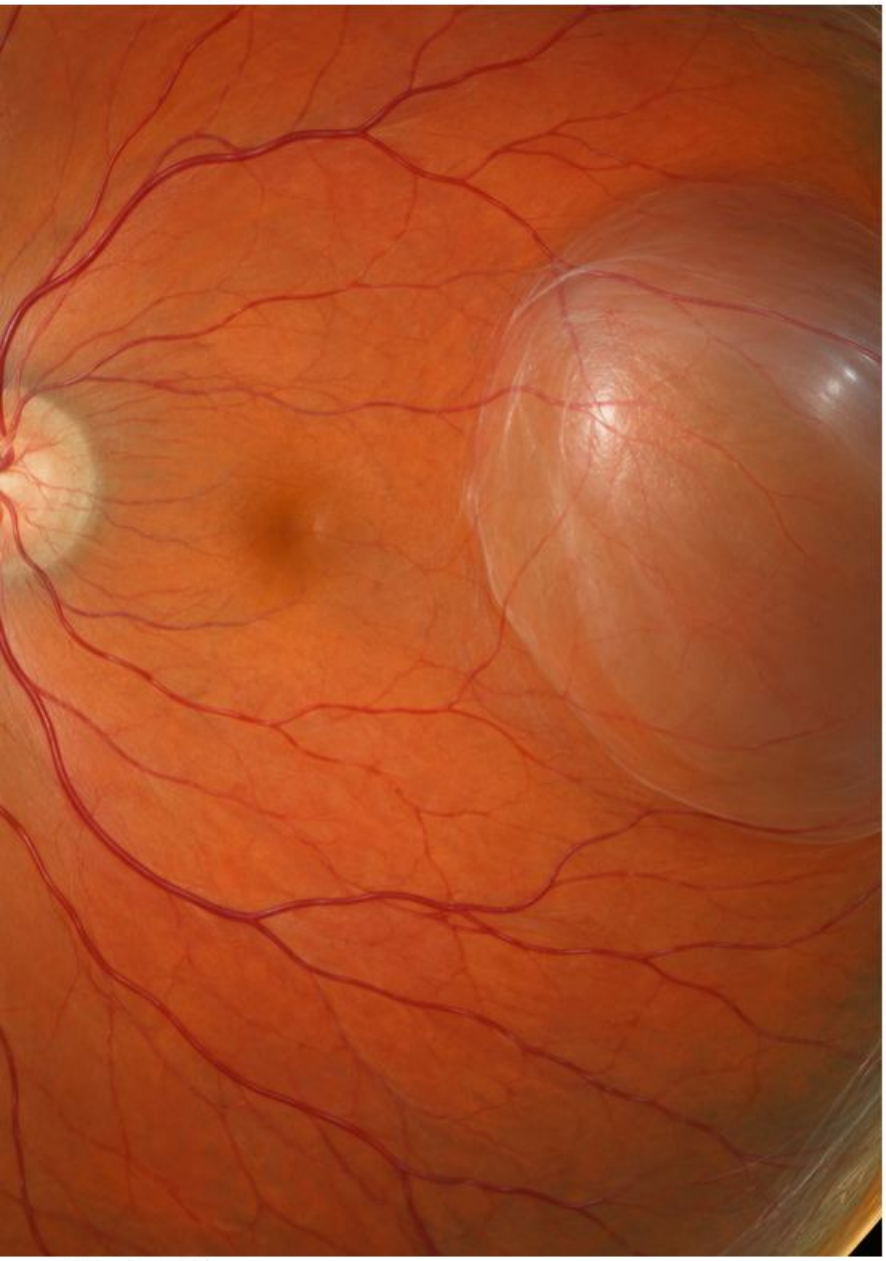

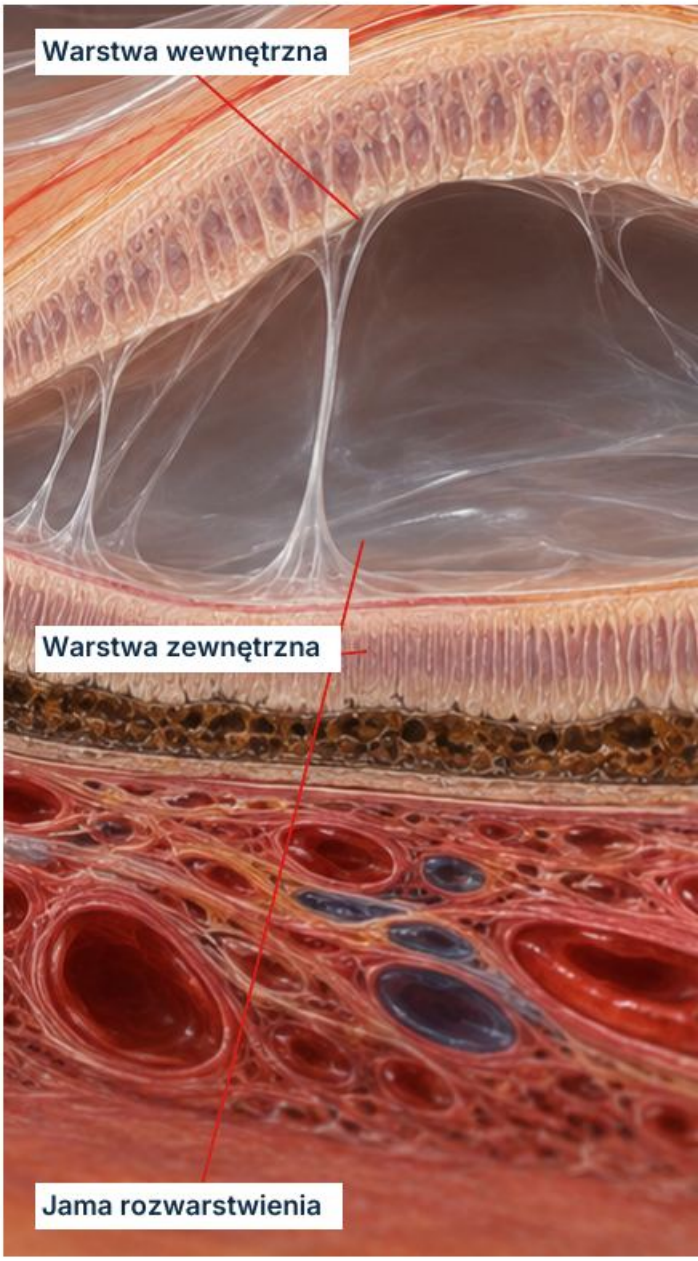

Schemat dydaktyczny

Gdzie patrzeć

Oceń obwodowe uniesienie, często dolnoskroniowe. Zapisz granicę tylną i relację do pozostałej siatkówki.

Miejsce

Uniesienie jest zwykle gładkie, kopulaste i względnie nieruchome. Ruchomość wymaga badania dynamicznego; pojedyncze zdjęcie jej nie potwierdza.

Częsty błąd

Rozróżnianie schisis i odwarstwienia wyłącznie na podstawie gładkości.

Cechy

OCT dostępnego obszaru pokazuje rozdzielenie warstw, zamiast oddzielenia całej siatkówki od RPE. To kluczowa różnica anatomiczna.

Ocena

Sprawdź otwory w obu ścianach i płyn podsiatkówkowy. Rzadkie powikłania mogą współistnieć, więc gładki kształt nie jest sam wystarczającym uspokojeniem.

W 10 sekund

Czy rozdzielenie jest w siatkówce, czy pod nią? Oceń obie ściany i granicę tylną.

Nie pomyl

Odwarstwienie przedarciowe często ma fałdy, lecz przewlekłe może być gładkie. Rozpoznanie wymaga oceny warstw oraz otoczenia, nie tylko porównania powierzchni.

Przypadek fikcyjny

Roman, 68 lat, z Płocka: bezobjawowa obwodowa kopuła. Ustal anatomiczny przedział i sprawdź ubytki, zanim nazwiesz zmianę odwarstwieniem albo wariantem bez ryzyka.

Nowe błyski, zasłona lub utrata widzenia wymagają pilnej oceny niezależnie od wcześniejszego rozpoznania.

Źródła: M10-S16; M07-S11

Znamię naczyniówki

Naevus choroideae

Zmianę barwnikową ocenia się także pod kątem wzrostu i płynu.

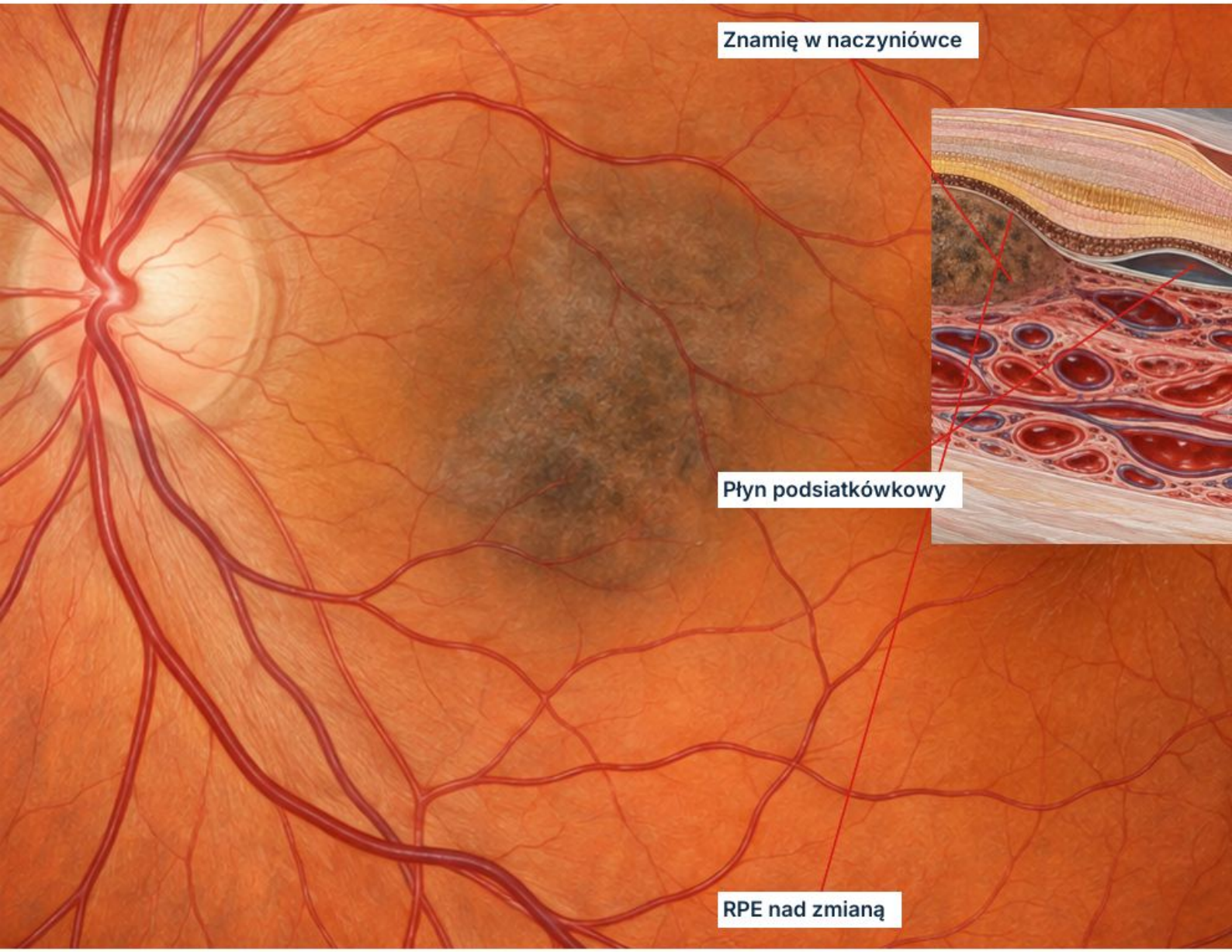

Schemat dydaktyczny

Gdzie patrzeć

Oceń położenie, zasięg oraz relację do tarczy i plamki. Fotografia dokumentuje granice, ale nie mierzy grubości.

Miejsce

Znamię bywa brunatne lub szare, czasem słabo pigmentowane. Nad nim mogą występować druzy i zmiany RPE wskazujące na przewlekłość.

Ocena

Porównuj fotografie w zgodnej skali i ustal nowe objawy. Stabilność trzeba wykazać, zamiast zakładać ją z pojedynczego obrazu.

Cechy

OCT ocenia płyn i siatkówkę nad zmianą, a USG pomaga mierzyć grubość. Poszukuj pomarańczowego barwnika oraz innych cech wymagających oceny specjalistycznej.

Nie pomyl

Czerniak może przypominać znamię, zwłaszcza niewielki. Sam ciemny kolor nie dowodzi złośliwości, a obecność druz nie daje całkowitej pewności łagodności.

Przypadek fikcyjny

Alicja, 62 lata, z Opola: szarawa zmiana wykryta przypadkowo. Zmierz i udokumentuj cechy ryzyka; brak objawów nie zastępuje oceny grubości oraz płynu.

Częsty błąd

Nazywanie każdej ciemnej zmiany znamieniem bez oceny cech ryzyka.

W 10 sekund

Czy udokumentowano granice, grubość, płyn i porównanie? Oddziel rozpoznanie robocze od potwierdzonej stabilności.

Wzrost, płyn lub nowe objawy wymagają sprawnej oceny specjalistycznej.

Źródła: M10-S17

Podsumowanie i plan powtórek

Wracaj do różnic, które rzeczywiście sprawiają Ci trudność.

Pierwsza sesja

Wybierz pięć atlasów dotyczących jednej struktury. Zakryj tytuły i opisy; przy każdym podaj lokalizację, dwie cechy oraz jedno podobne rozpoznanie.

Powrót

Wróć do tych samych kart następnego dnia. Zmieniaj kolejność. Najpierw odpowiedz z pamięci, dopiero potem porównaj z tekstem.

Mieszana powtórka

Po kilku dniach połącz pomylone obrazy z kartami z innych modułów. Nie przedłużaj odstępu, jeśli nadal mylisz cechę rozstrzygającą.

Dla każdej karty zaznacz: lokalizacja trafna / cechy trafne / różnicowanie trafne / brakujący element badania wskazany. To cztery osobne kryteria, nie ocena pewności siebie.

○	○	○	○
○	○	○	○
○	○	○	○
○	○	○	○
○	○	○	○

Atlas ___ · moja pomyłka ___ · cecha różnicująca ___ · potrzebne badanie ___ · data powrotu ___

Przykład błędu: „Każdy kontakt rzęs z okiem nazwałem entropionem”. Korekta: sprawdzam obrót brzegu i miejsce wyrastania rzęsy.

Przechodź dalej, gdy odtwarzasz różnicę bez podpowiedzi i umiesz wyjaśnić, czego ilustracja nie pozwala ustalić. To kryterium nauki, nie uprawnienie do samodzielnego rozpoznania.

Czerwone oko: gdzie leży zmiana?

Najpierw ostrość wzroku i objawy. Następnie lokalizacja.



01 · Spojówka

Rozlane zaczerwienienie, łzawienie lub wydzielina mogą towarzyszyć zapaleniu spojówek. Silny ból, światłowstręt i spadek ostrości wzroku wymagają dalszej oceny.

Sprawdź naczynia i wydzielinę.

02 · Rogówka

Białawy naciek, ubytek nabłonka i ból wskazują na rogówkę. Zapytaj o soczewki kontaktowe. Ubytek ocenia się po barwieniu fluoresceiną; fotografia nie określa głębokości zmiany.

Sprawdź przejrzystość i barwienie.

03 · Przedni odcinek błony naczyniowej

Ból, światłowstręt i przekrwienie wokół rąbka mogą towarzyszyć zapaleniu. Komórki i zmętnienie cieczy wodnistej (flare) ocenia się w lampie szczelinowej. Nie potwierdzisz ich na zwykłym zdjęciu oka.

Sprawdź komorę przednią.

Sprawdź na przykładzie

Pacjent zgłasza ból i pogorszenie widzenia przy zaczerwienieniu. Potrzebna jest pilna ocena okulistyczna. Podobny kolor spojówki nie oznacza jednakowego źródła dolegliwości ani podobnej pilności oceny.

Błąd: rozpoznanie zapalenia spojówek na podstawie samego zaczerwienienia.

W 10 sekund

Nazwij strukturę i cechę różnicującą. Czerwone oko to objaw, nie rozpoznanie.

Ilustracje dydaktyczne · wzorce orientacyjne
Źródła: [4–7]; AAO EyeWiki — Slit Lamp Examination

Źródła / Bibliografia — 1

Odwołania na stronach atlasu odpowiadają oznaczeniom podanym przy źródłach. Każdy adres występuje raz, ze wszystkimi przypisanymi oznaczeniami. Data weryfikacji źródeł: 17.10.2026. Instytucje wymienione w bibliografii nie są autorami ani sponsorami produktu.

P-R001 · College — Chalazion
Odwołania: M01-S01
https://www.college-optometrists.org/clinical-guidance/clinical-management-guidelines/chalazion_meibomiancyst

P-R002 · AAO EyeWiki — Chalazion
Odwołania: M01-S02, [3]
https://eyewiki.aao.org/Chalazion

P-R003 · NEI — Blepharitis
Odwołania: M01-S03
https://www.nei.nih.gov/eye-health-information/eye-conditions-and-diseases/blepharitis

P-R004 · College — Blepharitis
Odwołania: M01-S04
https://www.college-optometrists.org/clinical-guidance/clinical-management-guidelines/blepharitis_lidmargindisease

P-R005 · AAO EyeWiki — MGD
Odwołania: M01-S05
https://eyewiki.aao.org/Meibomian_Gland_Dysfunction_(MGD)

P-R006 · AAO EyeWiki — Blepharoptosis
Odwołania: M01-S06
https://eyewiki.aao.org/Blepharoptosis

P-R007 · NANOS — Droopy Eyelid
Odwołania: M01-S07
https://www.nanosweb.org/files/Patient%20Brochures/Droopy_Eyelid_%28Ptosis%29.pdf

P-R008 · College — Entropion
Odwołania: M01-S08
https://www.college-optometrists.org/clinical-guidance/clinical-management-guidelines/entropion

Źródła / Bibliografia — 2

Odwołania na stronach atlasu odpowiadają oznaczeniom podanym przy źródłach. Każdy adres występuje raz, ze wszystkimi przypisanymi oznaczeniami. Data weryfikacji źródeł: 17.10.2026. Instytucje wymienione w bibliografii nie są autorami ani sponsorami produktu.

P-R009 · College — Trichiasis
Odwołania: M01-S09
https://www.college-optometrists.org/clinical-guidance/clinical-management-guidelines/trichiasis

P-R010 · College — Ectropion
Odwołania: M01-S10
https://www.college-optometrists.org/clinical-guidance/clinical-management-guidelines/ectropion

P-R011 · AAO EyeWiki — Slit Lamp Examination
Odwołania: M01-S11, M03-S21, PR-S08
https://eyewiki.aao.org/Slit_Lamp_Examination

P-R012 · AAO EyeWiki — Distichiasis
Odwołania: M01-S12
https://eyewiki.aao.org/Distichiasis

P-R013 · AAO EyeWiki — Exposure Keratopathy
Odwołania: M01-S13
https://eyewiki.aao.org/Exposure_Keratopathy

P-R014 · AAO EyeWiki — Dermatochalasis
Odwołania: M01-S14
https://eyewiki.aao.org/Dermatochalasis

P-R015 · AAO EyeWiki — Xanthelasma
Odwołania: M01-S15
https://eyewiki.aao.org/Xanthelasma

P-R016 · College — Molluscum
Odwołania: M01-S16
https://www.college-optometrists.org/clinical-guidance/clinical-management-guidelines/molluscumcontagiosum

Źródła / Bibliografia — 3

Odwołania na stronach atlasu odpowiadają oznaczeniom podanym przy źródłach. Każdy adres występuje raz, ze wszystkimi przypisanymi oznaczeniami. Data weryfikacji źródeł: 17.10.2026. Instytucje wymienione w bibliografii nie są autorami ani sponsorami produktu.

P-R017 · College — BCC periocular
Odwołania: M01-S17
https://www.college-optometrists.org/clinical-guidance/clinical-management-guidelines/basalcellcarcinoma_bcc_periocular

P-R018 · Merck Professional — Preseptal and Orbital Cellulitis
Odwołania: M01-S18, M06-S08
https://www.merckmanuals.com/en-ca/professional/eye-disorders/orbital-diseases/preseptal-and-orbital-cellulitis

P-R019 · AAO EyeWiki — Preseptal Cellulitis
Odwołania: M01-S19
https://eyewiki.org/Preseptal_Cellulitis

P-R020 · NHS — Bell’s palsy
Odwołania: M01-S20
https://www.nhs.uk/conditions/bells-palsy/

P-R021 · College of Optometrists — Annex 4: Urgency of referrals table
Odwołania: M01-S21, M02-S19, [7]
https://www.college-optometrists.org/clinical-guidance/guidance/guidance-annexes/annex-4-urgency-of-referrals-table

P-R022 · College — Viral conjunctivitis
Odwołania: M02-S01
https://www.college-optometrists.org/clinical-guidance/clinical-management-guidelines/conjunctivitis_viral_non-herpetic

P-R023 · Merck Professional — Overview of Conjunctivitis
Odwołania: M02-S02
https://www.merckmanuals.com/professional/eye-disorders/conjunctival-and-scleral-disorders/overview-of-conjunctivitis

P-R024 · College — Bacterial conjunctivitis
Odwołania: M02-S03
https://www.college-optometrists.org/clinical-guidance/clinical-management-guidelines/conjunctivitis_bacterial

Źródła / Bibliografia — 4

Odwołania na stronach atlasu odpowiadają oznaczeniom podanym przy źródłach. Każdy adres występuje raz, ze wszystkimi przypisanymi oznaczeniami. Data weryfikacji źródeł: 17.10.2026. Instytucje wymienione w bibliografii nie są autorami ani sponsorami produktu.

P-R025 · AAO EyeWiki — Bacterial Conjunctivitis
Odwołania: M02-S04
https://eyewiki.aao.org/Bacterial_Conjunctivitis

P-R026 · College — Seasonal/perennial allergic
Odwołania: M02-S05
https://www.college-optometrists.org/clinical-guidance/clinical-management-guidelines/seasonalallergicconjunctivitis_hayfeverconjunctivi

P-R027 · Merck Professional — Allergic Conjunctivitis
Odwołania: M02-S06
https://www.merckmanuals.com/professional/eye-disorders/conjunctival-and-scleral-disorders/allergic-conjunctivitis

P-R028 · College — Subconjunctival haemorrhage
Odwołania: M02-S07
https://www.college-optometrists.org/clinical-guidance/clinical-management-guidelines/sub-conjunctivalhaemorrhage

P-R029 · Cleveland Clinic — Chemosis
Odwołania: M02-S08
https://my.clevelandclinic.org/health/diseases/chemosis

P-R030 · College — Pterygium
Odwołania: M02-S09
https://www.college-optometrists.org/clinical-guidance/clinical-management-guidelines/pterygium

P-R031 · Moran CORE — Conjunctiva: Papillary and Follicular Conjunctivitis
Odwołania: M02-S10, M02-S13
https://morancore.utah.edu/section-04-ophthalmic-pathology/conjunctiva/

P-R032 · College — Pinguecula
Odwołania: M02-S11
https://www.college-optometrists.org/clinical-guidance/clinical-management-guidelines/pinguecula

Źródła / Bibliografia — 5

Odwołania na stronach atlasu odpowiadają oznaczeniom podanym przy źródłach. Każdy adres występuje raz, ze wszystkimi przypisanymi oznaczeniami. Data weryfikacji źródeł: 17.10.2026. Instytucje wymienione w bibliografii nie są autorami ani sponsorami produktu.

P-R033 · College — CLAPC/GPC
Odwołania: M02-S12
https://www.college-optometrists.org/clinical-guidance/clinical-management-guidelines/cl-associatedpapillaryconjunctivitis_clapc_giantpa

P-R034 · College — Chlamydial conjunctivitis
Odwołania: M02-S14
https://www.college-optometrists.org/clinical-guidance/clinical-management-guidelines/conjunctivitis_chlamydial_adultinclusionconjunctiv

P-R035 · AAO EyeWiki — Membranous and pseudomembranous conjunctivitis
Odwołania: M02-S15
https://eyewiki.aao.org/Membranous_Conjunctivitis_and_Pseudomembranous_Conjunctivitis

P-R036 · College of Optometrists — Conjunctival pigmented lesions
Odwołania: M02-S16
https://www.college-optometrists.org/clinical-guidance/clinical-management-guidelines/conjunctivalpigmentedlesions

P-R037 · AAO EyeWiki — Conjunctival Melanocytic Tumors
Odwołania: M02-S16
https://eyewiki.aao.org/Conjunctival_Melanocytic_Tumors

P-R038 · College — Episcleritis
Odwołania: M02-S17
https://www.college-optometrists.org/clinical-guidance/clinical-management-guidelines/episcleritis

P-R039 · College — Scleritis
Odwołania: M02-S18
https://www.college-optometrists.org/clinical-guidance/clinical-management-guidelines/scleritis

P-R040 · Merck Professional — Viral Conjunctivitis
Odwołania: M02-S20
https://www.merckmanuals.com/professional/eye-disorders/conjunctival-and-scleral-disorders/viral-conjunctivitis

Źródła / Bibliografia — 6

Odwołania na stronach atlasu odpowiadają oznaczeniom podanym przy źródłach. Każdy adres występuje raz, ze wszystkimi przypisanymi oznaczeniami. Data weryfikacji źródeł: 17.10.2026. Instytucje wymienione w bibliografii nie są autorami ani sponsorami produktu.

P-R041 · Merck Professional — Superficial Punctate Keratitis
Odwołania: M03-S01
https://www.merckmanuals.com/en-ca/professional/eye-disorders/corneal-disorders/superficial-punctate-keratitis

P-R042 · College — Corneal abrasion
Odwołania: M03-S02
https://www.college-optometrists.org/clinical-guidance/clinical-management-guidelines/cornealabrasion

P-R043 · College — Recurrent corneal epithelial erosion
Odwołania: M03-S03
https://www.college-optometrists.org/clinical-guidance/clinical-management-guidelines/recurrentcornealepithelialerosionsyndrome

P-R044 · College — Microbial keratitis
Odwołania: M03-S04
https://www.college-optometrists.org/clinical-guidance/clinical-management-guidelines/microbialkeratitis_bacterial_fungal

P-R045 · AAO EyeWiki — Fungal Keratitis
Odwołania: M03-S05
https://eyewiki.aao.org/Fungal_Keratitis

P-R046 · College — HSV keratitis
Odwołania: M03-S06
https://www.college-optometrists.org/clinical-guidance/clinical-management-guidelines/herpessimplexkeratitis_hsk

P-R047 · College of Optometrists — Herpes zoster ophthalmicus (HZO)
Odwołania: M03-S07
https://www.college-optometrists.org/clinical-guidance/clinical-management-guidelines/herpeszosterophthalmicus_hzo

P-R048 · AAO EyeWiki — Herpes Zoster Ophthalmicus
Odwołania: M03-S07
https://eyewiki.aao.org/Herpes_Zoster_Ophthalmicus

Źródła / Bibliografia — 7

Odwołania na stronach atlasu odpowiadają oznaczeniom podanym przy źródłach. Każdy adres występuje raz, ze wszystkimi przypisanymi oznaczeniami. Data weryfikacji źródeł: 17.10.2026. Instytucje wymienione w bibliografii nie są autorami ani sponsorami produktu.

P-R049 · CDC — Clinical Overview Acanthamoeba Keratitis
Odwołania: M03-S08
https://www.cdc.gov/acanthamoeba/hcp/clinical-overview-acanthamoeba-keratitis/index.html

P-R050 · College — Marginal keratitis
Odwołania: M03-S09
https://www.college-optometrists.org/clinical-guidance/clinical-management-guidelines/keratitis_marginal

P-R051 · AAO EyeWiki — Corneal Edema
Odwołania: M03-S10
https://eyewiki.aao.org/Corneal_Edema

P-R052 · Merck Professional — Bullous Keratopathy
Odwołania: M03-S11
https://www.merckmanuals.com/professional/eye-disorders/corneal-disorders/bullous-keratopathy

P-R053 · Moorfields — Phototherapeutic Keratectomy (PTK)
Odwołania: M03-S12
https://www.moorfields.nhs.uk/for-patients/information-hub/phototherapeutic-keratectomy-ptk-laser

P-R054 · AAO EyeWiki — Bacterial Keratitis
Odwołania: M03-S12
https://eyewiki.aao.org/Bacterial_Keratitis

P-R055 · AAO EyeWiki — Arcus Senilis
Odwołania: M03-S13
https://eyewiki.aao.org/Arcus_Senilis

P-R056 · NEI — Corneal Dystrophies
Odwołania: M03-S14
https://www.nei.nih.gov/eye-health-information/eye-conditions-and-diseases/corneal-conditions/corneal-dystrophies

Źródła / Bibliografia — 8

Odwołania na stronach atlasu odpowiadają oznaczeniom podanym przy źródłach. Każdy adres występuje raz, ze wszystkimi przypisanymi oznaczeniami. Data weryfikacji źródeł: 17.10.2026. Instytucje wymienione w bibliografii nie są autorami ani sponsorami produktu.

P-R057 · AAO EyeWiki — Keratoconus
Odwołania: M03-S14
https://eyewiki.aao.org/Keratoconus?TB_iframe=true

P-R058 · College of Optometrists — Fuchs endothelial corneal dystrophy (FECD)
Odwołania: M03-S15
https://www.college-optometrists.org/clinical-guidance/clinical-management-guidelines/fuchsendothelialcornealdystrophy_fecd

P-R059 · AAO EyeWiki — Fuchs' Endothelial Dystrophy
Odwołania: M03-S15
https://eyewiki.aao.org/Fuchs%E2%80%99_Endothelial_Dystrophy

P-R060 · AAO EyeWiki — EBMD
Odwołania: M03-S16
https://eyewiki.aao.org/Epithelial_Basement_Membrane_Dystrophy

P-R061 · AAO EyeWiki — Calcific Band Keratopathy
Odwołania: M03-S17
https://eyewiki.aao.org/Calcific_Band_Keratopathy

P-R062 · College — Corneal foreign body
Odwołania: M03-S18
https://www.college-optometrists.org/clinical-guidance/clinical-management-guidelines/corneal_orothersuperficialocular_foreignbody

P-R063 · Merck Professional — Corneal abrasions and foreign bodies
Odwołania: M03-S19
https://www.merckmanuals.com/professional/injuries-poisoning/eye-trauma/corneal-abrasions-and-corneal-foreign-bodies

P-R064 · AAO EyeWiki — Corneal Neovascularization
Odwołania: M03-S20
https://eyewiki.aao.org/Corneal_Neovascularization

Źródła / Bibliografia — 9

Odwołania na stronach atlasu odpowiadają oznaczeniom podanym przy źródłach. Każdy adres występuje raz, ze wszystkimi przypisanymi oznaczeniami. Data weryfikacji źródeł: 17.10.2026. Instytucje wymienione w bibliografii nie są autorami ani sponsorami produktu.

P-R065 · AAO EyeWiki — Herpes Simplex Epithelial Keratitis
Odwołania: M03-S22
https://eyewiki.aao.org/Herpes_Simplex_Epithelial_Keratitis

P-R066 · AAO EyeWiki — Acanthamoeba Keratitis
Odwołania: M03-S23
https://eyewiki.aao.org/Acanthamoeba_Keratitis

P-R067 · AAO EyeWiki — Marginal Keratitis
Odwołania: M03-S24
https://eyewiki.aao.org/Marginal_Keratitis

P-R068 · AAO EyeWiki — Acute Anterior Uveitis
Odwołania: M04-S01
https://eyewiki.aao.org/Acute_Anterior_Uveitis

P-R069 · AAO EyeWiki — Panuveitis
Odwołania: M04-S02
https://eyewiki.aao.org/Panuveitis

P-R070 · AAO EyeWiki — Arlt's Triangle
Odwołania: M04-S03
https://eyewiki.aao.org/Arlt%27s_Triangle

P-R071 · AAO EyeWiki — Cytomegalovirus Anterior Uveitis
Odwołania: M04-S03
https://eyewiki.aao.org/Cytomegalovirus_Anterior_Uveitis

P-R072 · AAO EyeWiki — Endophthalmitis
Odwołania: M04-S04
https://eyewiki.org/Endophthalmitis

Źródła / Bibliografia — 10

Odwołania na stronach atlasu odpowiadają oznaczeniom podanym przy źródłach. Każdy adres występuje raz, ze wszystkimi przypisanymi oznaczeniami. Data weryfikacji źródeł: 17.10.2026. Instytucje wymienione w bibliografii nie są autorami ani sponsorami produktu.

P-R073 · Merck Professional — Globe Injury
Odwołania: M04-S05
https://www.merckmanuals.com/professional/injuries-poisoning/eye-trauma/globe-injury

P-R074 · AAO EyeWiki — Synechiae
Odwołania: M04-S06
https://eyewiki.aao.org/Synechiae

P-R075 · AAO EyeWiki — Neovascular Glaucoma
Odwołania: M04-S07, M10-S07
https://eyewiki.aao.org/Neovascular_Glaucoma

P-R076 · National Eye Institute — coloboma
Odwołania: M04-S08
https://www.nei.nih.gov/eye-health-information/eye-conditions-and-diseases/coloboma

P-R077 · AAO EyeWiki — Anisocoria
Odwołania: M04-S09
https://eyewiki.aao.org/Anisocoria

P-R078 · AAO EyeWiki — Adie Pupil
Odwołania: M04-S10
https://eyewiki.aao.org/Adie_Pupil

P-R079 · AAO EyeWiki — Horner Syndrome
Odwołania: M04-S11
https://eyewiki.aao.org/Horner_Syndrome

P-R080 · AAO EyeWiki — Relative Afferent Pupillary Defect
Odwołania: M04-S12
https://eyewiki.aao.org/Relative_Afferent_Pupillary_Defect

Źródła / Bibliografia — 11

Odwołania na stronach atlasu odpowiadają oznaczeniom podanym przy źródłach. Każdy adres występuje raz, ze wszystkimi przypisanymi oznaczeniami. Data weryfikacji źródeł: 17.10.2026. Instytucje wymienione w bibliografii nie są autorami ani sponsorami produktu.

P-R081 · AAO EyeWiki — Reflexes and the Eye
Odwołania: M04-S12
https://eyewiki.aao.org/Reflexes_and_the_Eye

P-R082 · Merck Professional — Cataract
Odwołania: M05-S01
https://www.merckmanuals.com/professional/eye-disorders/cataract/cataract

P-R083 · American Optometric Association — Care of Adult Patient with Cataract
Odwołania: M05-S02
https://www.aoa.org/AOA/Documents/Practice%20Management/Clinical%20Guidelines/Consensus-based%20guidelines/Care%20of%20the%20Adult%20Patient%20with%20Catract.pdf

P-R084 · University of Iowa EyeRounds — Posterior subcapsular cataract
Odwołania: M05-S03
https://eyerounds.org/atlas/pages/Posterior-subcapsular-cataract-2.html

P-R085 · AAO EyeWiki — White Cataract
Odwołania: M05-S04
https://eyewiki.aao.org/White_Cataract

P-R086 · Moorfields — YAG laser treatment for posterior capsule opacification (PCO)
Odwołania: M05-S05
https://www.moorfields.nhs.uk/private/eye-conditions-and-treatments/cataract/yag-laser-treatment-for-posterior-capsule-opacification-pco

P-R087 · NEI — Types of Cataract
Odwołania: M05-S06
https://www.nei.nih.gov/eye-health-information/eye-conditions-and-diseases/cataracts/types-cataract

P-R088 · AAO EyeWiki — Ectopia Lentis
Odwołania: M05-S07
https://eyewiki.aao.org/Ectopia_Lentis

Źródła / Bibliografia — 12

Odwołania na stronach atlasu odpowiadają oznaczeniom podanym przy źródłach. Każdy adres występuje raz, ze wszystkimi przypisanymi oznaczeniami. Data weryfikacji źródeł: 17.10.2026. Instytucje wymienione w bibliografii nie są autorami ani sponsorami produktu.

P-R089 · AAO EyeWiki — Traumatic Lens Dislocation
Odwołania: M05-S08
https://eyewiki.aao.org/Traumatic_Lens_Dislocation

P-R090 · AAO EyeWiki — Vossius Ring
Odwołania: M05-S09
https://eyewiki.aao.org/Vossius_Ring

P-R091 · AAO EyeWiki — Pseudoexfoliation Syndrome
Odwołania: M05-S10
https://eyewiki.aao.org/Pseudoexfoliation_Syndrome

P-R092 · AAO EyeWiki — Zonulopathy: Evaluation and Surgical Management
Odwołania: M05-S10
https://eyewiki.org/Zonulopathy%3A_Evaluation_and_Surgical_Management

P-R093 · AAO EyeWiki — Dislocated Intraocular Lens
Odwołania: M05-S11
https://eyewiki.aao.org/Dislocated_Intraocular_Lens

P-R094 · Merck Professional — Proptosis
Odwołania: M06-S01
https://www.merckmanuals.com/professional/eye-disorders/symptoms-of-ophthalmic-disorders/proptosis?autoredirectid=22777

P-R095 · Cleveland Clinic — Enophthalmos
Odwołania: M06-S02
https://my.clevelandclinic.org/health/diseases/24414-enophthalmos

P-R096 · AAO EyeWiki — Upper Eyelid Retraction
Odwołania: M06-S03
https://eyewiki.org/Upper_Eyelid_Retraction

Źródła / Bibliografia — 13

Odwołania na stronach atlasu odpowiadają oznaczeniom podanym przy źródłach. Każdy adres występuje raz, ze wszystkimi przypisanymi oznaczeniami. Data weryfikacji źródeł: 17.10.2026. Instytucje wymienione w bibliografii nie są autorami ani sponsorami produktu.

P-R097 · AAO EyeWiki — Lower Eyelid Retraction
Odwołania: M06-S03
https://eyewiki.aao.org/Lower_Eyelid_Retraction

P-R098 · AAPOS — Esotropia
Odwołania: M06-S04
https://www.aapos.org/glossary/esotropia

P-R099 · AAPOS — Strabismus
Odwołania: M06-S04
https://www.aapos.org/glossary/strabismus

P-R100 · AAPOS — Exotropia
Odwołania: M06-S05
https://www.aapos.org/glossary/exotropia

P-R101 · AAO EyeWiki — Abducens Nerve Palsy
Odwołania: M06-S06
https://eyewiki.aao.org/Abducens_Nerve_Palsy

P-R102 · AAO EyeWiki — Acquired Oculomotor Nerve Palsy
Odwołania: M06-S07
https://eyewiki.aao.org/Oculomotor_nerve_palsy

P-R103 · AAO EyeWiki — Basic Approach to Diplopia
Odwołania: M06-S09
https://eyewiki.aao.org/Basic_Approach_to_Diplopia

P-R104 · AAO EyeWiki, Diabetic Retinopathy
Odwołania: M07-S01
https://eyewiki.aao.org/Diabetic_Retinopathy

Źródła / Bibliografia — 14

Odwołania na stronach atlasu odpowiadają oznaczeniom podanym przy źródłach. Każdy adres występuje raz, ze wszystkimi przypisanymi oznaczeniami. Data weryfikacji źródeł: 17.10.2026. Instytucje wymienione w bibliografii nie są autorami ani sponsorami produktu.

P-R105 · AAO EyeWiki, Diabetic Retinopathy Pathophysiology
Odwołania: M07-S02
https://eyewiki.aao.org/Diabetic_Retinopathy_Pathophysiology

P-R106 · AAO EyeWiki, Color Fundus Photography Interpretation of Ophthalmic Findings
Odwołania: M07-S03, M08-S01, M10-S10
https://eyewiki.aao.org/Color_Fundus_Photography_Interpretation_of_Ophthalmic_Findings

P-R107 · AAO EyeWiki — Hypertensive Retinopathy
Odwołania: M07-S04, M10-S09
https://eyewiki.aao.org/Hypertensive_Retinopathy

P-R108 · AAO EyeWiki, Valsalva Retinopathy
Odwołania: M07-S05
https://eyewiki.aao.org/Valsalva_Retinopathy

P-R109 · AAO EyeWiki, Vitreous Hemorrhage
Odwołania: M07-S06
https://eyewiki.aao.org/Vitreous_Hemorrhage

P-R110 · ASRS, Retinal Tears
Odwołania: M07-S07
https://www.asrs.org/patients/retinal-diseases/26/retinal-tears

P-R111 · AAO EyeWiki, Cotton Wool Spots
Odwołania: M07-S08
https://eyewiki.aao.org/Cotton_Wool_Spots

P-R112 · AOA, Eye Care of the Patient with Diabetes Mellitus, 2nd edition
Odwołania: M07-S09
https://www.aoa.org/AOA/Documents/Practice%20Management/Clinical%20Guidelines/EBO%20Guidelines/Eye%20Care%20of%20the%20Patient%20with%20Diabetes%20Mellitus%2C%20Second%20Edition.pdf
Nie uzyskano bezpośredniego dostępu do pliku PDF; publikację zidentyfikowano w oficjalnym serwisie AOA. W rozróżnieniu IRMA i neowaskularyzacji uwzględniono także badanie Lee i wsp. (P-R113).

Źródła / Bibliografia — 15

Odwołania na stronach atlasu odpowiadają oznaczeniom podanym przy źródłach. Każdy adres występuje raz, ze wszystkimi przypisanymi oznaczeniami. Data weryfikacji źródeł: 17.10.2026. Instytucje wymienione w bibliografii nie są autorami ani sponsorami produktu.

P-R113 · Lee CS et al. — Distinguishing intraretinal microvascular abnormalities from retinal neovascularization using OCT. Am J Ophthalmol 2015;159:101–110.e1. DOI 10.1016/j.ajo.2014.09.041
Odwołania: M07-S09
https://pubmed.ncbi.nlm.nih.gov/25284762/
Małe badanie dotyczące rozróżnienia IRMA i neowaskularyzacji; nie należy uogólniać jego wyników dotyczących dokładności.

P-R114 · AAO EyeWiki, Atrophic Holes
Odwołania: M07-S10
https://eyewiki.aao.org/Atrophic_Holes

P-R115 · AAO EyeWiki, Retinal Detachment
Odwołania: M07-S11
https://eyewiki.aao.org/Retinal_Detachment

P-R116 · ASRS — posterior vitreous detachment
Odwołania: M07-S12
https://www.asrs.org/patients/retinal-diseases/9/posterior-vitreous-detachment

P-R117 · AAO EyeWiki — Posterior vitreous detachment
Odwołania: M07-S12
https://eyewiki.aao.org/Posterior_vitreous_detachment

P-R118 · AAO EyeWiki — Age related macular degeneration
Odwołania: M08-S02, M08-S04
https://eyewiki.aao.org/Age-related_macular_degeneration

P-R119 · AAO EyeWiki — Pigment Epithelial Detachment
Odwołania: M08-S03
https://eyewiki.aao.org/Pigment_Epithelial_Detachment

P-R120 · AAO EyeWiki — Pattern Dystrophies
Odwołania: M08-S04
https://eyewiki.aao.org/Pattern_Dystrophies

Źródła / Bibliografia — 16

Odwołania na stronach atlasu odpowiadają oznaczeniom podanym przy źródłach. Każdy adres występuje raz, ze wszystkimi przypisanymi oznaczeniami. Data weryfikacji źródeł: 17.10.2026. Instytucje wymienione w bibliografii nie są autorami ani sponsorami produktu.

P-R121 · AAO EyeWiki — Geographic Atrophy
Odwołania: M08-S05
https://eyewiki.aao.org/Geographic_Atrophy

P-R122 · ASRS — age related macular degeneration
Odwołania: M08-S06
https://www.asrs.org/patients/retinal-diseases/2/age-related-macular-degeneration

P-R123 · AAO EyeWiki — Management of Submacular Hemorrhage
Odwołania: M08-S07
https://eyewiki.aao.org/Management_of_Submacular_Hemorrhage

P-R124 · AAO EyeWiki — Diabetic Macular Edema
Odwołania: M08-S08
https://eyewiki.aao.org/Diabetic_Macular_Edema

P-R125 · ASRS — diabetic retinopathy
Odwołania: M08-S09
https://www.asrs.org/patients/diabetic-retinopathy

P-R126 · ASRS — Macular Edema: Patient Fact Sheet
Odwołania: M08-S09
https://www.asrs.org/content/documents/fact_sheet_13_macular_edema_new.pdf

P-R127 · AAO EyeWiki — Cystoid Macular Edema
Odwołania: M08-S10
https://eyewiki.aao.org/Cystoid_Macular_Edema

P-R128 · AAO EyeWiki — Cystoid Macula Edema Following Cataract Surgery
Odwołania: M08-S11
https://eyewiki.aao.org/Cystoid_Macula_Edema_Following_Cataract_Surgery

Źródła / Bibliografia — 17

Odwołania na stronach atlasu odpowiadają oznaczeniom podanym przy źródłach. Każdy adres występuje raz, ze wszystkimi przypisanymi oznaczeniami. Data weryfikacji źródeł: 17.10.2026. Instytucje wymienione w bibliografii nie są autorami ani sponsorami produktu.

P-R129 · ASRS — central serous chorioretinopathy
Odwołania: M08-S12
https://www.asrs.org/patients/retinal-diseases/21/central-serous-chorioretinopathy

P-R130 · ASRS — epiretinal membranes
Odwołania: M08-S13
https://www.asrs.org/patients/retinal-diseases/19/epiretinal-membranes

P-R131 · ASRS — vitreomacular traction syndrome
Odwołania: M08-S14
https://www.asrs.org/patients/retinal-diseases/12/vitreomacular-traction-syndrome

P-R132 · National Eye Institute — macular hole
Odwołania: M08-S15
https://www.nei.nih.gov/eye-health-information/eye-conditions-and-diseases/macular-hole

P-R133 · AAO EyeWiki — Vitreomacular Traction Syndrome
Odwołania: M08-S16
https://eyewiki.aao.org/Vitreomacular_Traction_Syndrome

P-R134 · AAO EyeWiki — Bilateral Optic Disc Edema
Odwołania: M09-S01
https://eyewiki.aao.org/Bilateral_Optic_Disc_Edema

P-R135 · AAO EyeWiki — Pseudopapilledema
Odwołania: M09-S02
https://eyewiki.aao.org/Pseudopapilledema

P-R136 · AAO EyeWiki — Papilledema
Odwołania: M09-S03
https://eyewiki.aao.org/Papilledema

Źródła / Bibliografia — 18

Odwołania na stronach atlasu odpowiadają oznaczeniom podanym przy źródłach. Każdy adres występuje raz, ze wszystkimi przypisanymi oznaczeniami. Data weryfikacji źródeł: 17.10.2026. Instytucje wymienione w bibliografii nie są autorami ani sponsorami produktu.

P-R137 · AAO EyeWiki — Optic Disc Drusen
Odwołania: M09-S04
https://eyewiki.aao.org/Optic_Disc_Drusen

P-R138 · European Glaucoma Society — Optic disc size can be quickly assessed at the slit lamp
Odwołania: M09-S05
https://www.eugs.org/news/optic-disc-size-can-be-quickly-assessed-at-the-slit-lamp-2007-05-31-tip-of-the-month

P-R139 · European Glaucoma Society — Glaucoma and small optic discs: a diagnosis challenge
Odwołania: M09-S05
https://www.eugs.org/news/glaucoma-and-small-optic-discs-a-diagnosis-challenge-2007-04-30-tip-of-the-month

P-R140 · AAO EyeWiki — Optic Nerve and Retinal Nerve Fiber Imaging
Odwołania: M09-S06
https://eyewiki.aao.org/Optic_Nerve_and_Retinal_Nerve_Fiber_Imaging

P-R141 · AAO EyeWiki — Examination of the optic nerve at the slit lamp biomicroscope with a handheld lens
Odwołania: M09-S07
https://eyewiki.aao.org/Examination_of_the_optic_nerve_at_the_slit-lamp_biomicroscope_with_a_handheld_lens

P-R142 · AAO EyeWiki — Primary Open Angle Glaucoma
Odwołania: M09-S08
https://eyewiki.aao.org/Primary_Open-Angle_Glaucoma

P-R143 · AAO EyeWiki — Normal Tension Glaucoma
Odwołania: M09-S08
https://eyewiki.aao.org/Normal_Tension_Glaucoma

P-R144 · European Glaucoma Society — Terminology and Guidelines for Glaucoma, 6th edition
Odwołania: M09-S09
https://glaukomforeningen.no/wp-content/uploads/2025/10/Glaucoma-Guidelines-6th-edition-English.pdf
Kopia instytucjonalna udostępniona przez norweskie stowarzyszenie jaskrowe.

Źródła / Bibliografia — 19

Odwołania na stronach atlasu odpowiadają oznaczeniom podanym przy źródłach. Każdy adres występuje raz, ze wszystkimi przypisanymi oznaczeniami. Data weryfikacji źródeł: 17.10.2026. Instytucje wymienione w bibliografii nie są autorami ani sponsorami produktu.

P-R145 · AAO EyeWiki — Optic Disc Hemorrhage
Odwołania: M09-S10
https://eyewiki.aao.org/Optic_Disc_Hemorrhage

P-R146 · AAO EyeWiki — Optic Atrophy
Odwołania: M09-S11
https://eyewiki.aao.org/Optic_Atrophy

P-R147 · University of Utah, Moran CORE — Approach to Optic Nerve Pallor
Odwołania: M09-S12
https://morancore.utah.edu/wp-content/uploads/2023/11/Approach-to-Optic-Nerve-Pallor.pdf

P-R148 · AAO EyeWiki · Myelinated retinal nerve fiber layer
Odwołania: M09-S13
https://eyewiki.aao.org/Myelinated_retinal_nerve_fiber_layer

P-R149 · AAO EyeWiki — Tilted Disc Syndrome
Odwołania: M09-S14
https://eyewiki.aao.org/Tilted_Disc_Syndrome

P-R150 · AAO EyeWiki — Optic Nerve Coloboma Spectrum
Odwołania: M09-S15
https://eyewiki.org/Optic_Nerve_Coloboma_Spectrum

P-R151 · AAO EyeWiki — Coloboma
Odwołania: M09-S16
https://eyewiki.aao.org/Coloboma

P-R152 · AAO EyeWiki — Morning Glory anomaly
Odwołania: M09-S16
https://eyewiki.aao.org/Morning_Glory_anomaly

Źródła / Bibliografia — 20

Odwołania na stronach atlasu odpowiadają oznaczeniom podanym przy źródłach. Każdy adres występuje raz, ze wszystkimi przypisanymi oznaczeniami. Data weryfikacji źródeł: 17.10.2026. Instytucje wymienione w bibliografii nie są autorami ani sponsorami produktu.

P-R153 · AAO EyeWiki — Optic Pits
Odwołania: M09-S17
https://eyewiki.aao.org/Optic_Pits

P-R154 · ASRS — retinal artery occlusion
Odwołania: M10-S01
https://www.asrs.org/patients/retinal-diseases/32/retinal-artery-occlusion

P-R155 · AAO EyeWiki — Central Retinal Artery Occlusion
Odwołania: M10-S02
https://eyewiki.aao.org/Central_Retinal_Artery_Occlusion

P-R156 · AHA — Management of Central Retinal Artery Occlusion. Stroke 2021. DOI 10.1161/STR.0000000000000366
Odwołania: M10-S03
https://www.ahajournals.org/doi/epdf/10.1161/STR.0000000000000366

P-R157 · AAO EyeWiki — Branch retinal artery occlusion
Odwołania: M10-S04
https://eyewiki.aao.org/Branch_retinal_artery_occlusion

P-R158 · University of Iowa EyeRounds — Branch Retinal Artery Occlusion (BRAO)
Odwołania: M10-S05
https://webeye.ophth.uiowa.edu/eyeforum/atlas/pages/BRAO/index.htm

P-R159 · ASRS — central retinal vein occlusion
Odwołania: M10-S06
https://www.asrs.org/patients/retinal-diseases/22/central-retinal-vein-occlusion

P-R160 · ASRS — branch retinal vein occlusion
Odwołania: M10-S08
https://www.asrs.org/patients/retinal-diseases/24/branch-retinal-vein-occlusion

Źródła / Bibliografia — 21

Odwołania na stronach atlasu odpowiadają oznaczeniom podanym przy źródłach. Każdy adres występuje raz, ze wszystkimi przypisanymi oznaczeniami. Data weryfikacji źródeł: 17.10.2026. Instytucje wymienione w bibliografii nie są autorami ani sponsorami produktu.

P-R161 · University of Iowa — Incidental Retinal Embolus
Odwołania: M10-S11
https://webeye.ophth.uiowa.edu/eyeforum/atlas/pages/incidental-retinal-embolus.htm

P-R162 · University of Iowa — Hollenhorst Plaque in Branch Retinal Artery Occlusion
Odwołania: M10-S11
https://webeye.ophth.uiowa.edu/eyeforum/atlas/pages/Hollenhorst-plaque.htm

P-R163 · Bakri SJ et al. — Is carotid ultrasound necessary in the clinical evaluation of the asymptomatic Hollenhorst plaque? (An American Ophthalmological Society thesis). Trans Am Ophthalmol Soc. 2013;111:17–23. PMID 24072943
Odwołania: M10-S12
https://pubmed.ncbi.nlm.nih.gov/24072943/

P-R164 · AAO EyeWiki — Retinal Vasculitis
Odwołania: M10-S13
https://eyewiki.aao.org/Retinal_Vasculitis

P-R165 · ASRS — lattice degeneration
Odwołania: M10-S14
https://www.asrs.org/patients/retinal-diseases/36/lattice-degeneration

P-R166 · AAO EyeWiki — Lattice Degeneration
Odwołania: M10-S15
https://eyewiki.aao.org/Lattice_Degeneration

P-R167 · AAO EyeWiki — Senile Retinoschisis
Odwołania: M10-S16
https://eyewiki.aao.org/Senile_Retinoschisis

P-R168 · ASRS — Choroidal Nevus
Odwołania: M10-S17
https://www.asrs.org/patients/retinal-diseases/42/ch

Źródła / Bibliografia — 22

Odwołania na stronach atlasu odpowiadają oznaczeniom podanym przy źródłach. Każdy adres występuje raz, ze wszystkimi przypisanymi oznaczeniami. Data weryfikacji źródeł: 17.10.2026. Instytucje wymienione w bibliografii nie są autorami ani sponsorami produktu.

P-R169 · College of Optometrists — Hordeolum
Odwołania: [1]
https://www.college-optometrists.org/clinical-guidance/clinical-management-guidelines/hordeolum

P-R170 · American Academy of Ophthalmology, EyeWiki — Stye
Odwołania: [2]
https://eyewiki.aao.org/Stye

P-R171 · Centers for Disease Control and Prevention — About Pink Eye
Odwołania: [4]
https://www.cdc.gov/conjunctivitis/about/index.html

P-R172 · Oxford University Hospitals — Microbial Keratitis
Odwołania: [5]
https://www.ouh.nhs.uk/media/jsgidicl/120366microbial.pdf

P-R173 · College of Optometrists — Uveitis anterior
Odwołania: [6]
https://www.college-optometrists.org/clinical-guidance/clinical-management-guidelines/uveitis_anterior

+120 Wizualnych Atlasów Zmian Okulistycznych

128 atlasów · 10 modułów anatomicznych

Zlokalizuj zmianę. Nazwij cechy. Porównaj podobne obrazy. Sprawdź, czego jeszcze wymaga badanie.

Wracaj do atlasu z konkretnym pytaniem: co odróżnia ten obraz od najbliższej alternatywy?

Ostoja · Biblioteka okulistyczna

Wsparcie | Ostoja — wsparcie@ostoja.online